This is a digital copy of a book that was preserved for generations on library shelves before it was carefully scanned by Google as part of a project to make the world's books discoverable online.

It has survived long enough for the copyright to expire and the book to enter the public domain. A public domain book is one that was never subject to copyright or whose legal copyright term has expired. Whether a book is in the public domain may vary country to country. Public domain books are our gateways to the past, representing a wealth of history, culture and knowledge that's often difficult to discover.

Marks, notations and other marginalia present in the original volume will appear in this file - a reminder of this book's long journey from the publisher to a library and finally to you.

Usage guidelines

Google is proud to partner with libraries to digitize public domain materials and make them widely accessible. Public domain books belong to the public and we are merely their custodians. Nevertheless, this work is expensive, so in order to keep providing this resource, we have taken steps to prevent abuse by commercial parties, including placing technical restrictions on automated querying.

We also ask that you:

+ *Make non-commercial use of the files* We designed Google Book Search for use by individuals, and we request that you use these files for personal, non-commercial purposes.

+ *Refrain from automated querying* Do not send automated queries of any sort to Google's system: If you are conducting research on machine translation, optical character recognition or other areas where access to a large amount of text is helpful, please contact us. We encourage the use of public domain materials for these purposes and may be able to help.

+ *Maintain attribution* The Google "watermark" you see on each file is essential for informing people about this project and helping them find additional materials through Google Book Search. Please do not remove it.

+ *Keep it legal* Whatever your use, remember that you are responsible for ensuring that what you are doing is legal. Do not assume that just because we believe a book is in the public domain for users in the United States, that the work is also in the public domain for users in other countries. Whether a book is still in copyright varies from country to country, and we can't offer guidance on whether any specific use of any specific book is allowed. Please do not assume that a book's appearance in Google Book Search means it can be used in any manner anywhere in the world. Copyright infringement liability can be quite severe.

About Google Book Search

Google's mission is to organize the world's information and to make it universally accessible and useful. Google Book Search helps readers discover the world's books while helping authors and publishers reach new audiences. You can search through the full text of this book on the web at `http://books.google.com/`

UC-NRLF
B 3 743 954

UNIVERSITY OF CALIFORNIA
SAN FRANCISCO MEDICAL CENTER
LIBRARY



ALBRECHT VON GRÆFE'S

ARCHIV

FÜR

OPHTHALMOLOGIE

HERAUSGEGEBEN VON

PROF. TH. LEBER
IN HEIDELBERG

PROF. H. SATTLER
IN LEIPZIG

UND

PROF. H. SNELLEN
IN UTRECHT

REDIGIRT VON

PROF. TH. LEBER IN HEIDELBERG UND **PROF. A. WAGENMANN** IN JENA.

LII. BAND.

MIT 19 TAFELN UND 54 FIGUREN IM TEXT.

LEIPZIG
VERLAG VON WILHELM ENGELMANN
1901.

UNIV OF CALIF
LEGAL SCHOOL

Inhalt des zweiundfünfzigsten Bandes.

Erstes Heft.

Ausgegeben am 12. Februar 1901.

Seite

Groenouw, Die Augenentzündung der Neugeborenen in klinischer und bakteriologischer Hinsicht 1

Einleitung S. 1. Untersuchungsmethoden S. 2. . . . . .

I. Durch bestimmte pathogene Mikroorganismen erzeugte Fälle von Bindehautentzündung der Neugeborenen S. 14.

A. Cokken.

1. Gonocokken S. 14. Untersuchungsmethoden S. 14. Die Züchtung der Gonocokken S. 19. Pathogenität der Gonocokken für Thiere S. 22. Vorkommen anderer Mikroorganismen neben den Gonocokken S. 23. Das klinische Bild der Gonocokkenconjunctivitis Neugeborener S. 24. Hornhautgeschwüre S. 30. 2. Pneumocokken S. 34. 3. Streptococcus pyogenes S. 37. 4. Staphylocokken S. 38. 5. Verschiedene Mikrocokken S. 45.

B. Bacillen.

1. Bacterium coli S. 46. 2. Pseudoinfluenzabacillus S. 51. 3. Bacterium pneumoniae Friedländer S. 51.

II. Fälle ohne typische pathogene Bakterien S. 52.

III. Die gefundenen nicht pathogenen Mikroorganismen S. 54. Micrococcus albus non liquefaciens S. 54. Sarcine S. 54. Diplococcus roseus Bumm S. 54. Xerosebacillen S. 54. Gelbe Xerosebacillen S. 57. Verschiedene Bacillen S. 57. Bacillus proteus vulgaris S. 57. Uebersicht über den bakteriologischen Befund S. 58.

IV. Das klinische Bild der Augenentzündung der Neugeborenen S. 61. Lässt sich aus dem klinischen Bilde ein Schluss auf den Erreger ziehen? S. 61. Prophylaxe S. 63. Behandlung S. 63. Literaturverzeichniss S. 66.

P. Römer, Experimentelle Untersuchungen über Abrin-(Jequiritol-) Immunität als Grundlagen einer rationellen Jequirity-Therapie 72

C. Hess, Arbeiten aus dem Gebiete der Accommodationslehre. (Mit 12 Figuren im Text.) 143

A. E. Fick, Ueber das Accommodiren der Astigmatiker bei ungezwungenem Sehen. (Mit 4 Figuren im Text.) 175

Zweites Heft.

Ausgegeben am 4. Juni 1901.

E. Hertel, Beitrag zur Kenntniss der Angiosklerose der Centralgefässe des Auges. (Mit Tafel I u. II, Figur 1—9.) 191

S. Ruge, Anatomische Untersuchung über Exenteratio bulbi als Prophylaxe sympathischer Ophthalmie. (Mit Tafel III.) 223

A. Tuyl, Ueber das graphische Registriren der Vorwärts- und Rückwärtsbewegungen des Auges. (Mit Tafel IV und 3 Textfiguren.) . . 233

V. Hanke, Der Herpes iris des Auges. (Mit Figur 4 auf Tafel V.) . . 263

F. Schieck, Ueber Cystenbildung an der Hornhautoberfläche. (Mit Figur 1—3 auf Tafel V und 1 Figur im Text.) 285

Elschnig, Zur Kenntniss der binocularen Tiefenwahrnehmung. (Mit 1 Figur im Text.) 294

Seite

Bernheimer, Die Lage des Sphinktercentrums. (Mit Tafel VI u. VII und 1 Figur im Text.) 302

E. Fuchs, Ueber. Randsklerose und Randatrophie der Hornhaut. (Mit 9 Figuren im Text.) 317

O. Kopetzky v. Rechtperg, Ringförmiges Sarkom der Iris und des Ciliarkörpers (Mit 2 Figuren im Text) 330

Hummelsheim und Th. Leber, Ein Fall von atrophischer Degeneration der Netzhaut und des Sehnerven mit hochgradiger Endarteriitis der Arteria centralis retinae bei Diabetes mellitus. (Mit Tafel VIII.) . 336

A. Birch-Hirschfeld, Experimentelle Untersuchungen über die Pathogenese der Methylalkoholamblyopie. (Mit Tafel IX—XI, Figur 1—5.) . 358

W. v. Zehender, Helmbold's Perimeter nebst einigen Veränderungsvorschlägen. (Mit 1 Figur im Text.) 384

Drittes Heft

Ausgegeben am 19. Juli 1901.

M. Sachs u. *J. Meller*, Ueber die optische Orientirung bei Neigung des Kopfes gegen die Schulter. (Mit Taf. XII, Fig. 1—6, und 2 Figuren im Text.) 387

W. Koster Gzn, Ueber die Beziehung der Drucksteigerung zu der Formveränderung und der Volumzunahme am normalen menschlichen Auge, nebst einigen Bemerkungen über die Form des normalen Bulbus. (Mit Tafel XIII und 6 Figuren im Text.) 402

J. Meller, Ueber Epitheleinsenkung und Cystenbildung im Auge. (Mit 6 Figuren im Text.) 436

Abreu Fialho, Ueber eine ausgedehnte luetische Erkrankung des Auges mit Mitbetheiligung der Conjunctiva. (Mit Taf. XIV, Fig. 1 u. 2.) . . 446

Hugo Wintersteiner, Ueber den hinteren Abscess der Cornea und die Frühperforation der Membrana Descemeti. (Mit Taf. XV, Fig. 1—3.) . 452

Eugen v. Hippel, Einige seltene angeborene Anomalien des Auges. (Mit 2 Figuren im Text.) 467

Bürstenbinder, Achtjähriges Verweilen eines Schrotkornes in der vorderen Augenkammer. (Mit Taf. XVI) 476

Hosch, Das Epithel der vorderen Linsenkapsel. (Mit 1 Textfigur.) . . . 484

Th. Leber, Nachschrift zu der vorhergehenden Arbeit des Herrn Prof. Hosch: Ueber das Epithel der vorderen Linsenkapsel. 488

Hosch, Beitrag zur Kenntniss der angeborenen Hornhautleiden. (Mit Taf. XVII, Fig. 1—3.) 490

Eugen v. Hippel, Zur pathologischen Anatomie des Glaukoms, nebst Bemerkungen über Netzhautpigmentirung vom Glaskörperraum aus. (Mit Taf. XVIII, Fig. 1—6.) 498

P. Römer, Verkalkung der Retina bei chronischer Nephritis, zugleich ein Beitrag zur pathologischen Anatomie des Glaukoms und der Retinitis proliferans. (Mit Taf. XIX, Fig. 1—5.) 514

E. Javal, Die Prüfung des Ophthalmometers. (Mit 3 Fig. im Text.) . . 536

L. de Wecker, Die Einführung des Jequirity in die ophthalmologische Therapie. 566

Die Augenentzündung der Neugeborenen in klinischer und bakteriologischer Hinsicht.

Von

Prof. Dr. Groenouw

in Breslau.

(Aus der Königlichen Universitäts-Augenklinik in Breslau.)

Einleitung.

Dass die Augenentzündung der Neugeborenen nicht ausschliesslich durch den Gonococcus Neisser veranlasst wird, ist zwar seit längerer Zeit bekannt und wird u. A. von Haab (1), Kroner (7), Schmidt-Rimpler (20), Axenfeld (106), Chartres (112) und Reyling (114) hervorgehoben, immerhin aber fehlten bisher grössere Untersuchungsreihen über die sonstigen Erreger dieser Krankheit. Als ich (115) in der Heidelberger ophthalmologischen Gesellschaft über 40 derartige Fälle berichtete, wurden von einigen Seiten Einwendungen gegen die Ergebnisse meiner Untersuchungen erhoben. Hierdurch veranlasst setzte ich meine Untersuchungen fort, so dass dieselben jetzt 100 Fälle umfassen, welche in der Zeit vom Mai 1897 bis Juni 1900 in der königlichen Universitätsklinik für Augenkranke zu Breslau behandelt wurden. Dem Director der Klinik, Herrn Professor Uhthoff, der mir das Krankenmaterial in liebenswürdigster Weise überliess und meine Arbeit in jeder Hinsicht förderte, bin ich zu ganz besonderem Dank verpflichtet.

Was die Auswahl der Patienten anbetrifft, so wurden alle Fälle von Bindehautentzündung bei Neugeborenen untersucht, nicht nur ausgesprochene Blennorrhoen, sondern auch — dem klinischen Bilde nach — einfache Katarrhe. Besonderer Werth als Beweismaterial wurde den Fällen beigemessen, welche vorher noch nicht behandelt worden waren.

Durch therapeutische Eingriffe kann nämlich sehr wohl der die Erkrankung verursachende Mikroorganismus schon vernichtet oder

zeitweise im Secret zum fast völligen Verschwinden gebracht worden sein, während der Bindehautkatarrh noch längere Zeit fortbesteht. Andererseits aber wird durch unzweckmässig angewandte Reizmittel, z. B. Höllenstein, ein unbedeutender Katarrh nicht selten künstlich gesteigert. Aus demselben Grunde wurde auch bei allen in fortlaufender Behandlung stehenden Fällen eine erneute bakteriologische Untersuchung stets am Vormittag vorgenommen, bevor irgend ein Antisepticum mit dem Auge in Berührung gekommen war. Von der Urethralgonorrhoe ist es ja bekannt, dass einige Zeit nach der Injection einer Argentumlösung die Gonocokken im Secrete nur sehr spärlich zu finden sind.

Untersuchungsmethoden.

Bei allen untersuchten Kindern wurde mit einer durch Ausglühen sterilisirten Platinöse bei abgezogenem unteren Lide über die Bindehaut und Uebergangsfalte dieses Lides gestrichen und mit dem so gewonnenen Secrete Culturen angelegt. Soweit im Bindehautsack Schleim- oder Eiterflocken vorhanden waren, wurden diese zur Impfung benutzt, nachdem vorher das auf der Lidhaut und in der Lidspalte befindliche oberflächlich gelegene Secret mittels Watte abgewischt worden war. Fanden sich keine derartige Secretflocken, so wurde mehrmals über die Bindehaut hinübergestricheu und darauf die Impfung vorgenommen.

Das gewonnene Secret wurde auf steriles Rinderblutserum geimpft (Serum 0) und mit derselben Platinöse sofort noch eine Verdünnung durch abermaliges Ausstreichen auf Serum (Serum I) angelegt. Ausserdem wurden noch ein oder mehrere Deckglaspräparate angefertigt und mit Loeffler'schem Methylenblau, wenn erforderlich auch nach Gram oder in anderer Weise gefärbt.

Das Rinderblutserum war mit neutraler Zuckerbouillon (2 Serum: 1 Bouillon) versetzt, in Reagenzgläsern schräg erstarrt und durch Erhitzen auf 90° C. an drei auf einander folgenden Tagen sterilisirt.

Ausserdem wurden Culturen angelegt in Fleischextractpeptonbouillon oder auf Agar oder Gelatine, welche mit dieser Bouillon bereitet waren, ferner in Milch oder auf Kartoffeln. Alle diese Nährböden wurden durch mehrtägiges Einstellen einzelner Röhrchen in den Brutofen auf ihre Keimfreiheit hin geprüft.

Die Gelatineculturen blieben bei Zimmertemperatur, etwa 20° C., stehen, alle übrigen Culturen kamen in den Brutofen, wo sie bei ca. 36° C. 24 Stunden verweilten. Darauf erfolgte die erste Unter-

suchung. Nach einem oder mehreren Tagen wurde stets nochmals nachgesehen, ob weitere Colonien gewachsen waren. Angelegte Reinculturen wurden stets tage-, oft wochenlang beobachtet.

Die meisten der aufgefundenen Mikroorganismen wurden möglichst genau bestimmt. Eine Ausnahme fand nur dann statt, wenn neben zahlreichen Culturen einer Species ein oder zwei andersartige Colonien wuchsen. Diese wurden dann als nebensächlicher Befund meist nur flüchtig nach dem mikroskopischen und makroskopischen Aussehen classificirt. Insbesondere gilt dies für die weissen und gelben Staphylocokken.

Von den gefundenen Mikroorganismen können wir als Erreger einer Bindehautentzündung mit Sicherheit ansprechen: Gonocokken, Pneumocokken und Streptocokken, vielleicht auch in einzelnen Fällen gelbe Staphylocokken und Bacterium coli. Die ätiologische Bedeutung der übrigen Bakterien ist zweifelhaft, zum Theil sind sie sicher nur als harmlose Schmarotzer anzusehen.

In der folgenden Tabelle I sind die einzelnen Krankheitsfälle in der Reihenfolge zusammengestellt, in welcher sie in die Behandlung eintraten. Als Beginn der Erkrankung ist, soweit erforderlich für das rechte (R) und linke (L) Auge getrennt, der Lebenstag angegeben worden, an welchem sich die ersten Krankheitserscheinungen zeigten. Die nächste Spalte giebt an, am wievielten Krankheitstage die erste Untersuchung stattfand. Hinsichtlich der Form der Erkrankung sei Folgendes bemerkt.

Die Bezeichnung Blennorrhoe wird von den meisten Autoren für jede heftige mit Eiterabsonderung einhergehende Schleimhautentzündung gebraucht, auch wenn dieselbe nicht durch Gonocokken veranlasst ist. In diesem Sinne spricht man von Thränensackblennorrhoe und von Bronchoblennorrhoe. Blennorrhoe bezeichnet demnach lediglich ein klinisches Bild ohne Rücksicht auf die Aetiologie. So sprechen Axenfeld (77), Inuje (116) und viele Andere von Augenblennorrhoe mit resp. ohne Gonocokken. Saemisch unterscheidet sehr zweckmässig zwischen Gonoblennorrhoen, welche durch Gonocokken, und anderen Blennorrhoen, welche durch andere Pilze veranlasst werden. Im Folgenden ist jede Bindehautentzündung, bei welcher sich eitriges Secret in etwas grösserer Menge zeigte, als Blennorrhoe bezeichnet worden. Es sind zwei Formen dieser Erkrankung, eine leichtere Blennorrhoe I und eine schwerere Blennorrhoe II, eventuell noch eine Mittelstufe: Blennorrhoe I—II, unterschieden worden, je nachdem eine Schwellung und Röthung der Lider vorhanden war oder

fehlte, und je nach dem Grade der Erkrankung der Bindehaut. Es ist dabei lediglich das klinische Bild zur Zeit der ersten Untersuchung ins Auge gefasst worden, ohne Rücksicht darauf, wie sich der weitere Verlauf gestaltete.

Die Bindehautentzündung ohne eitrige Secretion wurde als Katarrh bezeichnet, von welchem wiederum zwei Stufen unterschieden worden sind, eine leichtere: Katarrh I, und eine schwerere: Katarrh II. Bei besonderen Formen fanden noch andere Bezeichnungen Verwen-

Tabelle I.

Laufende Nummer	Klinisches Bild							
	Beginn der Erkrankung am Xten Lebenstage	Erste Untersuchung: am Xten Krankheitstage	Erste Untersuchung: Datum	Form der Erkrankung	Dauer der Krankheit bis zur Heilung Tage oder Wochen	Complicationen	Bei gonorrhoischen Entzündungen: am Xten Krankheitstage: waren keine Gonococken mehr vorhanden	Bei gonorrhoischen Entzündungen: am Xten Krankheitstage: hörte die Eiterung auf
			1897					
1	R. 5 L. 9	18 14	29. V.	Katarrh II	?	—	—	—
2	Bds. 5	4	10. VI.	Blenn. II	5 W.	—	R. 18 T. L. 25 T.	20 T. 28 T.
3	Bds. 6	3	15. VI.	Katarrh II	3 W.	—	—	—
4	R. 7 L. 15	3 1	16. VI.	R. Pseudomembranöse Conj. L. Katarrh I	6½ W. 5½ W.	—	—	—
5	R. 14 L. gesund	5	21. VI.	Katarrh I	2 W.	—	—	—
6	Bds. 42	1	24. VI.	Katarrh I	4 T.	—	—	—
7	R. 2 L. 3	3 2	29. VI.	Katarrh II	4 W.	—	—	—
8	R. 2 L. gesund	3	21. VII.	Blenn. II	?	—	—	—
9	Bds. 2	1	23. VII.	Katarrh I—II	nach 6 Tagen fast geheilt	—	—	—
10	R. 12 L. 3	3 12	22. IX.	Katarrh I	8 T. 17 T.	—	—	—
11	Bds. 5	3	5. X.	Blenn. II	6 W.	—	6 T.	13 T.
12	R. 8 L. 5	4 7	6. X.	Blenn. II	nach 7 W. erhebl. Besserung	—	mehr als 7 Wochen	28 T.
13	R. 7 L. 9	10 8	14. X.	Blenn. II	5 W. 7½ W.	—	16 T. 41 T.	11 T. 16 T.

dung, z. B. pseudomembranöse Entzündung. Jedes derartige auf das rein klinische Bild aufgebaute Schema hat eine gewisse Willkürlichkeit, insofern zwar die Diagnose Blennorrhoe oder Katarrh auf keine Schwierigkeiten stösst, wohl aber die Unterscheidung der einzelnen Intensitätsgrade. Immerhin giebt diese Eintheilung einen schnellen Ueberblick über die Formen von Bindehautentzündung, welche durch einen bestimmten Mikroorganismus hervorgerufen werden.

Tabelle I.

Bakteriologischer Befund								Bemerkungen m. = männlich w. = weiblich
Gonococken im Deckglaspräparat	Auf den angelegten Culturen wuchsen							
	Pneumococken	Weisse Staphylococken	Gelbe Staphylococken	Andere Cokken	Bacterium coli	Xerosebacillen	Andere Bacillen	
—	zahlreich	zahlreich	wenig	2 Colonien v. Mikrococc. roseus Bumm	—	mässige Zahl	—	w.
mässige Zahl	—	zahlreich	2 Colonien	—	—	mässig	—	m.
—	—	1 Colonie	sehr zahlr.	—	—	—	—	w.
—	—	mässig	wenig und nicht immer vorhanden	—	—	mässig	—	w.
—	—	2 Colonien	—	—	—	sehr zahlr.	—	w.
—	—	wenig	—	—	—	wenig	—	w.
—	—	mässig (Pseudogonococken)	—	—	zahlreich	—	—	m.
mässig	—	wenig	—	—	zahlreich	wenig	—	w.
—	mässig am 5. Krankheitstage verschwund.	wenig	1 Colonie	—	—	—	—	m.
—	—	zahlreich	wenig	—	—	mässig	—	w.
mässig	—	mässig	wenig	—	—	mässig	—	m.
zahlreich	—	wenig	wenig	—	—	—	—	m.
zahlreich	—	wenig und nicht immer	mässig	—	—	wenig	—	m.

Laufende Nummer	Klinisches Bild							
	Beginn der Erkrankung am Xten Lebenstage	Erste Untersuchung: am Xten Krankheitstage	Erste Untersuchung: Datum	Form der Erkrankung	Dauer der Krankheit bis zur Heilung Tage oder Wochen	Complicationen	Bei gonorrhoischen Entzündungen: am Xten Krankheitstage: waren keine Gonococken mehr vorhanden	Bei gonorrhoischen Entzündungen: am Xten Krankheitstage: hörte die Eiterung auf
14	L. 4	3	1. XI.	Katarrh II	10 T.	—	—	—
15	Bds. 4	14	12. XI.	Blenn. II	35 T.	Bds. grosse Hornhautgeschwüre	26 T.	30 T.
16	Bds. 2	ca. 42	19. XI.	R. Katarrh I L. ?	R. mehr als 52 T. L. ca. 14 T.	—	R. 52 T. ?	? ?
17	Bds. ca. 15	ca. 36	30. XI.	Trachom?	—	—	—	—
18	R. 4	6	4. XII.	Katarrh II	?	—	—	—
			1898					
19	L. 2	9	6. I.	Katarrh I	17 T.	—	—	—
20	R. 9 L. 8	10 11	6. I.	Katarrh I Blenn. I—II	nach 23 T. Secretion erheblich geringer	—	—	—
21	R. 5 L. 3	21 23	13. I.	Katarrh I	ca. 6 W.	—	—	—
22	Bds. 2	10	17. I.	Katarrh II	c. 9 W.	—	—	—
23	Bds. 8	3	26. I.	Katarrh II	nach 13 T. erhebl. Besserung	—	—	—
24	R. 27 L. 5	1 2	23. II.	R. Blenn. I L. Blenn. II	7½ W. 10 W.	L. Hornhautgeschwür	R. 31 T. L. 43 T.	17 T. 33 T.
25	R. 18 L. 10	2 10	24. II.	Katarrh I	?	—	—	—
26	Bds. 15	20	28. II.	Blenn. I—II	?	—	?	?
27	L. 8	10	3. III.	Katarrh II	?	—	—	—
28	R. 3 L. 10	15 8	5. III.	Blenn. I	8 W.	—	—	—
29	Bds. 13	24	12. III.	Blenn. I	?	L. Hornhautgeschwür	?	?
30	Bds. 8	24	14. III.	Katarrh II	6½ W.	—	—	—
31	Bds. 4	5	17. III.	Katarrh I—II	16 T.	—	—	—
32	Bds. 4	5	17. III.	Katarrh I—II	16 T.	—	—	—
33	R. 7 L. gesund	5	21. III.	Blenn. II	7 W.	—	32 T.	31 T.
34	Bds. 15	7	1. IV.	Katarrh I	?	—	—	—
35	Bds. 3	3	13. IV.	Blenn. II	?	—	—	—
36	R. 7 L. 9	9 7	21. IV.	Blenn. I	nach 1 W. wenig Besserung	—	—	—

Bakteriologischer Befund								
Gonococken im Deckglaspräparat	Auf den angelegten Culturen wuchsen							Bemerkungen m. = männlich w. = weiblich
	Pneumococken	Weisse Staphylococken	Gelbe Staphylococken	Andere Cokken	Bacterium coli	Xerosebacillen	Andere Bacillen	
—	zahlreich	zahlreich	3 Colonien	—	—	wenig	—	m.
mässig	zahlreich	1 Colonie	—	—	—	—	—	m.
wenig	—	zahlreich	—	—	—	zahlreich	Bacterium pneumon. zahlreich	w.
—	—	2 Colonien	—	—	—	zahlreich	—	m.
—	—	zahlreich	—	wenig weisse Sarcine	—	mässig	—	m.
—	—	3 Colonien	—	—	wenig	zahlreich	—	w.
—	—	wenig	—	—	wenig	mässig	—	m.
—	—	mässige Anzahl	—	—	—	zahlreich	—	m.
—	—	mässig	3—4 Col.	—	—	zahlreich	—	w.
—	—	wenig	wenig	—	—	zahlreich	—	w.
R. mässig L. zahlr.	—	R. wenig L. wenig	L. 1 Colonie	—	—	R. zahlr. L. zahlr.	Bacillus? wenig	w.
—	—	mässig	—	—	—	zahlreich	—	w.
wenig	—	zahlreich	mässig	—	—	—	Bacillus? wenig	m.
—	—	—	6 Colonien	—	—	wenig	Bacillus? zahlreich	w.
—	—	1 Colonie	—	—	—	zahlreich	—	w.
mässig	—	1 Colonie	1 Colonie	—	—	zahlreich	—	m.
—	—	wenig	—	—	—	sehr zahlr.	—	w.
—	mässig	—	sehr zahlr.	—	—	wenig	—	Zwillings-
—	mässig	—	sehr zahlr.	—	—	wenig	—	Schwestern
mässig	—	R. wenig L. zahlr.	—	—	R. zahlr.	—	—	w.
—	—	—	—	Mikrococcus albus non liquefaciens zahlreich	—	—	—	w.
mässig	—	—	—	—	—	—	—	w.
—	—	—	—	Mikrococcus albus non liquefaciens zahlreich	—	zahlreich	—	w.

Laufende Nummer	Klinisches Bild							
	Beginn der Erkrankung am Xten Lebenstage	Erste Untersuchung: am Xten Krankheitstage	Erste Untersuchung: Datum	Form der Erkrankung	Dauer der Krankheit bis zur Heilung Tage oder Wochen	Complicationen	Bei gonorrhoischen Entzündungen: am Xten Krankheitstage: waren keine Gonocokken mehr vorhanden	Bei gonorrhoischen Entzündungen: am Xten Krankheitstage: hörte die Eiterung auf
37	Bds. 15	5	3. V.	R. Katarrh II L. Blenn. I	nach 2 W. erhebl. Besserung	—	—	—
38	Bds. 3	6	1. VI.	Blenn. II	?	—	—	—
39	R. 17 L. 7	3 13	8. VI.	Blenn. II	nach wenigen T. erhebl. Besserung	—	—	—
40	R. 3 L. 6	3 3	15. VI.	Blenn. II	?	—	?	?
41	R. 5 L. 14	7 3	27. VI.	Blenn. I Blenn. I	R. länger als 4 W. L. 14 T.	—	R. mehr als 4 W.	—
42	Bds. 4	8	27. VI.	Blenn. I	?	—	—	—
43	R. 4 L. 6	3 1	1. VII.	Blenn. II	?	—	mehr als 5 W.	mehr als 5 W.
44	R. ca. 14 L. ca. 19	10 5	21. VII.	Blenn. I	mehr als 7 W.	—	—	—
45	R. gesund L. 5	2	22. VII.	Blenn. II	?	—	mehr als 11 T.	8 T.
46	R. 8 L. 14	16 10	25. VII.	Katarrh II	nach 3 W. erhebl. Besserung	—	—	—
47	R. 4 L. 5	12 11	2. IX.	Blenn. I	nach 2 W. fast geheilt	—	—	—
48	R. 4 L. 2	5 7	12. IX.	Katarrh II	?	—	—	—
49	R. 11 L. 8	12 15	20. IX.	Katarrh I—II	?	—	—	—
50	R. 7 L. 8	4 3	20. IX.	Katarrh I	3 W.	—	—	—
51	Bds. 8	3	21. IX.	R. Katarrh I L. Blenn. I—II	R. 11 T. L. 8 W.	—	—	—
52	Bds. 4	2	23. IX.	Katarrh II	?	—	—	—
53	R. 5 L. 7	4 2	23. IX.	Blenn. I	?	—	—	—
54	Bds. 8.	29	29. IX.	Blenn. I	?	—	—	—
55	L. 7	3	30. IX.	R. gesund L. Blenn. I—II	?	—	—	—
56	Bds. 1	15	1. X.	Blenn. I	?	—	mehr als 24 T.	mehr als 24 T.
57	Bds. 4	2	10. X.	Katarrh I	4 W.	—	—	—
58	Bds. 3	15	12. X.	Blenn. I—II	mehr als 6½ W.	—	mehr als 6½ W.	6 W.

Bakteriologischer Befund								
	Auf den angelegten Culturen wuchsen							Bemerkungen m. = männlich w. = weiblich
Gonococken im Deckglaspräparat	Pneumococken	Weisse Staphylococken	Gelbe Staphylococken	Andere Cokken	Bacterium coli	Xerosebacillen	Andere Bacillen	
—	—	wenig	—	—	—	zahlreich	—	w.
zahlreich	—	—	—	—	—	zahlreich	—	m.
—	—	—	—	Mikrococcus luteus (?) mässig	—	zahlreich	—	m.
mässig	—	wenig	zahlreich	—	zahlreich	mässig	—	w.
R. mässige Zahl L. keine Gonocokk.	—	—	—	—	—	zahlreich	—	w.
mässige Zahl	—	—	—	—	—	zahlreich	—	w.
mässige Zahl	—	3 Colonien (Auch im Deckglase Cokken)	—	—	—	zahlreich	—	m.
—	—	2 Colonien	—	—	—	zahlreich	—	m.
mässige Zahl	—	wenig	—	—	—	mässig	—	m.
—	—	zahlreich	2 Colonien	—	—	spärlich	—	m.
—	—	zahlreich	—	—	2—4 Col.	—	—	m.
—	—	zahlreich (auch im Deckglase)	—	—	—	zahlreich (auch im Deckglase)	—	w.
—	—	mässige Zahl	—	—	—	mässig	—	m.
—	—	7 Colonien	—	—	—	mässig	—	m.
—	—	11 Colon.	—	—	—	spärlich	—	w.
—	—	zahlreich (auch im Deckglase)	9 Colonien	—	—	—	—	w.
—	—	wenig	—	—	—	wenig	—	m.
reichlich	—	—	—	zahlreiche Streptocokken	—	—	—	w.
—	—	—	—	—	—	wenig	—	w.
mässige Zahl	keine Culturen angelegt							w. (Zangengeburt)
—	—	reichlich	15 Colon.	—	—	—	—	w.
reichlich	—	—	1 Colonie	—	—	spärlich	—	m.

Laufende Nummer	Klinisches Bild							
	Beginn der Erkrankung am Xten Lebenstage	Erste Untersuchung: am Xten Krankheitstage	Erste Untersuchung: Datum	Form der Erkrankung	Dauer der Krankheit bis zur Heilung Tage oder Wochen	Complicationen	Bei gonorrhoischen Entzündungen: am Xten Krankheitstage: waren keine Gonocokken mehr vorhanden	Bei gonorrhoischen Entzündungen: am Xten Krankheitstage: hörte die Eiterung auf
59	Bds. 8	8	22. X.	Blenn. I	nach 4 W. fast geheilt	—	—	—
60	Bds. 4	14	24. X.	Katarrh I	?	—	—	—
61	R. 8	12	26. X.	R. Katarrh I L. gesund	?	—	—	—
62	R. 5	2	1. XI.	R. Katarrh I L. gesund	9 T.	—	—	—
63	R. 2 L. 3	4 3	7. XI.	Blenn. II	11 W.	—	47 T.	ca. 32 T.
64	L. 10	L. 13	11. XI.	Katarrh I	nach 5täg. Behandlg. bedeutende Besserung	—	—	—
65	L. 9	4	6. XII.	R. gesund L. Blenn. I—II	nach 9 T. hat die Eiterung aufgehört. Nach 4 W. völlige Heilung.	—	—	—
66	R. 3 L. 4	3 2	7. XII.	Blenn. II	mehr als 5 W.	—	24 T.	4 W.
67	Bds. 4	8	10. XII.	Katarrh II	?	—	—	—
68	R. 8 L. 5	1 4	17. XII.	Blenn. II	mehr als 4 W.	L. oberflächliches Hornhautgeschwür	ca. 4 W.	4 W.
			1899					
69	L. 13	4	3. I.	R. gesund L. Katarrh II	nach 3 W. bedeutende Besserung	—	—	—
70	Bds. 4	9	24. I.	Katarrh I—II	nach 3täg. Behandlg. bedeutende Besserung	—	—	—
71	R. 14 L. 8	4 10	30. I.	R. Katarrh II L. Blenn. I	nach 2täg. Behandlg. erhebl. Besserung	—	—	—
72	R. 4 L. 3	15 16	14. II.	Blenn. I	nach 1 W. erhebliche Besserung	—	—	—
			1. IV. 1899 Verlegung der Klinik					
73	R. 4 L. 9	19 14	17. IV.	R. Blenn. I L. Katarrh II	—	—	länger als 5 W.	—

Bakteriologischer Befund								Bemerkungen m. = männlich w. = weiblich
Gonococken im Deckglaspräparat	Auf den angelegten Culturen wuchsen							
	Pneumococken	Weisse Staphylococken	Gelbe Staphylococken	Andere Cokken	Bacterium coli	Xerose bacillen	Andere Bacillen	
—	—	—	—	—	reichlich (auch im Deckglaspräparat)	reichlich	—	w.
—	—	mässige Zahl	—	—	reichlich (auch im Deckglaspräparat)	spärlich	—	w.
—	—	3 Colonien	reichlich	—	—	reichlich	3 Colonien Bacillus?	w.
—	—	sehr zahlreich	—	—	—	—	—	w.
mässige Zahl	—	—	—	—	5 Colonien	—	—	w.
—	—	11 Colon.	—	—	—	—	—	m.
—	—	reichlich	—	Micrococc. ?	—	—	—	w.
reichlich	—	3 Colonien	—	—	—	—	—	w.
—	—	reichlich	—	—	—	—	6 Colonien Bacillus?	w. Mikrophthalmus congenitus
reichlich	—	sehr reichlich	—	—	—	—	—	w.
—	—	mässige Zahl	—	—	mässige Zahl (auch im Deckglaspräp.)	mässige Zahl	—	m.
—	—	5 Colonien	—	—	—	reichlich	—	m.
—	—	—	4 Colon. v. Staphylococcus citreus	Streptococken	—	reichlich	—	m.
—	—	—	—	—	—	—	Bacillus?	w.
mässige Zahl	—	—	—	—	—	—	—	w.

Laufende Nummer	Klinisches Bild								
	Beginn der Erkrankung am Xten Lebenstage	Erste Untersuchung: am Xten Krankheitstage	Erste Untersuchung: Datum	Form der Erkrankung	Dauer der Krankheit bis zur Heilung Tage oder Wochen	Complicationen	Bei gonorrhoischen Entzündungen: am Xten Krankheitstage: waren keine Gonocokken mehr vorhanden	Bei gonorrhoischen Entzündungen: am Xten Krankheitstage: hörte die Eiterung auf
74	Bds. 15	18	18. IV.	Katarrh II	?	—	—	—
75	R. 14 L. 13	4 5	29. IV.	Blenn. II	nach 15 T. erhebl. Besserung	L. oberflächliches Hornhautgeschwür	13 T.	15 T.
76	R. 6 L. 9	5 2	17. V.	Blenn. I	?	—	—	—
77	R. 2 L. 3	28 27	29. V.	Blenn. II	länger als 6 W.	Bds. perforirte Hornhautgeschwüre	ca. 4½ W.	ca. 5 W.
78	L. 8	3	5. VI.	R. gesund L. Blenn. I	?	—	—	—
79	R. 13 L. 4	1 10	20. VI.	R. Katarrh I L. Blenn. I—II	nach 2täg. Behandlg. erhebl. Besserung	—	—	—
80	R. 4 L. 5	23 22	22. VI.	Blenn. I	5½ W.	—	—	—
81	R. 14 L. 5	3 12	8. VII.	Blenn. II	länger als 4 W.	—	länger als 4 W.	länger als 4 W.
82	R. 4 L. 6	3 1	25. VII.	Blenn. II	6 W.	—	—	—
83	R. 5 L. 20	19 4	5. IX.	Blenn. II	länger als 5 W.	R. grosses Hornhautgeschwür	länger als 5 W.	länger als 5 W.
84	R. 7 L. 9	13 11	7. IX.	R. Blenn. I L. Katarrh II	nach 5täg. Behandlg. erhebl. Besserung	—	—	—
85	R. 4	14	16. IX.	R. Katarrh II L. gesund	nach 5 T. erhebl. Besserung	—	—	—
86	R. 7 L. 3	24 28	16. IX.	Blenn. I	?	—	—	—
87	Bds. 4	2	4. X.	Blenn. II	?	—	—	—
88	R. 3 L. 4	7 6	5. X.	Blenn. I	länger als 3 W.	L. Hornhautgeschwür	länger als 3 W.	3 W.
89	Bds. 2	15	9. X.	Katarrh II	nach 3 T. Besserung	—	—	—
90	Bds. 7	12	11. X.	Katarrh I	nach 8 T. fast geheilt	—	—	—
91	Bds. ca. 14	14	13. X.	Katarrh I	?	—	—	—

Bakteriologischer Befund								
Gonococken im Deckglaspräparat	Auf den angelegten Culturen wuchsen							Bemerkungen m. = männlich w. = weiblich
	Pneumococken	Weisse Staphylococken	Gelbe Staphylococken	Andere Cokken	Bacterium coli	Xerosebacillen	Andere Bacillen	
—	—	9 Colonien	—	—	—	6 Colonien	—	m.
zahlreich	—	—	—	—	—	zahlreich	—	w.
—	—	2 Colonien	1 Colonie	—	—	sehr zahlreich	—	w.
spärlich	—	—	—	—	—	—	—	w.
—	—	3 Colonien	4 Colonien	—	—	zahlreich	—	w.
—	—	6 Colonien	1 Colonie	—	—	wenig	—	w.
mässige Zahl	—	—	—	—	—	—	—	m.
mässige Zahl	keine Culturen angelegt							m.
zahlreich	—	—	—	—	—	10 Colon.	—	m.
mässige Zahl	—	spärlich	—	—	—	spärlich	Bacterium vulgare Verunreinigung?	m.
—	—	reichlich	1 Colonie	—	—	—	—	w.
—	—	—	—	—	—	mässige Zahl	—	m.
spärlich	—	—	—	—	—	—	—	w.
reichlich	—	—	—	—	—	—	—	w.
mässige Zahl	—	—	—	—	—	mässige Zahl	—	m.
—	—	—	—	—	—	wenig	—	w.
—	—	—	—	—	—	zahlreich	—	m.
—	—	mässige Zahl	1 Colonie	Streptococken zahlreich, auch im Deckglaspräparat	—	mässige Zahl	—*	?

Laufende Nummer	Klinisches Bild							
	Beginn der Erkrankung am Xten Lebenstage	Erste Untersuchung: am Xten Krankheitstage	Erste Untersuchung: Datum	Form der Erkrankung	Dauer der Krankheit bis zur Heilung Tage oder Wochen	Complicationen	Bei gonorrhoischen Entzündungen: am Xten Krankheitstage: waren keine Gonocokken mehr vorhanden	Bei gonorrhoischen Entzündungen: am Xten Krankheitstage: hörte die Eiterung auf
92	Bds. 7	2	16. X.	Katarrh I—II	?	—	—	—
93	Bds. 3	8	31. X.	Blenn. II	nach 14täg. Behandlg. geringe Besserung	—	—	—
94	Bds. 4	12	7. XI.	R. Katarrh I L. Katarrh II	—	L. kleines Hornhautgeschwür	—	—
95	R. 2 L. 3	10 9	7. XI.	Blenn. I—II	nach 7 W. fast geheilt	—	R. ca. 6 W. L. mehr als 7 W.	R. 25 T. L. ca. 7 W.
96	R. 11 L. 10	2 3	9. XI.	Katarrh II	nach 3wöchentl. Behandlung fast geheilt	—	—	—
97	Bds. 3	4	16. XI.	Blenn. II	—	—	ca. 32 T.	32 T.
98	R. 10 L. 3	15 22	9. XII.	Blenn. I	?	—	—	—
99	R. 16 L. 9	46 53	30. XII.	Blenn. II	10 W.	Bds. Hornhautgeschwüre	—	—
			1900.					
100	Bds. 3	6	20. I.	Blenn. I	?	—	—	—

I. Durch bestimmte pathogene Mikroorganismen erzeugte Fälle von Bindehautentzündung der Neugeborenen.

A. Cokken: 1. Gonocokken.

Untersuchungsmethode.

Die Untersuchung auf Gonocokken erfolgte im Deckglaspräparate. Fanden sich bei der Färbung mit Loeffler'schem Methylenblau in resp. auf den Eiterzellen liegende Doppelcokken, so wurde sofort ein zweites Präparat nach Gram gefärbt.

Die Diagnose: Gonococcus Neisser wurde nur dann als mit Sicherheit erbracht angesehen, wenn sich in den Zellen selbst, sowohl in den Eiter- als auch manchmal in den Epithelzellen, Doppelcokken fanden, welche sich nach Gram nicht färbten und die charakteristische Form zweier einander mit der concaven Seite zugekehrten Bohnen zeigten. Die Lagerung der Gonocokken ist ebenfalls charakteristisch, sie liegen nämlich in den Zellen oft in so grosser Menge,

Bakteriologischer Befund								
Gonocokken im Deckglaspräparat	Auf den angelegten Culturen wuchsen							Bemerkungen m. = männlich w. = weiblich
	Pneumocokken	Weisse Staphylocokken	Gelbe Staphylocokken	Andere Cokken	Bacterium coli	Xerosebacillen	Andere Bacillen	
—	—	—	—	—	—	zahlreich	5 Colonien gelbe Xerosebac.	w.
reichlich	—	—	—	—	—	6 Colonien	—	w.
wenig	—	—	—	—	—	—	—	w. Schon zehn Tage lang behandelt
mässige Zahl	—	—	—	—	—	—	—	w.
—	—	12 Colon.	—	—	—	zahlreich	—	m.
mässige Zahl	—	—	—	—	—	wenig	—	m.
spärlich	—	wenig	—	—	—	wenig	—	w.
spärlich	—	mässige Zahl	—	—	—	mässige Zahl	—	m. Schon behandelt
reichlich	—	—	—	—	—	zahlreich	—	m.

dass diese förmlich vollgestopft erscheinen, während andere Cokken (Staphylocokken, Pneumocokken) meist nur in wenigen Exemplaren in resp. auf jeder Zelle vertreten sind.

Die Gram'sche Färbung erfolgte in der Weise, welche in der hiesigen königl. dermatologischen Klinik gebräuchlich ist: Zunächst Färbung mit Methylviolett etwa 45 Secunden lang (5 % wässrige Methylviolettlösung 88,0, absoluter Alkohol 12,0, Anilinöl 2,0), darauf gründliches Abspülen mit Wasser. Behandeln mit Jodjodkaliumlösung (Jod pur. 1,0, Jodkalium 2,0, Aq. dest. 200,0) etwa 25 Secunden lang. Darauf abtrocknen mit Fliesspapier ohne Wasserspülung. Entfärben mit absolutem Alkohol bis zu einer Minute, Abspülen mit Wasser. Contrastfärbung mit concentrirter wässriger Safraninlösung etwa 20 Secunden lang. Die nach Gram färbbaren Mikroorganismen erscheinen bei richtiger Handhabung des Verfahrens schwarzblau, die nichtfärbbaren, ebenso wie die Eiter- und Epithelzellen, roth. Zur Entfärbung mit Alkohol wurde bei den Deckglas-

präparaten mehrmals frischer Alkohol aufgetropft, bis derselbe vollkommen farblos abfloss und beim Abtupfen mittels Fliesspapieres sich nicht mehr gefärbt zeigte. Lässt man den Alkohol zu kurze Zeit einwirken, so werden manchmal die Gonocokken nicht vollständig entfärbt. Benutzt man stets dieselben Lösungen, so gelangt man bald zu durchaus constanten Ergebnissen. Bei Erneuerung einer der Farblösungen wurde stets erst an einem Präparate erprobt, wie lange Einwirkung erforderlich war, um Gonocokken völlig zu entfärben, Staphylocokken aber noch gefärbt zu lassen.

Ist ein Präparat von ungleichmässiger Beschaffenheit, indem an einer Stelle die Eiterzellen oder Bakterien in dicker, an einer anderen in viel dünnerer Lage ausgestrichen sind, so kommt es an den erstgenannten Stellen oft nur zu einer ungenügenden Entfärbung der Mikroorganismen. Man darf sich dadurch nicht etwa zu der Annahme verleiten lassen, dass ein Theil der Bakterien sich entfärbt hat, ein anderer gefärbt bleibt. In scheinbar zweifelhaften Fällen habe ich stets durch Anfertigung eines dünnen Ausstrichpräparates und gleichzeitiges Mitfärben von Staphylocokken ein unzweideutiges Resultat erhalten können.

Besonders lehrreich war mir folgende Beobachtung. Beim Färben eines Staphylocokkenpräparates nach Gram behielt nur ein Theil der Cokken die Farbe, ein anderer Theil entfärbte sich. Als nun einige andere Cokken aus verschiedenen Culturen zur Controle auf demselben Deckglase gleichzeitig mitgefärbt wurden, ergab sich auch hier dasselbe Resultat. Dieselben Cokken färbten sich theils, theils entfärbten sie sich. Genauere Nachforschungen deckten den Grund dieses merkwürdigen Verhaltens rasch auf. Die Methylviolettlösung war verdorben, sie zeigte nicht mehr ihre schöne violette Farbe. Als eine neue Lösung benutzt wurde, färbten sich alle Cokken nach Gram.

Dieser Punkt verdient besonders betont zu werden, da es nur wenige Cokken giebt, welche sich nach Gram entfärben. Diese Eigenschaft ist somit eine der wichtigsten zur Unterscheidung des Gonococcus von anderen Cokken. Gifford (47) konnte bei Conjunctivitis eczematosa sieben verschiedene Cokkenarten aus dem Bindehautsack züchten, drei derselben (5, 6, 7) hielten die Gram'sche Färbung sehr fest, drei (1, 2, 3) liessen sich bei längerer Einwirkung des Alkohols (3 bis 5 Minuten) mehr oder weniger entfärben, und ein Coccus entfärbte sich noch leichter. Wir werden also diese Cokken doch wohl als nach Gram nicht entfärbbar ansehen müssen, zumal Nr. 1 und 2 wahrscheinlich Staphylococcus pyogenes albus und aureus

sind, welche allgemein als nach Gram färbbar gelten. Bumm (15) führt fünf verschiedene Arten von Doppelcokken an, welche in ihrer Form dem Gonococcus ähnlich sind, und von denen sich vier nach Gram entfärben und nur einer die Gram'sche Färbung festhält. Diese Angaben harmoniren jedoch nicht mit denen von Steinschneider (19); denn dieser fand in der Harnröhre unter 86 Fällen nur vier Mal Cokken, welche sich nach Gram entfärbten und mit den Gonocokken nicht identisch waren. In drei Fällen handelte es sich um einen grauweissen und ein Mal um einen citronengelben Doppelcoccus. Franke (22) fand acht verschiedene Arten von Cokken im Bindehautsack, sämmtlich mit positiver Färbung nach Gram. Auch Knies (30, S. 17) hebt hervor, dass sich der Gonococcus von allen ähnlichen Cokken durch sein negatives Verhalten zur Gram'schen Färbung unterscheidet. Ich selbst habe ausser den Gonocokken keine Cokken im Bindehautsack gefunden, welche sich nach Gram entfärben, auch Lehmann und Neumann führen in der ihrem Atlas und Grundriss der Bakteriologie beigegebenen Tabelle unter allen Cokken nur den Gonococcus mit „Gram negativ" auf. Man könnte daher annehmen, dass im Bindehautsack Mikrocokken mit negativer Gram'scher Färbung überhaupt nicht vorkommen oder jedenfalls sehr selten sind, wenn nicht Marthen (25) eine Menge derartiger Cokken beschrieben hätte. Indessen sind seine Angaben in dieser Beziehung höchst wahrscheinlich irrthümlich. Zunächst führt er bei einigen Mikrocokken an, dass sie sich nach Gram entfärben, aber nur langsam; von anderen wieder macht er die Angabe, dass sich nur die kleineren entfärben, die grösseren aber die Farbe zurückhalten. Vermuthlich hat Marthen eine Methode der Gram'schen Färbung benutzt, welche ihm viel zu viel Entfärbungen vorgetäuscht hat. Diese Annahme findet darin ihre Bestätigung, dass Marthen seinen Mikrococcus *k* mit der Sarcina aurantiaca, Mikrococcus *v* mit Mikrococcus candicans identificirt. Beide Cokken verhalten sich seiner Angabe nach der Gram'schen Färbung gegenüber negativ, während sie von Lehmann und Neumann als sich nach Gram färbend aufgeführt werden. Ich möchte daher annehmen, dass Marthen bei Anwendung einer anderen Methode weniger oder vielleicht überhaupt keine Cokken mit negativer Gram'scher Färbung gefunden haben würde. Wir können demgemäss in Uebereinstimmung mit Morax, Axenfeld u. A. ebenso wie für die Harnröhre so auch für die Bindehaut den Satz aufstellen, dass Cokken, welche sich nach Gram entfärben, schon wegen dieser Eigenschaft allein mit höchster Wahr-

scheinlichkeit als Gonocokken anzusehen sind. Kommt noch ihre typische Form und Lagerung in den Zellen hinzu, so ist die Diagnose: Gonococcus auf Grund des Deckglaspräparates, mit Sicherheit zu stellen.

Die einzige in Folge sehr sorgfältiger Untersuchung durchaus einwandsfreie Beobachtung über das Vorkommen eines sich nach Gram entfärbenden semmelförmigen Pseudogonococcus auf der menschlichen Bindehaut stammt von Krukenberg (33). Es handelte sich um einen erwachsenen Mann mit einem nicht gerade heftigen Bindehautkatarrh. In dem Conjunctivalsecret fanden sich Cokken, welche durchaus die typische Lagerung der Gonocokken innerhalb der Eiterzellen darboten und sich nach Gram entfärbten. Bei der Züchtung auf Blutserum zeigten diese Cokken jedoch Abweichungen von dem Gonococcus, so dass sie Krukenberg (33, 34) als einen besonderen Coccus ansieht, während sie Morax (35) als abgeschwächte Gonocokken betrachten will. Wie dem auch sei, es handelt sich hier jedenfalls, wie auch Krukenberg selbst hervorhebt, soweit unsere jetzigen Kenntnisse reichen, um einen seltenen Befund, der die Wichtigkeit der Gram'schen Färbung für die Diagnose der Gonocokken vorläufig nicht zu erschüttern vermag.

Färbung nach Schaeffer (Verhandlungen des V. Deutschen Dermatol.-Congresses). Um Gonocokken, namentlich wenn sie spärlich vorhanden sind, deutlich von den übrigen Bestandtheilen des Secrets abzuheben, wendet Schaeffer folgendes Verfahren an. Färbung des Präparates 5—10 Secunden lang mit verdünnter Carbolfuchsinlösung (Fuchsin 0,1, Alkohol 20,0, 5% Carbolwasser 200,0), Abspülen mit Wasser und Nachfärben mit einer hellblauen Aethylendiamin-Methylenblaulösung (ungefähr zwei bis drei Tropfen einer 10% concentrirten wässrigen Methylenblaulösung auf etwa 10 cbcm 1% Aethylendiamin). Diese Lösung muss etwa 40 Secunden lang einwirken, bis neben dem röthlichen Farbenton des Präparates eine deutliche blaue Farbennuance bemerkbar wird. Bei richtiger Färbung ist das Protoplasma der Leukocyten zart hellroth tingirt, die Kerne schwach hellblau und die Gonocokken schwarzblau, so dass sie sich ausserordentlich scharf von den übrigen Zellenelementen abheben.

Diese Methode ist zur Unterscheidung der Gonocokken von anderen ähnlichen Doppelcokken nicht geeignet, sie macht also die Gram'sche Färbung nicht entbehrlich; wohl aber eignet sich die Schaeffer'sche Färbung sehr gut, um spärlich vorhandene Gonocokken nicht zu übersehen. Dies ist vornehmlich bei abheilenden Conjunctivalgonorrhoen der Fall, wenn es sich darum handelt, nach-

zuweisen, ob überhaupt noch Gonocokken vorhanden sind. Die Färbung fand in diesen Fällen öfter Verwendung.

Die Züchtung der Gonocokken wurde in einer Anzahl von Fällen vorgenommen, doch zeigte sich das Verfahren insofern als nicht vollkommen zuverlässig, als die Pilze trotz reichlicher Anwesenheit im Deckglaspräparate manchmal, besonders bei zahlreichem Wachsthum anderer Mikroorganismen, auf der Cultur nicht angingen. Als Nährboden fand die von Wertheim angegebene Mischung, ein Theil menschlisches Blutserum mit zwei Theilen Fleischwasserpeptonagar, Verwendung, jedoch mit der Modification, dass nicht Blutserum, sondern Hydrocelen- oder Ovarialcystenflüssigkeit und Milzagar verwendet wurde. Wir wollen diese Mischung kurz als Serumagar bezeichnen. Herrn Privatdocent Dr. Schaeffer bin ich für die freundliche Ueberlassung des Nährbodens aus der hiesigen Kgl. dermatologischen Klinik zu besonderem Danke verpflichtet. Es wurde mit der Platinöse geimpft und die Röhrchen 24 Stunden lang bei etwa 37° C. im Brutofen gehalten. Die Gonocokkenculturen erscheinen als zarte kleine runde tröpfchenartige Gebilde, welche sich theilweise etwas ausbreiten, so dass der Nährboden wie mit Thau beschlagen aussieht. Der Nachweis, dass diese Culturen Gonocokken enthielten, wurde erst dann als sicher erbracht angesehen, wenn die mikroskopische Untersuchung Doppelcokken von der Gestalt einer Kaffeebohne ergab, welche sich nach Gram nicht färbten und beim Ueberimpfen auf Rinderblutserum oder Glycerinagar gar nicht oder doch nur spärlich wuchsen. Im Allgemeinen gediehen die Gonocokken nur auf Menschenserumagar, doch entwickelten sie sich in zwei Fällen auf Rinderblutserum und in einem dritten Falle ausserdem auch noch auf Glycerinagar.

Bei einem klinisch das Bild einer schweren Blennorrhoe darbietenden Falle (Nr. 35) fanden sich an zwei aufeinanderfolgenden Tagen im Deckglaspräparat Gonocokken. Es wurde von dem eitrigen Secret auf Rinderblutserum und Menschenserumagar geimpft. Serum 0 blieb steril, während sich auf Rinderblutserum I sechs sehr kleine, runde Culturen fanden, welche mikroskopisch Doppelcokken von Kaffeebohnenform enthielten; Gram'sche Färbung negativ. Es handelte sich also um Gonocokken. Am nächsten Tage ist bereits von den Culturen nichts mehr zu erkennen. Auf Menschenserumagar sind über 100 ganz kleine, rundliche, wie Thautröpfchen aussehende Culturen von Gonocokken gewachsen. Gram'sche Färbung negativ. Von diesen letzteren Culturen wird auf Glycerinagar abgeimpft. Am nächsten Tag ist eine flache, durchscheinende Cultur gewachsen, welche Gonocokken, d. h. Doppelcokken enthält, welche die typische Form zeigen und sich nach Gram entfärben. Nach zwei Mal 24 Stunden ist

von den Culturen nichts mehr zu sehen. Es sind also in diesem Falle die Gonocokken, wenn auch nur spärlich, auf Rinderblutserum und Glycerinagar gewachsen, indessen sind die Culturen schon nach 24 Stunden eingegangen. Eine Verwechselung mit Staphylocokken etwa in Folge zu langer Entfärbung bei dem Gram'schen Verfahren ist mit Sicherheit auszuschliessen, es wurden nämlich zur Controle die fraglichen Cokken gleichzeitig mit einem anderen Bacillus auf demselben Deckglase nach Gram gefärbt, wobei die Cokken negative, die Bacillen positive Gram'sche Färbung zeigten.

Wir möchten das Ergebniss nicht als typisch dafür hinstellen, dass Gonocokken auf Glycerinagar wachsen, denn trotzdem auf diesen von einer Reincultur überimpft wurde, so ist es doch möglich, dass auch etwas Eiter mit übertragen wurde. Die Reincultur war nämlich durch Impfung mit Blennorrhoeeiter gewonnen, dieser Eiter bleibt aber oft längere Zeit unverändert liegen. Es fanden sich auf den Nährböden gar nicht selten kleine erhabene Stellen, welche als Bakteriencolonien imponirten, bei der mikroskopischen Untersuchung aber sich als aus wohlerhaltenen Eiterzellen bestehend erwiesen. Es ist daher vielleicht das ohnehin sehr spärliche Wachsthum der Gonocokken auf Blutserum nur durch die gleichzeitig erfolgte Uebertragung einer Spur Eiter ermöglicht worden. Morax machte eine ähnliche Beobachtung; es gelang ihm, Gonocokken auf gewöhnlichem Agar zu züchten, wenn er gleichzeitig eine grössere Eitermenge mit auf den Nährboden übertrug.

Auch in Fall 42 wuchsen nach Uebertragung des Eiters auf Rinderblutserum neben zahlreichen Colonien von Xerosebacillen auch Cokken von der Form der Gonocokken, welche sich nach Gram entfärbten. Ebenso fanden sich in Fall 99 auf dem inficirten Rinderblutserum neben Xerosebacillen und weissen Staphylocokken Gonocokken, welche sich nach Gram entfärbten, während die erstgenannten beiden Mikroorganismen in demselben Deckglaspräparate die Farbe behielten. In beiden Fällen bildete der mitübertragene Eiter wahrscheinlich den hauptsächlichsten Nährboden für die Gonocokken.

Ueberimpfung von Gonocokkenreinculturen (ein und drei Tage alt) auf Rinderblutserum sowie auf Glycerinagar (zwei Versuche mit einer eintägigen Cultur) misslangen stets, ausser, wie schon erwähnt, in Fall 35, dagegen liess sich eine 24 Stunden alte Serumagar-Cultur noch einmal auf Serumagar überimpfen.

Für den Nachweis der Gonocokken ist das Deckglaspräparat viel wichtiger und zuverlässiger als die Anlage von Culturen. Niemals wuchsen auf dem genannten Nährboden Gonocokken, wenn sich dieselben nicht auch im Deckglaspräparat gefunden hatten. Derartige Versuche wurden mehrfach bei in der Abheilung begriffenen Fällen angestellt, falls sich das Secret bei der mikroskopischen Untersuchung gonocokkenfrei erwies. Dagegen gelang es öfter nicht, Gonocokken zu züchten, trotzdem dieselben im Secret nachgewiesen werden konnten, während dies einige Tage vorher oder nachher sehr wohl

möglich war. Vielleicht tragen kleine Unterschiede in der Beschaffenheit des Nährbodens die Schuld hieran.

Als Beispiel diene Fall 12, eine typische Gonocokkenblennorrhoe, welche sechs Wochen lang in Behandlung stand und bis zur Entlassung aus der Behandlung — es wurde im Ganzen an 15 verschiedenen Tagen untersucht — Gonocokken im Deckglaspräparat zeigte. In diesem Falle wuchsen am neunten Krankheitstage bei der Abimpfung auf Serumagar nur sechs Colonien von weissen Staphylocokken, trotzdem im Deckglaspräparate reichlich Gonocokken vorhanden waren. Am 14. Krankheitstage wurden auf demselben Nährboden eine grosse Zahl Gonocokkenculturen ohne Beimischung anderer Bakterien erhalten, und einen Monat später zeigten sich unter denselben Bedingungen auf dem inficirten Serumagar eine grosse Zahl Colonien von Gonocokken, einige von weissen und zwei von gelben Staphylocokken.

In Fall 24 wuchsen bei Impfung mit dem Eiter des linken Auges auf Serumagar am zweiten Krankheitstage: nur Xerosebacillen, am fünften Tage: viele Colonien von weissen und eine von gelben Staphylocokken und nur wenige Culturen von Gonocokken. Von dem rechten Auge wurden auf Serumagar erhalten am fünften Krankheitstage: weisse Staphylocokken, Xerosebacillen und einige Gonocokkenculturen, am neunten Tage blieb Serumagar vollkommen steril. Trotzdem waren an den genannten Tagen stets Gonocokken im Deckglaspräparate nachgewiesen worden. Als im Secret der beiden Augen im Deckglas keine Gonocokken mehr zu finden waren, wuchsen sie auch nicht mehr auf Serumagar.

In Fall 26 und 29 gelang es überhaupt nicht, Gonocokkenculturen zu erhalten, trotz Anwesenheit der Cokken im Eiter. In Fall 33 wuchsen bei der Impfung am fünften Krankheitstage auf Serumagar 20 Colonien von Gonocokken, wenige von weissen Staphylocokken und wenige von Bacterium coli, zwei Tage darauf gediehen bei Impfung auf Serumagar nur eine Anzahl Culturen des Bacterium coli, und acht Tage später wuchsen auf Serumagar wiederum Gonocokken. Trotzdem waren an allen drei genannten Tagen Gonocokken im Eiter nachzuweisen.

Während die Anlage von Culturen zum Nachweis der Gonocokken demnach nicht völlig zuverlässig ist, ergab die Deckglasuntersuchung stets richtige Resultate, solange überhaupt noch etwas Secret zu erlangen war. Wurden bei der ersten Untersuchung eines Falles im Deckglaspräparate Gonocokken nicht gefunden, so ergab sich auch niemals später ihr Vorhandensein, vorausgesetzt, dass nicht etwa unmittelbar vor der Untersuchung ein Antisepticum mit der Bindehaut in Berührung gekommen war. Auch das Verschwinden der Gonocokken konnte durch eine einmalige Untersuchung im Deckglaspräparate — abgesehen von einem Falle — stets mit völliger Sicherheit festgestellt werden. Es fanden sich bei wiederholten späteren Nachprüfungen keine Gonocokken mehr, wenn diese auch nur einmal im Deckglaspräparate vermisst worden waren.

Die einzige Ausnahme bildet Fall 73. Das rechte Auge dieses Kindes zeigte das Bild einer leichten Blennorrhoe, das linke das eines schweren Bindehautkatarrhs. Im Secret beider Augen fanden sich Gonocokken. Nach dreiwöchentlicher Erkrankung hatte auf dem linken Auge die Eiterung völlig aufgehört, so dass zur Untersuchung keine Secretflocke mehr zu erlangen war, sondern durch Hinüberstreichen über die Bindehaut etwas Material für ein Deckglaspräparat gewonnen werden musste. Das rechte Auge eiterte an diesem Tage noch, und in dem Secret desselben fanden sich Gonocokken, während sie in dem von dem linken Auge angefertigten Deckglaspräparate vermisst wurden. Am folgenden Tage war plötzlich die Entzündung des linken Auges viel heftiger geworden, die Bindehaut der Lider war geröthet und geschwollen, und es wurde wieder Eiter abgesondert. Das linke Auge war mehrere Tage lang nicht mehr mit Höllenstein behandelt worden. Wir haben es hier mit einem Wiederaufflackern des Processes zu thun. Daraus, dass bei der einmaligen Untersuchung die Gonocokken auf dem linken Auge vermisst wurden, kann man wohl nicht den Schluss ziehen, dass sie nicht vorhanden waren, und eine neue Infection eingetreten sei. Das negative Untersuchungsergebniss hat vielmehr höchst wahrscheinlich darin seinen Grund, dass zur Zeit der Untersuchung eine Secretflocke im Bindehautsacke nicht zu finden war. Hätte man einige Zeit gewartet, bis eine solche zu erlangen war, so wären vermuthlich die Gonocokken nicht vermisst worden.

Pathogenität der Gonocokken für Thiere.

Für die Kaninchenhornhaut erwiesen sich die Gonocokkenreinculturen bei Einimpfung in eine Taschenwunde als nicht pathogen. Im Falle 12 erzeugte eine drei Tage alte Gonocokkencultur nur eine ganz leichte Trübung der Impftasche, welche nach vier Tagen wieder verschwunden war. Eine 24 Stunden alte Gonocokkencultur von Fall 33 brachte ebenfalls nur eine ganz leichte Hornhauttrübung hervor, ohne die geringste Spur einer Bindehautentzündung. Heller (27, 28) ist es angeblich gelungen, durch Impfung mit Gonocokkenreinculturen bei neugeborenen Kaninchen eine Bindehautentzündung hervorzurufen, doch sind seine Resultate in der Discussion seines Vortrages von Wolff angezweifelt worden.

Eine Infection des Bindehautsackes mit gonocokkenhaltigem Eiter wurde in Fall 68 vorgenommen. Eine Platinöse voll des Eiters wurde in den Bindehautsack eines Kaninchens gebracht, nachdem die Conjunctiva vorher mittels einer ausgeglühten Lanze mechanisch verletzt worden war, um sie für eine Infection geeigneter zu machen. Die Lider wurden vernäht und die Naht erst nach vier Tagen entfernt. Es fand sich aber keine Spur eines Bindehautkatarrhs, geschweige denn einer Blennorrhoe, die Bindehaut war fast vollkommen injectionslos.

Einem Meerschweinchen wurde in derselben Weise in den rechten Bindehautsack Eiter desselben Kindes gebracht und die Lidspalte vernäht.

Nach vier Tagen zeigte sich die Bindehaut mässig geröthet, doch bestand keine eitrige Secretion. Die mikroskopische Untersuchung einiger von der Bindehaut abgeschabter Theilchen ergab keine Gonocokken.

Leber(4) gelang es durch Einführen eines Stückchens eitrig-fibrinösen Exsudates von einer acuten Conjunctivalblennorrhoe in den Bindehautsack eines Kaninchens unter Verschluss der Lider eine Conjunctivitis mit massenhafter Eiterabsonderung und ein eitriges Hornhautgeschwür zu erzeugen. Eine eigentliche Blennorrhoe war aber der Process auch nicht, da er sich nach drei Tagen schon wieder zur Rückbildung anschickte.

Vorkommen anderer Mikroorganismen neben den Gonocokken.

In den untersuchten 100 Fällen fanden sich 41 Mal Gonocokken. Von zwei Fällen wurden keine Culturen angelegt. Von den übrigen 39 Fällen waren acht Mal die Gonocokken in Reinculturen vorhanden. In diesen acht Fällen wurde stets auf Rinderblutserum, drei Mal ausserdem noch auf Agar und ein Mal (Fall 35) auf Gonocokkennährboden (Serumagar) geimpft. Im letzteren Falle wuchsen auf Serumagar etwa 100 Gonocokkencolonien, aber keine einzige eines anderen Pilzes. Diese Untersuchungsergebnisse vertheilen sich auf die verschiedensten Krankheitstage vom 2. bis zum 28. Es giebt also Blennorrhoen, bei welchen die Gonocokken während der ganzen Dauer der Erkrankung, oder sicher während des grössten Theils derselben, sich stets in Reincultur ohne Beimischung fremder Baktererien im Eiter finden.

Dies ist indessen nicht die Regel, vielmehr fanden sich in 31 unter den genauer untersuchten 39 Fällen noch andere Mikroorganismen neben den Gonocokken, und zwar noch ein anderer Pilz in zwölf Fällen, zwei verschiedene Pilze in neun Fällen, drei in acht Fällen und vier in zwei Fällen.

Als zweiter Pilz neben den Gonocokken fanden sich am häufigsten Xerosebacillen oder weisse Staphylocokken, je einmal Streptocokken und Bacterium coli.

Unter neun Fällen von Gonocokkenblennorrhoe mit gleichzeitigem Vorkommen noch zweier anderer Mikroorganismen waren acht Mal weisse Staphylocokken vorhanden, und neben diesen fünf Mal Xerosebacillen, je einmal Pneumocokken, gelbe Staphylocokken und Bacterium coli. Ein Mal fanden sich gelbe Staphylocokken und Xerosebacillen zugleich.

Neben den Gonocokken fanden sich ferner in acht Fällen drei andere Pilzarten vor, und zwar in sämmtlichen Fällen weisse Staphylocokken. Ausser diesen traten fünf Mal gelbe Staphylocokken auf, und zwar drei Mal gleich-

zeitig mit Xerosebacillen und zwei Mal mit einem nicht genauer bestimmten Bacillus zusammen. Neben den weissen Staphylocokken wurden drei Mal Xerosebacillen gefunden und ausserdem je ein Mal Bacterium coli, Bacterium pneumoniae Friedländer und — vielleicht nur als nebensächliche Verunreinigung — Bacterium vulgare.

Vier verschiedene Mikroorganismen fanden sich ausser den Gonocokken in zwei Fällen, und zwar in beiden Fällen weisse und gelbe Staphylocokken sowie Bacterium coli, und ausserdem je ein Mal Xerosebacillen und ein nicht genauer bestimmter Bacillus.

Das klinische Bild der Gonocokkenconjunctivitis Neugeborener.

Betrachten wir das klinische Bild der durch Gonocokken verursachten Augenentzündung der Neugeborenen, so finden wir unter den 41 Fällen in der Mehrzahl, nämlich 24 Mal, eine schwere Blennorrhoe, vier Mal eine solche mittleren Grades und elf Mal eine leichte Form dieser Erkrankung. Nur in zwei Fällen (Nr. 16 und 94) bestand das Bild eines einfachen Bindehautkatarrhs. Die Gonocokken bedingen also meist das Bild einer ausgesprochenen Blennorrhoe: es wird reichlich Eiter abgesondert, die Lider sind meist geschwollen, die Bindehaut stark geröthet, geschwollen und granulirt. Doch kommt auch ein sehr milder Verlauf vor, worauf zuerst Schmidt-Rimpler (Bericht über den 7. internationalen ophthalmologischen Congress in Heidelberg, 1888, S. 396) hinwies. Von unseren beiden Fällen, welche trotz des Vorhandenseins der Gonocokken nur das Bild eines einfachen Bindehautkatarrhs darboten, scheidet Fall 16 aus, insofern dieser bereits sechs Wochen lang in Behandlung gestanden hatte, und demnach lediglich das Endstadium der Krankheit zur Beobachtung kam. Dagegen liefert Fall 94 ein gutes Beispiel für einen sehr milden Verlauf einer durch Gonocokken bedingten Bindehautentzündung.

Die Augen des Kindes begannen am vierten Tage zu eitern. Das Kind wurde erst zehn Tage später von mir untersucht und war bereits während dieser ganzen Zeit ärztlich behandelt worden. Das rechte Auge zeigte nur eine geringe Röthung, keine Schwellung der Lidbindehaut, Secretion bestand fast gar nicht. Auf dem linken Auge war die Lidbindehaut stark geröthet, aber nur wenig geschwollen, und es wurde ein molkiges, nicht rein eitriges Secret abgesondert. Die Lider waren auf beiden Augen weder geröthet noch geschwollen. In dem angelegten Deckglaspräparate fanden sich spärlich Gonocokken. Sechs Tage später trat unten aussen auf der linken Hornhaut ein kleines graues Geschwür auf, das in wenigen Tagen heilte.

Dieser trotz seines leichten Verlaufes durch die Entstehung eines Hornhautgeschwürs complicirte Fall beweist, dass die Gonocokken

ausnahmsweise einen Bindehautkatarrh, keine ausgesprochene Blennorrhoe hervorrufen können. Umgekehrt giebt es auch typische Blennorrhoen, bei welchen sich niemals Gonocokken finden. Aus dem klinischen Bilde allein lässt sich also das Vorhandensein von Gonocokken nicht mit Sicherheit erschliessen. Die überwiegende Mehrzahl der Blennorrhoen wird allerdings durch Gonocokken bedingt, und die Gonocokken erregen meist das Bild einer typischen Blennorrhoe, doch ist dies durchaus nicht immer der Fall.

Ungleich starke Erkrankung beider Augen. Die Intensität der durch Gonocokken bedingten Entzündung ist in der Regel auf beiden Augen gleich, seltener sind beide Augen in verschiedenem Grade erkrankt. Sehr merkwürdig ist der Fall 41, in welchem beide Augen unter dem Bilde einer leichten Blennorrhoe erkrankt waren, Gonocokken sich aber nur in dem Eiter des rechten Auges fanden. Wir kommen weiter unten auf diesen Fall zurück. Nur ein Auge erkrankte in drei Fällen. In Fall 33 konnte festgestellt werden, dass das linke Auge dauernd gesund blieb, obwohl bis zur völligen Heilung der Blennorrhoe des rechten Auges sieben Wochen vergingen. Kroner (7) fand unter 63 Blennorrhoen mit Gonocokken sechs einseitige Fälle = 9,5%, unter 29 gonocokkenfreien Fällen aber acht einseitige Erkrankungen = 28%.

Der Beginn der durch Gonocokken bedingten Augenerkrankung schwankt vom zweiten bis zum 15. Lebenstage, wenn wir den Lebenstag, an welchem das zuerst ergriffene Auge erkrankt, als Beginn des Augenleidens ansehen. Die folgende Tabelle II, S. 26, giebt hierüber genaueren Aufschluss, wobei noch zu bemerken ist, dass die Anzahl der mittelschweren und schweren Blennorrhoen ein wenig von den S. 24 angegebenen Ziffern differirt, indem in Tabelle II die Erkrankungsform des erstergriffenen Auges als massgebend angesehen wurde. Theilen wir die 41 Fälle in zwei Gruppen, nämlich die früh- und die späterkrankten, und rechnen wir zur ersten Gruppe alle Kinder, deren Augen bis zum fünften Tage einschliesslich ergriffen wurden, zur zweiten Gruppe alle anderen, so umfasst die erste Gruppe 34, die zweite sieben Fälle. Unter den 34 Fällen von Frühinfectionen verliefen 2 (6%) als einfache Bindehautkatarrhe, 11 (32%) als leichte oder mittelschwere, und 21 (62%) als schwere Blennorrhoen. Die sieben Fälle von Spätinfectionen weisen drei Fälle (43%) leichte und mittelschwere und vier Fälle (57%) schwere Blennorrhoen auf. Die Zahl der Fälle mit Hornhautgeschwüren betrug bei 34 bis zum fünften Tage eingetretenen Erkrankungsfällen: 7 Fälle = 21%, bei den sieben

später erkrankten Fällen: 3 = 43%. Ein wesentlicher Unterschied im Verlauf der Früh- und der Spätinfectionen besteht demnach hinsichtlich des klinischen Bildes nicht. Jedenfalls verlaufen die Frühinfectionen nicht schwerer als die später inficirten Fälle. Die Zahl der Hornhauterkrankungen ist nach unserer Zusammenstellung bei letzteren sogar höher als bei ersteren.

Die bis zum fünften Tage auftretenden Erkrankungen der Augen beruhen höchst wahrscheinlich auf einer Infection während oder unmittelbar nach der Geburt, alle übrigen sind Spätinfectionen. Von einigen Seiten werden alle Fälle nach dem dritten, von anderer Seite erst die nach dem fünften Tage auftretenden Erkrankungen zu den Spätinfectionen gerechnet (Koblanck 31, Ahlfeld). Die Spätinfectionen dürften öfter auf Unsauberkeit zurückzuführen sein. In Fall 26 z. B. war die Mutter des Kindes eine unverheirathete Kuhmagd, deren unreinliches Aeussere geradezu auffiel. Sie litt an Ausfluss aus der Scheide und hatte höchstwahrscheinlich die Gonocokken aus dem Scheidensecret auf die Augen des Kindes übertragen.

Die durch Gonocokken bedingten Bindehauterkrankungen beruhen meist auf Frühinfection. Unter unseren 41 Fällen traten 34 innerhalb der ersten fünf Lebenstage auf. Unter 58 Fällen von Kroner waren 40 Frühinfectionen.

Tabelle II.

Augenentzündung der Neugeborenen durch Gonocokken bedingt. Einfluss des Beginns der Erkrankung auf die Form derselben.

Beginn am Xten Lebenstage	Form der Erkrankung Zahl der Fälle mit:				Hornhautgeschwüre in Fällen
	Katarrh I u. II	Blennorrhoe I	Blennorrhoe I—II	Blennorrhoe II	
1	—	1	—	—	—
2	1	—	1	3	1
3	—	4	1	6	—
4	1	3	—	4	3
5	—	1	—	8	3
6	—	—	—	—	—
7	—	—	—	2	—
8	—	1	—	—	—
9	—	—	—	1	1
13	—	1	—	1	2
15	—	—	1	—	—
Summa	2	11	3	25	10

Die Angaben über den Beginn der Erkrankung sind nicht als vollkommen zuverlässig anzusehen, da sie meist lediglich auf den An-

gaben der Mütter beruhen, nur selten konnte die Erkrankung des zweiten bisher gesunden Auges direct beobachtet werden. In Tabelle II ist nur das zuerst erkrankte Auge berücksichtigt. In der Regel erkranken beide Augen gleichzeitig oder rasch nach einander. In 20 unter den 41 Fällen fiel die Erkrankung beider Augen nicht auf denselben Tag, drei Fälle blieben vollkommen einseitig. Bei den erwähnten 20 Fällen betrug der Zwischenraum zwischen der Erkrankung beider Augen sieben Mal einen Tag, je drei Mal 2 und 3 Tage, je ein Mal 4 und 5 Tage. Zwei Mal vergingen 7, je ein Mal 9, 15 und 22 Tage, bevor das zweite Auge ergriffen wurde.

Die Menge der Gonocokken, welche im Deckglaspräparate gefunden werden, lässt ohne Weiteres keinen Schluss auf die klinische Form des Krankheitsbildes zu, so dass man letztere auf Grund der mikroskopischen Untersuchung des Secretes nicht mit einiger Sicherheit angeben kann. In der Haupttabelle ist über die Menge der Gonocokken im Deckglaspräparate durch die Worte: wenig, mässige Anzahl, zahlreich, ein gewisser Aufschluss gegeben worden. Es wurde stets mit demselben Oelimmersionssystem und demselben Ocular untersucht. Fanden sich in jedem Gesichtsfelde eine grössere Zahl von Zellen mit Gonocokken, so wurde „zahlreich" notirt, fanden sich in jedem Gesichtsfelde nur wenige gonocokkenhaltige Zellen, so wurde angegeben: „mässige Anzahl", und mussten mehrere Gesichtsfelder durchmustert werden, ehe eine Zelle mit Gonocokken zu Gesicht kam, so wurde dies als „wenig" oder „spärlich" bezeichnet.

Tabelle III.

Klinische Form der Erkrankung	Gonocokken fanden sich im Deckglaspräparate in % der Fälle			Gesammtzahl der Fälle
	Wenig	In mässiger Anzahl	Zahlreich	
Katarrh I u. II . . .	100 %	—	—	2
Blennorrhoe I . . .	20 %	60 %	20 %	10
Blennorrhoe I—II . .	33⅓ %	33⅓ %	33⅓ %	3
Blennorrhoe II . . .	8,3 %	54,2 %	37,5 %	24

Die obige Tabelle giebt an, in wieviel % der untersuchten Fälle jeder einzelnen Krankheitsform sich Gonocokken wenig, in mässiger Anzahl oder zahlreich vorfanden. Man ersieht daraus, dass in den leichtesten Fällen (Katarrh I u. II) stets, bei den schwersten (Blennorrhoe II) selten (in 8 % = 2 Fällen) die Gonocokken in nur geringer Anzahl gefunden wurden. Zahlreich fanden sich die Gonocokken bei

20 % der leichten und 38 % der schweren Blennorrhoefälle, ein Unterschied, der bei den verhältnissmässig kleinen der Berechnung zu Grunde liegenden Zahlen nicht gerade sehr ins Gewicht fällt. In mässiger Anzahl traten die Gonocokken bei schweren und leichten Blennorrhoen ungefähr gleich häufig (50 % und 60 %) auf.

Es finden sich demgemäss bei schweren Blennorrhoen allerdings die Gonocokken häufiger in grösserer Menge vor, als bei leichteren Erkrankungen, immerhin aber besteht kein ausgesprochener Parallelismus zwischen der Menge der Gonocokken und dem Krankheitsbilde. Es war dies auch schon aus dem Grunde nicht zu erwarten, weil äussere Momente, insbesondere die Behandlung, oft von Einfluss auf die Zahl der Gonocokken sind. Werden einige Zeit vor der Untersuchung Antiseptica mit dem Auge in Berührung gebracht, so wird dadurch die Zahl der Gonocokken oft merklich herabgedrückt. Nach der Anwendung von Höllenstein finden sich Gonocokken einige Stunden lang nur sehr spärlich im Eiter. Natürlich wurde auf diese Verhältnisse bei der Untersuchung Rücksicht genommen, doch liessen sich derartige Störungen nicht immer völlig vermeiden. So konnten z. B. nicht stundenlang vor Beginn der Untersuchung die Reinigung des Auges und die Anwendung von Borsäureumschlägen ausgesetzt werden.

Fluor albus bei der Mutter war unter 30 Fällen mit Gonocokken, in denen über diesen Punkt zuverlässige Angaben zu erlangen waren, 20 Mal vorhanden, 10 Mal wurde er mit Bestimmtheit in Abrede gestellt. Von den 20 Frauen mit Ausfluss gaben nur 3 an, Schmerzen beim Uriniren gehabt zu haben, es ist dies also kein constantes Symptom des gonorrhoischen Fluor albus. Der Ausfluss hatte verschieden lange Zeit vor der Entbindung bestanden und zwar einmal drei Tage, dreimal eine Woche, einmal zwei Wochen, zweimal sechs Wochen und einmal mehrere Monate, in den übrigen Fällen fehlen genauere Angaben. Unter 22 Fällen von Augenentzündung der Neugeborenen ohne Gonocokken mit genaueren Angaben in dieser Hinsicht bestand bei der Mutter 10 Mal Ausfluss und 12 Mal kein Ausfluss. Schmerzen beim Uriniren hatte die Mutter eines Kindes (Nr. 90), das bei der bakteriologischen Untersuchung nur Xerosebacillen aufwies, sie fehlten in allen übrigen Fällen, in welchen danach geforscht wurde. Fluor albus war daher bei den Müttern der Kinder mit Gonocokken im Bindehautsecret etwas häufiger, nämlich in $^2/_3$ der Fälle, bei den Müttern der Kinder mit nicht gonorrhoischer Augenentzündung weniger häufig, nämlich in noch nicht $^1/_2$

(45 %) der Fälle vorhanden. Es geht hieraus jedenfalls hervor, dass das Vorhandensein von Fluor albus und von Schmerzen beim Uriniren bei der Mutter für die Beurtheilung der Frage, ob es sich bei dem Kinde um eine Gonocokken-Blennorrhoe handle oder nicht, wenig Werth hat. Auch Kroner (7) fand unter seinem Beobachtungsmaterial sechs Mütter, welche auf das Bestimmteste erklärten, niemals Ausfluss gehabt zu haben, und deren Kinder doch Gonocokken im Secret hatten. Vielleicht ist in diesen Fällen die Gonorrhoe der Mutter sehr milde verlaufen (Leopold und Wessel, 8).

Die Dauer der gonorrhoischen Bindehautentzündung Neugeborener ist verschieden lang. Ein bestimmter Zeitpunkt für die Heilung lässt sich im einzelnen Falle nicht sicher angeben, insofern nach Aufhören der stürmischen Erscheinungen oft noch wochenlang eine geringe Secretion und Röthung der Bindehaut besteht. Bis zum Verschwinden aller Erscheinungen vergingen seit Beginn der Erkrankung 5—11 Wochen, durchschnittlich etwa 7 Wochen. Die Heilung erfolgt manchmal auf beiden Augen ungleich schnell, so sind in einem Falle für die beiden Augen 5 und $7\frac{1}{2}$, in einem anderen $7\frac{1}{2}$ und 10 Wochen Krankheitsdauer notirt. Etwas schärfer, wenn auch nicht bis auf den Tag genau, lässt sich der Termin feststellen, an welchem einerseits die Gonocokken, andererseits die stärkere eitrige Secretion aufhört. Da der Eiter bei einer Anzahl von Fällen alle 2—3 Tage auf Gonocokken untersucht wurde, so ist der Zeitpunkt für das Verschwinden derselben meist ziemlich sicher beobachtet worden. Diese Verhältnisse sind in der folgenden Tabelle IV zusammengestellt.

Tabelle IV.

Fall Nr.	Verschwinden der Gonocokken (nach ... Krankheitstagen)	Aufhören der Eiterung (nach ... Krankheitstagen)	Die Gonocokken verschwinden also ... Tage vor oder nach dem Aufhören der Eiterung
2 R.	18	20	2 vorher
2 L.	25	28	3 vorher
11	6	13	7 vorher
12	mehr als 28	28	nachher
13 R.	16	11	5 nachher
13 L.	41	16	25 nachher
15	26	30	4 vorher
24 R.	31	17	14 nachher
24 L.	43	33	10 nachher
33	32	31	1 nachher
58	mehr als 45	42	nachher
63	47	ca. 32	ca. 15 nachher
66	24	28	4 vorher
75	13	15	2 vorher
77	31	35	4 vorher

In Allgemeinen fällt also das Aufhören der Eiterung mit dem Verschwinden der Gonocokken zwar nicht genau, aber doch ungefähr zusammen. Unterschiede von einigen Tagen spielen hier keine grosse Rolle, da einerseits nicht täglich ein Deckglaspräparat angefertigt werden konnte, andererseits die Kinder nicht selten etwas unregelmässig zu der poliklinischen Behandlung gebracht wurden. In sieben Fällen waren die Gonocokken 2—7 Tage vor dem Sistiren der Eiterung verschwunden, in acht Fällen überdauerten sie die Eiterung. Bemerkenswerth ist es, dass je einmal 10, 14, 15 und sogar 25 Tage nach dem Aufhören der Eitersecretion noch Gonocokken gefunden wurden. Es ist dies therapeutisch von Wichtigkeit, indem sich hieraus für die Praxis die Regel ergiebt, auch nach dem Versiegen der Eitersecretion noch einige Zeit lang mit Höllenstein oder einem anderen ähnlichen Präparat weiter zu behandeln, um die Gonocokken sicher abzutödten. Noch sicherer ist es natürlich, — was aus äusseren Gründen nicht immer möglich sein wird, — durch die mikroskopische Untersuchung sich von dem Verschwinden der Gonocokken zu überzeugen. Von der Urethritis gonorrhoica ist es seit Langem bekannt, dass sowohl trotz sehr geringen Ausflusses noch Gonocokken vorhanden sein können, als auch nach dem Verschwinden der Gonocokken der Ausfluss noch längere Zeit fortbestehen kann.

Die Gonocokken verschwinden aus dem Secret meist erst nach 3—4, manchmal sogar erst nach 6—7 Wochen, selten früher. In einem Falle (Nr. 11) konnten schon am 6., in drei anderen am 13., 16., resp. 18. Krankheitstage Gonocokken nicht mehr nachgewiesen werden. In dem einen der erwähnten Fälle fehlten die Gonocokken im Secret des rechten Auges am 16., in dem des linken aber erst am 41. Krankheitstage. Es bestehen hier also beträchtliche Unterschiede auch für die beiden Augen desselben Individuums. Selbstverständlich wurde das Fehlen der Gonocokken nicht nur durch einmalige, sondern durch mehrfach wiederholte Untersuchungen an verschiedenen Tagen festgestellt.

Hornhautgeschwüre

kamen unter 41 Fällen von Gonocokkenblennorrhoe in zehn Fällen zur Beobachtung, bei den nicht auf Gonocokken beruhenden Fällen von Bindehautentzündung der Neugeborenen wurden Hornhautaffectionen nicht gesehen. Dieselbe Thatsache gelangt zum Ausdruck in der Untersuchungsreihe von Kroner (7), welcher unter 63 Fällen von Blennorrhoea neonatorum mit gonocokkenhaltigem Secret 16 Mal,

unter 29 gonocokkenfreien Fällen dagegen niemals eine Hornhauterkrankung sah. Damit soll nicht geleugnet werden, dass auch in gonocokkenfreien Fällen ausnahmsweise die Hornhaut ergriffen werden kann. Die Möglichkeit zu einer Infection der Hornhaut kann z. B. durch eine Verletzung, etwa durch den Fingernagel der Pflegerin, gegeben werden. Immerhin ist ein solches Ereigniss bei Abwesenheit der Gonocokken jedenfalls sehr selten. Reyling (114) berichtet über einen derartigen Fall, der am zehnten Tage mit Hornhautgeschwüren in die Behandlung trat, und bei welchem weder in dem Bindehautsecret, noch in den Lochien der Mutter Gonocokken gefunden wurden.

Tabelle V giebt Auskunft über die zehn Fälle mit Hornhautgeschwüren. Die Geschwüre waren in drei Fällen doppelseitig, in allen anderen nur auf einem Auge vorhanden. Die Hornhaut wurde in der Regel in der zweiten oder dritten Krankheitswoche ergriffen, ausnahmsweise auch schon am vierten oder fünften Krankheitstage. Der Beginn der Bindehauterkrankung ist von keinem wesentlichen Einfluss auf die Entstehung der Hornhautaffection, er wechselt in den in Tabelle V angeführten Fällen zwischen dem 4. und 16. Lebenstage. Auch die Form der Bindehauterkrankung scheint für ein Ergriffenwerden der Hornhaut von nicht allzugrosser Bedeutung zu sein. Sieben Mal unter den zehn Fällen ist schwere Blennorrhoe notirt, zwei Mal leichte Blennorrhoe und ein Mal schwerer Bindehautkatarrh. Stellen wir das procentuelle Verhältniss der einzelnen Erkrankungsformen der Bindehaut bei allen 41 Fällen mit Gonocokken zusammen und fügen wir in Klammern den entsprechenden Procentsatz der gleichen Erkrankungsform nur unter den Fällen mit Hornhautgeschwüren hinzu, so erhalten wir: Blennorrhoen schwereren und mittleren Grades: 69% (70%), leichtere Blennorrhoen: 27% (20%), Katarrhe: 4% (10%). Die beiden Zahlenreihen zeigen viel zu geringe Unterschiede, um aus ihnen irgend welche Schlüsse ziehen zu können. Jedenfalls können auch sehr milde verlaufende Bindehautgonorrhoen zu Hornhauterkrankungen Anlass geben.

Wenn demnach die Form der Bindehauterkrankung auf das Auftreten von Hornhautgeschwüren von keinem wesentlichen Einfluss ist, so ist sie für die Art der Hornhautgeschwüre vielleicht von grösserer Bedeutung, wenigstens fanden sich grosse perforirende Geschwüre nur in den Fällen von schwerer Blennorrhoe, während in den leichteren Blennorrhoefällen öfter oberflächliche Geschwüre auftraten.

Vergleichen wir die Fälle mit einseitigen Hornhautgeschwüren hinsichtlich der Form der Bindehautentzündung der beiden Augen,

Tabelle V.

Hornhautgeschwüre bei Gonocokkenblennorrhoe.

Klinisches Bild						Bakteriologischer Befund					
Fall Nr.	Hornhautgeschwüre auf dem rechten oder linken Auge?	Beginn der Bindehauterkrankung am Xten Lebenstage	Form der Bindehauterkrankung	Auftreten der Hornhautgeschwüre am Xten Krankheitstage	Art der Hornhautgeschwüre	Gonocokken	Pneumocokken	Staphylocokken		Xerosebacillen	Andere Bakterien
								weisse	gelbe		
15	R. und L.	4	Blenn. II	vor dem 16. Tage	Perforirende Geschwüre mit Irisvorfall	wenig	zahlreich	—	—	—	—
24	L.	5	Blenn. II	10	Tiefes Hornhautgeschwür ohne Perforation	zahlreich	—	wenig	wenig	zahlreich	Bacillus?
29	L.	13	Blenn. I	vor dem 24. Tage	Tiefes Hornhautgeschwür ohne Perforation	mässige Anzahl	—	wenig	wenig	zahlreich	—
68	L.	5	Blenn. II	vor dem 4. Tage	Ganz oberflächliches Hornhautgeschwür	zahlreich	—	sehr reichlich	—	—	—
75	L.	13	Blenn. II	5	Ganz oberflächliches Geschwür	zahlreich	—	—	—	zahlreich	—
77	R. und L.	2 u. 3	Blenn. II	vor dem 28. Tage	Grosse perforirende Hornhautgeschwüre	spärlich	—	—	—	—	—
83	R.	5	Blenn. II	19	Grosses Hornhautgeschwür ohne Perforation	mässige Anzahl	—	spärlich	—	spärlich	Bacterium vulgare
88	L.	4	Blenn. I	11	Hornhautgeschwür von $1^1/_2$ mm Durchmesser	mässige Anzahl	—	—	—	mässige Anzahl	—
94	L.	4	Katarrh II	18	Kleines oberflächliches Geschwür	wenig	—	—	—	—	—
99	R. und L.	16 u. 9	Blenn. II	vor dem 46. Tage (R.) 53. „ (L.)	Grosse nicht perforirende Hornhautgeschwüre	spärlich	—	mässige Anzahl	—	mässige Anzahl	—

so zeigt sich bei einigen dieser Patienten ein Unterschied in der Intensität der Erkrankung beider Augen in der Hinsicht, dass das Auge mit der Hornhautaffection auch die schwerere Form des Bindehautleidens darbot.

In Fall 24 trat auf dem linken unter der Form einer schweren Blennorrhoe erkrankten Auge ein Hornhautgeschwür auf; das rechte Auge erkrankte erst drei Wochen später an einer leichten Blennorrhoe, seine Hornhaut blieb gesund. In dem Eiter des letzterkrankten Auges fanden sich Gonocokken nur in mässiger Anzahl, in dem des ersterkrankten reichlich.

In Fall 75, einer doppelseitigen schweren Blennorrhoe, ist notirt, dass auf dem linken Auge, welches ein ganz oberflächliches Hornhautgeschwür zeigte, die Erkrankung der Bindehaut stärker ausgeprägt war, als auf dem rechten.

In Fall 94 bestand keine eigentliche Blennorrhoe, sondern nur ein durch Gonocokken erzeugter Bindehautkatarrh, der auf dem linken Auge, auf dem ein oberflächliches Hornhautgeschwür auftrat, intensiver war, als auf dem rechten.

Es ist also bei demselben Individuum das Auge mit der stärker ausgeprägten Bindehautentzündung mehr der Gefahr einer Hornhauterkrankung ausgesetzt, als das andere leichter erkrankte Auge.

Die Behandlung vermag, wie das allgemein anerkannt wird, die Entstehung von Hornhautgeschwüren nicht zu verhüten. Auch unter unseren Fällen befinden sich verschiedene, bei denen während der durchaus sorgfältig durchgeführten Behandlung die Hornhaut erkrankte.

Durch welche Bakterien werden die Hornhautgeschwüre bedingt? Durchmustern wir den bakteriologischen Befund in Tabelle V, so sehen wir, dass als Erreger der Keratitis in erster Linie die Gonocokken in Betracht kommen, und neben diesen ferner noch Pneumocokken, sowie weisse und gelbe Staphylocokken. Dass die Gonocokken eine Zerstörung der Hornhaut bedingen können, geht aus einem Befund von Dinkler(17) hervor. Dieser fand in zwei Fällen von Hornhautgeschwüren bei gonorrhoischer Bindehautentzündung Gonocokken in der Hornhaut, und in dem einen Falle auch in der Iris. Da in den durch Exenteration gewonnenen Präparaten sowohl Staphylocokken als Streptocokken fehlten, so ist die Annahme wohl berechtigt, dass die Gonocokken die Ursache des Hornhautgeschwürs waren. Unsere Versuche, bei Kaninchen ein Hornhautgeschwür durch Einimpfung von Gonocokken hervorzurufen, fielen zwar sämmtlich negativ aus, es lässt sich jedoch hieraus noch kein Schluss auf das Verhalten beim Menschen ziehen.

Ein Theil unserer Fälle spricht ebenfalls dafür, dass die Gonocokken Hornhautgeschwüre erzeugen können. Zunächst fanden sich

in allen Fällen zur Zeit, als die Hornhaut ergriffen wurde, Gonocokken im Eiter, ferner waren bei zwei Patienten (77 und 94) in dem Bindehautsecrete die Gonocokken in Reincultur ohne jede Beimischung anderer Mikroorganismen vorhanden, wie die angelegten Culturen ergaben. Allerdings wurde bei keinem der Kinder aus naheliegenden Gründen von dem Hornhautgeschwür selbst abgeimpft, sondern nur das Bindehautsecret untersucht, immerhin aber kann man wohl erwarten, in letzterem die Erreger der Hornhautentzündung ebenfalls zu finden.

Neben den Gonocokken spielen andere Mikroorganismen als Keratitiserreger, allein oder im Sinne einer Mischinfection, ebenfalls eine Rolle. In Fall 15 haben vermuthlich die Pneumocokken zu dem schweren Ausgange (Perforation beider Hornhäute) mit beigetragen. Dass die weissen und gelben Staphylocokken Hornhautgeschwüre erzeugen können, ist bekannt. Kalt (29) und Coppez (32) glauben, dass die Toxine der Gonocokken das Hornhautepithel schädigen und so den Staphylocokken das Eindringen in das Gewebe der Cornea ermöglichen.

2. Pneumocokken.

Dass durch den Fraenkel-Weichselbaum'schen Kapseldiplococcus, Streptococcus lanceolatus (Lehmann-Neumann) oder Pneumococcus, Conjunctivitis hervorgerufen werden kann, dürfte jetzt allgemein anerkannt sein, es sollen hier nur erwähnt werden: Parinaud (38) und Gasparini (37 u. 45), welche diese Erkrankung bei Neugeborenen gefunden haben, ferner Morax (39), Gifford (41) und Axenfeld (42). Als Erreger einer bestimmten Keratitisform, nämlich des Ulcus serpens, wiesen Uhthoff und Axenfeld (46) den Pneumococcus nach.

Das Auffinden der Pneumocokken gelingt fast stets im Deckglaspräparate. Da sie sich nach Gram färben, so sind sie in zweifelhaften Fällen stets leicht von den Gonocokken zu unterscheiden, mit denen sie bei flüchtiger Betrachtung, namentlich wegen ihrer manchmal vorkommenden Lagerung in resp. auf den Eiterzellen verwechselt werden können. Die Pneumocokken bilden längliche Doppelcokken und sind nicht selten zu meist nur kurzen Ketten an einander gelagert, was besonders deutlich in der Bouilloncultur oder im Condenswasser hervortritt. Von dem Streptococcus pyogenes unterscheiden sie sich durch ihre längliche Form, während die Cokken des letzteren rund sind. Da die Xerosebacillen eine sehr verschiedene Gestalt haben, so können die segmentirten Bacillen zuweilen eine entfernte

Aehnlichkeit mit den Pneumocokken aufweisen. Die einzelnen Segmente der Xerosebacillen imponiren dann als Pneumocokken, doch schützt die Keulenform der Bacillen am leichtesten vor diesem Irrthum. Wir sehen dabei ganz von dem Aussehen der Culturen ab, der trockenen Beschaffenheit derselben bei den Xerosebacillen gegenüber den kleinen leicht vergänglichen tröpfchenartigen Colonien der Pneumocokken. Kapselbildung war bei den Pneumocokken manchmal, aber durchaus nicht immer vorhanden.

Auf Rinderblutserum wachsen die Pneumocokken als kleine runde tröpfchenartige Colonien, welche sehr vergänglich sind und deren Ueberimpfung oft schon nach einigen Tagen nicht mehr gelingt. Im Gelatinestich ist ein deutliches Wachsthum selbst nach acht oder zehn Tagen nicht zu beobachten, als Unterscheidungsmerkmal gegenüber dem Streptococcus pyogenes. In der Bouilloncultur waren nur in Fall 1 lange Ketten vorhanden, weshalb vielleicht der Verdacht, dass es sich um den Streptococcus pyogenes gehandelt haben könnte, nicht ganz von der Hand zu weisen ist, indessen spricht die charakteristische längliche Gestalt der Cokken und ihre Pathogenität für eine Maus in diesem Falle für Pneumocokken. Die Ketten sind im Allgemeinen nur kurz, aus sechs Paaren bestehende kommen nur selten vor.

Eine Bouilloncultur oder noch besser das Condenswasser einer Blutserumcultur ist für weisse Mäuse oft bei subcutaner Einverleibung tödtlich. Das Herzblut der todten Maus zeigt bei der mikroskopischen Untersuchung Pneumocokken und lässt bei Impfung auf Rinderblutserum Colonien dieses Coccus aufspriessen. In Fall 31 starb die Maus nach 24 Stunden, in Fall 1 und 32 nach 48 Stunden. Während in Fall 15 das Condenswasser von drei verschiedenen einen Tag alten Pneumocokkenculturen drei Mäusen einverleibt wurde, ohne dieselben zu tödten. In den anderen beiden Fällen konnte ein Thierexperiment nicht angestellt werden.

Impfung auf die Kaninchenhornhaut wurde nur in Fall 15 vorgenommen und ergab ein grosses gelbes Geschwür mit Hypopyon, von welchem wiederum Pneumocokken abgeimpft wurden.

Pneumocokken fanden sich als Krankheitserreger in fünf Fällen, in einem sechsten Falle waren gleichzeitig Gonocokken vorhanden, neben den Pneumocokken wurden meist noch andere Bakterien gefunden.

Es wuchsen auf den Rinderblutserumculturen:

In Fall 1 zahlreiche Pneumocokken, viele weisse, nur wenig gelbe Staphylocokken, einige Xerosebacillenculturen und zwei Colonien von rosarothen Cokken.

Fall 9: Eine mässige Anzahl Pneumocokken, wenig weisse und eine gelbe Staphylocokkencolonie.

Fall 14: Zahlreiche Pneumocokken, fünf weisse, drei gelbe Staphylocokken und einige Colonien von Xerosebacillen.

(Auf menschlichem Serum-Milzagar wuchsen: sehr viele Pneumocokken, 25 weisse Staphylocokken und wenig Xerosebacillen.)

Fall 31 und 32: Die Culturen sind förmlich übersät von gelben Staphylocokken, so dass eine Beurtheilung der Zahl der Pneumocokkencolonien nicht möglich ist, doch müssen dieselben ziemlich zahlreich sein, da sich Pneumocokken in grosser Menge im Deckglaspräparate fanden neben Staphylocokken.

In den drei ersten Fällen sind die Pneumocokken als die Ursache der Erkrankung anzusehen, insofern als die Pneumocokkenconjunctivitis überhaupt eine Erkrankung des kindlichen Alters ist, und schon mehrere Fälle bei Neugeborenen beschrieben worden sind. In Fall 15 spielen unzweifelhaft die Gonocokken die Hauptrolle. Die Pneumocokken könnten in diesem Falle, wenn nicht für die Entstehung, so doch für den so schweren Verlauf der Hornhautgeschwüre verantwortlich gemacht werden.

In Fall 31 und 32, die ein Zwillingsschwesterpaar betreffen, sind wohl die Pneumocokken als die eigentlichen Erreger des Katarrhs anzusehen, freilich ist es nicht unmöglich, dass den in so grossen Mengen vorhandenen, in diesem Falle allerdings nur wenig virulenten gelben Staphylocokken eine gewisse Bedeutung in dem Sinne einer Mischinfection zukommt.

Ueber das Auftreten und den Verlauf der Pneumocokkenconjunctivitis ergeben unsere Beobachtungen Folgendes. Die Erkrankung beginnt in den ersten Lebenstagen (ein Mal am zweiten, drei Mal am vierten, ein Mal am fünften Tage). Beide Augen erkranken meist gleichzeitig, nur in Fall 1 erkrankte das erste Auge am fünften, das zweite erst am neunten Tage, während Fall 14 einseitig blieb, wie das von Morax und Parinaud ebenfalls beobachtet worden ist; es bestand in diesem Falle auf dem zweiten Auge zwar ganz leichte Injection der Bindehaut, es wurde aber niemals Secretion beobachtet. Der Verlauf ist häufig ein sehr schneller. In sechs bis zehn Tagen kann Heilung erfolgt sein. In den beiden Fällen mit gleichzeitiger Anwesenheit von sehr zahlreichen gelben Staphylocokken vergingen 16 Tage, während Fall 1, bei dem die Möglichkeit einer Streptocokkenconjunctivitis nicht mit Sicherheit auszuschliessen ist, nach 18tägiger Erkrankung noch nicht geheilt war. Axenfeld (44) beobachtete bei Schulkindern eine Epidemie von Pneumocokkenconjunctivitis, die Heilung erfolgte nach spätestens zehn Tagen. Vielleicht ist die etwas längere

Dauer in einigen unserer Fälle auf eine Mischinfection zurückzuführen, für Fall 31 und 32 kommen gelbe Staphylocokken in Betracht.

Das klinische Bild der Pneumocokkenconjunctivitis war das eines leichten oder mittelschweren Bindehautkatarrhs, secernirt wurde meist eine gelbe Flüssigkeit mit einigen Eiterflocken, aber kein dicker gelber Eiter. Als Blennorrhoe imponirte keiner der Fälle, auch Hornhauterkrankungen wurden nicht beobachtet. Axenfeld (44), Gasparini u. A. sahen der Blennorrhoe sehr ähnliche Fälle von Pneumocokkenconjunctivitis bei Neugeborenen.

3. Streptococcus pyogenes.

Streptocokken fanden sich in drei Fällen, einmal gleichzeitig mit Gonocokken. In den beiden anderen Fällen traten neben den Streptocokken noch Staphylocokken und Xerosebacillen auf. Das klinische Bild war in Fall 71 auf dem zuerst (am 8. Lebenstage) erkrankten linken Auge das einer leichten Blennorrhoe mit starker Röthung und Schwellung der Lidbindehaut und der Uebergangsfalten und ziemlich reichlicher Absonderung von Eiter, aber ohne Schwellung der Lider. Das am 14. Lebenstage ergriffene rechte Auge zeigte einen schweren Bindehautkatarrh mit mässiger Röthung und Schwellung der Bindehaut, aber ohne eitrige Absonderung, es wurde nur etwas gelbliche Flüssigkeit secernirt. Schon nach zweitägiger Behandlung war eine bedeutende Besserung eingetreten. Fall 91 imponirte klinisch als leichter, erst etwa am 14. Lebenstage beginnender Bindehautkatarrh. Die Streptocokken fanden sich sehr zahlreich im Deckglaspräparate. Sie wuchsen auf Blutserum als zarter weisslicher Belag und bildeten Ketten von 6—8 Individuen. Im Gelatinestich gediehen sie ebenfalls. Der Stichcanal erschien nach zehn Tagen (es war im October, wo die Nächte in dem ungeheizten Laboratorium, in welchem die Gelatinecultur stand, schon recht kalt waren) grau granulirt, und auf der Oberfläche zeigte sich eine zarte Auflagerung.

Die Streptocokken werden von den verschiedensten Seiten u. a. auch als Erreger eines Bindehautkatarrhs angesehen, öfter erregen sie ein der Diphtheritis ähnliches Bild (vgl. Uhthoff, 117). Wir können sie daher in unseren beiden Fällen als die Ursache der Erkrankung betrachten. Ein Thränensackleiden, welches bei Streptocokkenconjunctivitis nicht selten besteht, konnte in dem einzigen daraufhin untersuchten Falle (54) nicht gefunden werden. Darier (105) spricht in einem Falle von Blennorrhoe der Neugeborenen, der mit Verlust beider Hornhäute endete, die gefundenen Streptocokken für die Erreger der Erkrankung an.

4. Staphylocokken.

Staphylocokken wurden sehr häufig gefunden, ohne dass man ihnen deshalb grosse pathologische Bedeutung beimessen darf. Ehe wir indessen auf diesen Punkt näher eingehen, sollen erst einige Eigenschaften dieser Pilze besprochen werden. Hinsichtlich der Bestimmung der Art der einzelnen Cokken war niemals das makroskopische Aussehen der einzelnen Culturen allein massgebend, sondern es wurde stets ein Deckglaspräparat angefertigt. Zeigten sich in diesem runde Cokken oder Doppelcokken, welche in Haufen zusammenlagen und keine Ketten bildeten, so wurde die Diagnose: Staphylococcus albus resp. aureus gestellt. Die Grösse der Cokken wechselt sehr, manchmal sieht man in dem einer einzigen Colonie entstammenden Deckglaspräparate Cokken der verschiedensten Grösse neben einander liegen. Ich glaube daher nicht, dass es gerechtfertigt ist, aus der Ungleichheit der Grösse der Cokken verschiedene Arten ableiten zu wollen. Nicht selten treten die Staphylocokken als Doppelcokken auf und zwar in der Form, dass ein runder Coccus durch eine Trennungslinie in zwei im mikroskopischen Bilde als Halbkreise erscheinende Cokken zerlegt wird. Die Gonocokken unterscheiden sich dadurch von den Staphylocokken, dass die einander zugekehrten Seiten der Doppelcokken nicht geradlinig, sondern concav erscheinen, während die ebenfalls zu zweien zusammenliegenden Pneumocokken an der länglichen, lanzettförmigen Gestalt der einzelnen Individuen kenntlich sind. Die Staphylocokken färben sich nach Gram. Für die schon durch ihre Farbe genügend ausgezeichneten gelben Staphylocokken genügt dieses Verfahren zur Diagnosestellung, während bei den weissen vielleicht noch die Anlage einer Gelatinestichcultur zur Feststellung der verflüssigenden Eigenschaft nöthig wäre. Es wurde dies aber öfter unterlassen, so dass möglicherweise manchmal auch eine nicht verflüssigende Art als weisser Staphylococcus bezeichnet worden ist, was bei der geringen pathologischen Bedeutung der weissen Cokken nicht besonders ins Gewicht fällt. Sobald sich Kettenbildung zeigte und demnach die Möglichkeit vorlag, dass es sich um einen Streptococcus handeln könnte, wurde eine Bouilloncultur angelegt und im hängenden Tropfen untersucht. Diese Vorsicht erwies sich als überflüssig, denn die Bildung kurzer Ketten von 3—4 Gliedern kommt, wie Flügge (Die Mikroorganismen 1896, II, S. 96) hervorhebt, auch bei Staphylocokken vor. Es wurden niemals längere Ketten in der Bouilloncultur gefunden, wenn die Cokken im Deckglaspräparate

haufenweise zusammenlagen und nur hier und da einmal eine ganz kurze Kette vorhanden war.

Staphylococcus pyogenes albus.

Im Deckglaspräparate wurden Staphylocokken nicht selten gar nicht oder nur spärlich gefunden, während sie auf den Nährböden reichlich wuchsen. Es findet dies zum Theil vielleicht darin seine Erklärung, dass es beim Vorhandensein nur weniger Cokken schwer ist, dieselben mit Sicherheit von Farbstoffniederschlägen zu unterscheiden.

Im Allgemeinen liegen die Staphylocokken zwischen den Zellen, einmal jedoch, in Fall 7, lagen sie auch in, resp. wohl nur auf den Eiterzellen und konnten daher als Pseudogonocokken imponiren. Vor einer Verwechselung mit Gonocokken schützte hier der positive Ausfall der Gram'schen Färbung, auch fiel es auf, dass die Staphylocokken immer nur in kleiner Anzahl zu etwa 3—4 Paaren auf den Zellen lagen, während die Zellen mit Gonocokken meist in grosser Menge förmlich vollgestopft erschienen, ein Verhalten, auf das auch Dinkler (17, S. 57) hinweist. Wilbrand. Saenger und Staelin (57) haben bei der von ihnen beobachteten Conjunctivitisepidemie ebenfalls Pseudogonocokken gefunden, welche, wie ich mich selbst an einem Präparate überzeugen konnte, dem Aussehen und ihrer Lagerung in den Zellen nach vollkommen den Gonocokken glichen, sich jedoch nach Gram färbten. Axenfeld sah bei Blennorrhoe der Neugeborenen ebenfalls Pseudogonocokken. Als Erreger des Bindehautkatarrhs sind in Fall 7 wohl nicht die Cokken anzusehen, sondern das auf den Culturen sehr zahlreich auftretende Bacterium coli. Die Untersuchung dieser Cokken ergab, dass dieselben in einer Stichcultur Gelatine nach zwei Tagen etwas und nach vier Tagen stark verflüssigten. Eine Bouilloncultur zeigte nach 24 Stunden eine leichte Trübung, Kettenbildung der Cokken war in ihr nicht vorhanden. Bei einem Meerschweinchen, dem sie subcutan eingespritzt wurde, vermochte sie keine Krankheitserscheinungen hervorzubringen.

Die verflüssigende Wirkung der weissen Staphylocokken im Gelatinestich ist sehr verschieden, in einigen Fällen trat nach zwei Tagen eine geringe Verflüssigung auf, welche nach vier Tagen schon ganz erheblich fortgeschritten war, in einem anderen Falle war die Verflüssigung nach drei Tagen gering, nach sechs Tagen wenig weiter fortgeschritten. Die letzteren Cokken erwiesen sich als weniger patho-

gen für die Kaninchenhornhaut, als die ersteren. Es stimmt dies mit der Angabe, dass eine Parallelität zwischen der verflüssigenden Wirkung und der Pathogenität besteht. Oefter zeigte sich oben im Stichcanal zunächst eine Luftblase, und darauf begann erst die Verflüssigung.

Die Bouilloncultur zeigte nach 24 Stunden eine mehr oder weniger gleichmässige Trübung. Kettenartige Aneinanderlagerung einer grösseren Zahl von Cokken wurde in ihr nicht beobachtet. Subcutane Einspritzung bei einem Meerschweinchen (Fall 7) und einer weissen Maus (Fall 2) brachten keine Krankheitserscheinungen hervor.

Einimpfung in eine mit der Lanze angelegte Taschenwunde der Kaninchenhornhaut ergab nur eine geringe Pathogenität. In einem Falle (Nr. 2) entstand nach 24 Stunden ein gelbes Infiltrat, zu dem sich nach weiteren 24 Stunden ein kleines Hypopyon gesellte, das am nächsten Tage wieder verschwunden war. Nach zwei Wochen war das Auge reizlos und nur ein kleiner grauer Hornhautfleck zurückgeblieben. In einem anderen Falle (Nr. 11) war nach zwei Tagen — so lange wurde das Auge gewöhnlich mittels einer Naht verschlossen gehalten — keine Spur einer Trübung vorhanden, in einem dritten Falle (Nr. 10) wieder nur eine leichte Trübung, welche bestehen blieb, ohne dass es zur Geschwürbildung gekommen wäre.

Staphylococcus pyogenes aureus.

Dieser Coccus ist an der Farbe seiner Colonie sehr leicht kenntlich, die citronengelbe Varietät habe ich nur einmal gefunden. Es ist zu beachten, dass am ersten Tage die Colonien meist weiss sind und oft erst nach 48 Stunden deutlich eine gelbe Farbe annehmen, wie das z. B. Günther (78) hervorhebt. Aus diesem Grunde wurden alle Staphylocokkenculturen stets nach einigen Tagen noch einmal betrachtet, um gelbe Cokken nicht zu übersehen.

Das Wachsthum der gelben Staphylocokken ist manchmal sehr üppig, so waren z. B. in Fall 32 schon nach etwa sechs Stunden in einer auf Glycerinagar angelegten Reincultur gelbe Colonien sehr deutlich sichtbar.

Im Gelatinestich war die Verflüssigung oft schon nach zwei Tagen weit vorgeschritten, manchmal trat sie langsam ein, in Fall 32 z. B. trotz reichlichem Wachsthum der Cokken im Stichcanal erst nach sieben Tagen, ebenso in Fall 57, wobei allerdings zu bemerken ist, dass das Röhrchen mit der Gelatine in dem in der Nacht nicht geheizten Laboratorium (es war im October) stand.

Die Gelatineplatte zeigt makroskopisch am ersten Tage sehr reichliche kleine, punktförmige Culturen, welche bei mikroskopischer Betrachtung kreisrund, glattrandig und granulirt erscheinen, mit etwas dunklerem Centrum, erst später beginnt die Verflüssigung.

Auf Glycerinagar und Rinderblutserum unterscheiden sich die gelben Staphylocokkencolonien abgesehen von ihrer Farbe in nichts von denen der weissen Art. Ebenso verhält es sich mit der Bouilloncultur. Eine derartige 24 Stunden alte Cultur (Fall 3) tödtete eine weisse Maus bei subcutaner Injection von 2 ccm nach sieben Tagen; in dem Herzblut der Maus fanden sich Cokken. Eine andere Maus, welcher von derselben Bouilloncultur nur 1 ccm einverleibt wurde, blieb am Leben.

In den Bindehautsack eines Kaninchens gebracht nach vorheriger mechanischer Verletzung der Conjunctiva mittels einer ausgeglühten Lanze erzeugten die gelben Staphylocokken auch bei Vernähung der Lidspalte in dem einen Fall (Nr. 3) nur eine leichte Injection, in dem anderen (Fall 32), in welchem ein junges Thier benützt wurde, überhaupt keine Entzündung. Es entspricht dies genau den Versuchen von Leber (Entstehung der Entzündung, S. 135), welcher ebenfalls durch Einstreichen lebender Culturen des gelben Staphylococcus keine Entzündung, sondern höchstens Injection der Bindehaut hervorrufen konnte.

Impfungen in eine, in der Regel im Centrum der Hornhaut eines Kaninchens angelegte Taschenwunde wurden sechs vorgenommen, nur einmal (Fall 11) trat gar keine Reaction ein. Bei allen anderen Versuchen entstand ein gelbes Infiltrat oder Geschwür, von dem einige Male durch Eingehen mit einem Platindraht in die Hornhauttasche sich wieder gelbe Cokken abimpfen liessen zum Beweise, dass nicht andere zufällig in die Hornhaut gelangte Mikroorganismen die Erkrankung verschuldet hatten. In Fall 32 war nach drei Tagen in der geimpften Hornhaut ein kleines gelbes Infiltrat vorhanden, das unter Hinterlassung einer zarten Trübung rasch abheilte. In Fall 12 entstand ein grosses Geschwür, das zu einem ausgedehnten Leukom führte, derselbe Ausgang zeigte sich in Fall 3 und 13, nachdem noch ein Hypopyon aufgetreten war, in Fall 10 kam es nach 16 Tagen zur Perforation der Hornhaut und ausgedehntem Leucoma adhaerens.

Die Bedeutung der Staphylocokken als Conjunctivitiserreger.

Bei einer sehr grossen Zahl der untersuchten Fälle wurden Staphylocokken gefunden, die weisse Art wurde nur selten vermisst,

die gelbe war etwas weniger häufig, sie konnte nur etwa bei einem Drittel aller Patienten nachgewiesen werden. Aus dem fast constanten Auftreten dieser Bakterien lässt sich noch nicht der Schluss ziehen, dass sie eine ätiologische Bedeutung haben, finden sich doch namentlich weisse Staphylocokken oft genug auf einer ganz normalen Bindehaut. Man wird vielmehr nur in den Fällen berechtigt sein, die Möglichkeit einer Staphylocokkenconjunctivitis anzunehmen, in welchen sich diese Pilze in grosser Anzahl vorfinden, und zwar handelt es sich hier vornehmlich um die gelbe, weniger um die weisse Art. Wie wir oben gezeigt haben, ist der gelbe Coccus für die Kaninchenhornhaut meist stärker pathogen, als der weisse. Morax (56) fand die gelben Staphylocokken niemals auf einer gesunden, sondern immer nur auf einer entzündeten Bindehaut.

Die Frage, inwieweit Staphylocokken als Erreger einer Conjunctivitis angesehen werden können, ist schon von vielen Seiten behandelt worden. Insbesondere ist die Conjunctivitis phlyctaenulosa auf diese Mikroorganismen zurückgeführt worden. Es soll hier nur an die Arbeit von Gifford (47), Gallenga (49), Burchardt (48 und 55), Widmark (51), Straub (52), Bach (59 und 66) erinnert werden. Man darf wohl die von diesen Forschern gefundenen und oft mit anderen Namen belegten Cokken als Staphylocokken ansehen. Auch Leber (100), Sattler und Axenfeld (61) fanden in den Phlyktänen manchmal Staphylocokken. Burchardt und Bach haben durch Einimpfung von Staphylocokken mittels Stich in die Bindehaut kleine Knötchen erzeugt, welche sie für Phlyktänen halten. Es sind dies jedoch, wie Axenfeld und Leber betonen, durchaus keine echten Phlyktänen. Nicht nur in den Phlyktänen selbst, sondern auch im Secret der Bindehaut fanden sich bei phlyktänulärer Conjunctivitis Staphylocokken, Axenfeld z. B. sah dieselben unter 13 Fällen vier Mal sehr reichlich. Wenn demnach auch die Phlyktänen selbst wahrscheinlich nicht durch Staphylocokken entstehen, so muss man doch wenigstens für die begleitenden katarrhalischen Erscheinungen die Möglichkeit zugeben, dass sie in einem Theil der Fälle durch Staphylocokken erzeugt sein können. (Axenfeld, „Pathologie des Auges“ in Lubarsch und Ostertag, „Ergebnisse der allgemeinen Pathologie etc.“ 1898, S. 558.)

Eine endemisch-familiäre Bindehauterkrankung, welche sowohl bei Erwachsenen als bei schulpflichtigen Kindern vorkommt und unter dem Bild einer Blennorrhoe mit starkem Lidödem, Schwellung und Röthung der Bindehaut, aber nur spärlicher Secretion einhergeht,

beschreibt Eversbusch (64). Die Erkrankung unterscheidet sich von der specifisch gonorrhoischen Entzündung durch den weniger stürmischen Charakter der Erkrankung, die Hornhaut ist selten gefährdet. Eversbusch führt das Leiden auf den Micrococcus subflavus zurück. Wahrscheinlich ist dieser Coccus von dem gelben Staphylococcus nicht wesentlich verschieden, wenn er nicht dem später als Micrococcus luteus beschriebenen Pilze noch näher steht.

Ein Theil der Fälle von Conjunctivitis pseudomembranacea ist von verschiedenen Forschern, z. B. Guibert (53), Valude (54) und Gasparini (60) auf Staphylocokken zurückgeführt worden. Valude glaubt, dass die chronische Form der pseudomembranösen Bindehautentzündung durch diese Cokken hervorgerufen wird. Coppez (62), der diese Frage sehr eingehend behandelt, spricht sich für die Existenz einer Staphylocokkenconjunctivitis aus, welche unter verschiedenen klinischen Bildern auftreten könne. Er hält es vor allen Dingen für wichtig, die Virulenz der Cokken in jedem einzelnen Falle zu prüfen, da diese ausserordentlich wechseln kann und wahrscheinlich nur virulente Formen als Erreger einer Bindehautentzündung angesehen werden können.

Der experimentelle Nachweis, dass durch Einreiben von gelben Staphylocokken in die unverletzte Bindehaut beim Menschen eine Conjunctivitis erzeugt werden kann, ist bis jetzt noch nicht sicher erbracht. Auch unsere Versuche beim Kaninchen fielen negativ aus. Wir müssen daher dem Urtheil von Uhthoff (117) zustimmen, dass die Frage nach der Existenz einer Staphylocokkenconjunctivitis noch nicht endgültig entschieden ist. Wenn wir hier eine Anzahl von Fällen als möglicherweise durch Staphylocokken bedingt aufführen, so geschieht dies in der Absicht, einen weiteren Beitrag zu der vorliegenden Frage zu liefern.

So umstritten auch noch die Frage der Staphylocokkenconjunctivitis ist, so wenig wird die Fähigkeit dieser Bakterien, eine eitrige Keratitis zu erregen, bezweifelt. Allerdings ist die Pathogenität der Cokken sehr wechselnd und namentlich bei der weissen Art oft sehr gering. Jedenfalls aber dürften die gelben Staphylocokken, besonders wenn sie in grösserer Zahl im Bindehautsack auftreten, nicht als ganz harmlose Ansiedler betrachtet werden, da sie bei einer Schädigung der Hornhaut zur Bildung eines Geschwürs Anlass geben können. Gerade bei der Augenentzündung der Neugeborenen kann die Hornhaut leicht verletzt werden, sei es durch die Fingernägel des Kindes selbst, oder durch die Pflegerin beim Reinigen der Augen. Auch ist eine Schädigung des Hornhautepithels auf chemischem Wege

durchaus nicht unwahrscheinlich, schon die dauernde Bespülung mit dem eitrigen Bindehautsecret könnte eine macerirende Wirkung ausüben, ganz abgesehen davon, dass die vorhandenen Bakterien Toxine bilden, deren reizende Wirkung — sie vermögen u. a. Hypopyon und Iritis hervorzurufen — genügend bekannt ist.

Betrachten wir nun die Fälle näher, in welchen gelbe Staphylocokken in grösserer Zahl auftreten, so müssen zunächst alle Kranken mit Gonocokken und anderen, höchst wahrscheinlich Conjunctivitis erzeugenden Mikroorganismen ausgeschieden werden, da bei diesen die Staphylocokken höchstens unter dem Gesichtspunkte einer Mischinfection in Frage kommen könnten. Es bleiben unter dieser Voraussetzung nur vier einwandsfreie Fälle übrig (Nr. 3, 52, 57, 61). In allen diesen Fällen bestand das Bild eines Bindehautkatarrhs, die gelben Staphylocokken fanden sich theilweise schon im Deckglaspräparate reichlich vor. Auf den angelegten Culturen wuchs neben ihnen meist auch die weisse Abart der Staphylocokken. Wenn man überhaupt die gelben Staphylocokken als Erreger eines Bindehautkatarrhs ansieht, so wird man die beschriebenen Fälle als Staphylocokkenconjunctivitis ansprechen müssen.

Hinsichtlich der Möglichkeit einer Infection der Augen des Kindes von der Scheide der Mutter aus soll darauf hingewiesen werden, dass Menge (113) die gelben Staphylocokken einige Male in dem Scheidensecret gesunder Frauen fand.

Ob den weissen Staphylocokken als Erreger eines Bindehautkatarrhs eine Bedeutung zukommt, ist sehr zweifelhaft, jedenfalls finden sie sich oft genug in ganz gesunden Augen, wie aus Fall 33 hervorgeht.

Es bestand bei dem Kinde eine rechtsseitige schwere Blennorrhoe mit Gonocokken. Auf dem gesunden linken Auge waren sehr zahlreich weisse Staphylocokken in Reincultur vorhanden. Hätte auf diesem Auge ein Bindehautkatarrh bestanden, so wäre man vielleicht verleitet worden, die reichlich vorhandenen weissen Cokken als dessen Erreger anzusehen. Da aber das Auge durchaus gesund war, und es auch trotz der wochenlang bestehenden schweren Erkrankung seines Partners blieb, so ist den weissen Cokken sicher keine pathologische Bedeutung beizumessen. Leider wurde es unterlassen, eine Prüfung der Virulenz der Staphylocokken in diesem Falle anzustellen.

Ein ähnliches Verhalten zeigte sich auch in Fall 4. Es wuchsen in diesem Falle bei der Impfung auf Blutserum auf der von dem kranken Auge angelegten Cultur viel weniger Colonien, als auf der des damals noch gesunden Auges. Man könnte vielleicht einwenden, dass durch die Art der Impfung das Resultat beeinflusst sein kann, indessen ist dies kaum anzu-

nehmen. Von dem erkrankten Auge wurde nämlich eine Secretflocke übertragen, welche doch wohl den vorhandenen Bakterien die günstigste Gelegenheit zur Ansiedelung geben musste, während auf dem gesunden Auge mit der Platinöse mehrmals über die Bindehaut gestrichen und dann auf Blutserum geimpft wurde. Das gesunde Auge erkrankte, und zwar nur sehr leicht, erst fünf Tage nach der Abimpfung, es ist wenig wahrscheinlich, dass die schon damals reichlich vorhandenen Mikroorganismen durch ihre weitere Vermehrung den Bindehautkatarrh erzeugt haben.

Weisse Staphylocokken waren in acht Fällen so zahlreich vorhanden, dass sie Mangels der Anwesenheit anderer pathogener Bakterien als Ursache der Bindehautentzündung angesehen werden könnten. Es sind dies die Fälle 10, 18, 46, 48, 62, 65, 67, 84. In den meisten dieser Fälle bestand klinisch ein leichterer oder schwererer Bindehautkatarrh, nur zwei Mal eine Blennorrhoe leichteren (Fall 84) oder mittelschweren Grades (Fall 65). Bei allen Kranken erfolgte, oft innerhalb weniger Tage, meist aber nach wenigen Wochen, eine erhebliche Besserung oder völlige Heilung. Wir müssen es angesichts der mitgetheilten Beobachtungen über das Vorkommen weisser Staphylocokken in durchaus gesunden Augen als zweifelhaft hinstellen, ob diese Pilze die Erreger der Bindehautentzündung in den angeführten Fällen waren.

5. Verschiedene Mikrocokken.

Anhangsweise sollen hier noch zwei interessante bakteriologische Befunde erwähnt werden. In dem ersten Fall (Nr. 39) handelte es sich um eine Bindehauterkrankung, welche klinisch durchaus als schwere Blennorrhoe imponirte, bei welcher aber keine Gonocokken gefunden wurden. Schon nach wenigen Tagen hatte unter Höllensteinpinselung die Eiterung beträchtlich abgenommen. Auf den Culturen wuchsen (neben Xerosebacillen) auf Rinderblutserum und Agar nur spärlich, auf Menschenserum-Agar in mässiger Anzahl weisse Cokken, welche anfangs als weisse Staphylocokken angesehen wurden, jedoch bei Anlage einer Gelatineplatte ein durchaus abweichendes Verhalten zeigten und als dem Micrococcus luteus (Lehmann u. Neumann) nahe stehend, wenn auch nicht ganz mit ihm identisch angesehen werden müssen. Die Cokken unterscheiden sich von dem genannten Coccus hauptsächlich dadurch, dass sie nur auf Gelatine einen gelben Farbenton zeigten, während die Culturen auf Blutserum, Agar, Serumagar und Kartoffelscheiben fast rein weiss erschienen. Gelatine wurde nach drei Tagen verflüssigt, Milch nicht zur Gerinnung gebracht. Für die Kaninchenhornhaut erwiesen sich die Cokken als mässig pathogen. Ob dieser Coccus als der Erreger der klinisch durchaus das Bild einer

schweren Blennorrhoe darbietenden Bindehautentzündung anzusehen ist, muss noch als fraglich hingestellt werden, da es sich vorläufig nur um eine einzige Beobachtung handelt.

Auch in dem folgenden Falle (Nr. 65) ist es fraglich, ob der gefundene Coccus als der Erreger der Bindehautentzündung anzusehen ist.

Fall 65: Einseitige durchaus typische Blennorrhoe, jedoch ohne Gonocokken. Schon nach neun Tagen hörte die Eiterung auf, nach vier Wochen war das erkrankte Auge wieder geheilt. Von dem Eiter wurden am ersten Untersuchungstage Culturen auf Rinderblutserum und auf Glycerinagar angelegt. Auf beiden wuchsen erstens eine grosse Zahl Colonien von weissen Staphylocokken und ferner etwa 50 ganz kleine runde durchsichtige Culturen von kaum $^1/_4$ mm Durchmesser. Dieselben enthalten runde Doppelcokken genau von der Form der Staphylocokken, von etwa 1 μ Durchmesser, welche in Haufen zusammenliegen, keine Ketten bilden, sich nach Gram färben und Gelatine nicht verflüssigen. Nach zehntägigem Aufenthalt im Brutofen hatten die Colonien an Grösse nicht zugenommen. Der Versuch, die Cokken nach zehn Tagen weiter zu züchten, misslang. Eine genaue Bestimmung des Coccus war daher nicht möglich.

B. Bacillen: 1. Bacterium coli.

In elf Fällen fand sich ein Bacterium, das in die Gruppe des Bacterium coli gehört, wenn es auch mit keiner der beschriebenen Arten völlig übereinstimmt. Sieben Mal waren neben dem Bacillus keine anderen pathogenen Bakterien vorhanden, so dass — seine Pathogenität vorausgesetzt — er als Erreger der Bindehautentzündung angesehen werden kann.

Mikroskopisches Aussehen. Die Bacillen bilden gerade Stäbchen mit abgerundeten Enden. Ihre Breite beträgt 0,5 bis 0,8 μ, ihre Länge etwa 3,5 μ und mehr (in Wasser untersucht). Sie sind in der Regel drei bis vier Mal so lang, als breit, wachsen aber auch zu langen Fäden aus. Die Stäbchen liegen nicht selten zu zweien hinter einander, in der Bouilloncultur bilden sie manchmal kurze Ketten. Gelegentlich sieht man eine Anzahl Bacillen parallel neben einander liegen. Sie sind lebhaft beweglich, die längeren Fäden zeigen eine schlängelnde Bewegung.

Färbbarkeit. Die Bacillen färben sich gut mit Löffler'schem Methylenblau. In Fall 8 und 20 zeigten die auf Rinderblutserum gezüchteten Bacillen, sowohl bei aërobem, wie bei anaërobem Wachsthum, eine stärkere Färbung an den Polen, so dass in der Mitte eine hellere Stelle entstand, welche eine Spore vortäuschen konnte. Die Bacillen entfärben sich nach Gram.

Wachsthum erfolgte sowohl im Brutofen, als bei Zimmertemperatur (auf Gelatine). Auch anaërob wuchs der Bacillus ziemlich reichlich in Fall 8 auf einem Rinderblutserumröhrchen, welches in einen luftdicht verschlossenen Glascylinder gestellt war, der Pyrogallussäure und Natronlauge enthielt.

Gelatinestichcultur. Der Stichcanal zeigt sich leicht gekörnt, faden-

förmig, ohne Aestchenbildung, Wachsthum in demselben spärlich. Auf der Oberfläche findet sich nach drei bis vier Tagen eine rundliche, weissliche Auflagerung mit gelappten Rändern, welche allmählich grösser wird. Keine Verflüssigung.

Auf der Gelatinestrichcultur wachsen sehr spärlich kleine runde durchscheinende Colonien.

Auf der Gelatineplatte zeigen sich nach zwei Tagen runde oder nierenförmige Colonien mit einem Durchmesser von 10—70 μ. Die grösseren Colonien zeigen auf ihrer Oberfläche ein Netzwerk dunkler Linien.

Agarstrichcultur. Schon nach 24 Stunden ist ein zarter durchscheinender flächenhafter Belag vorhanden, welcher in kurzem fast die ganze Oberfläche des Nährbodens bedeckt. In Fall 33 schwamm nach drei Tagen auf dem Condenswasser ein weisses Häutchen (Verunreinigung?). Herr Professor Stern hatte die Freundlichkeit, eine Bouillonaufschwemmung einer Agarcultur des Falles 7 mit Typhusserum in einer Verdünnung von 1 : 50 zu mischen, es zeigte sich keine agglutinirende Wirkung.

Traubenzuckeragarstich. In Fall 7 und 33 war der Stichcanal leicht granulirt, in Fall 19 und 20 zeigte er ausserdem im oberen Drittel zahlreiche kurze stachelartige Aestchen. Stets war eine weisse gelappte Auflagerung vorhanden, welche theilweise bis an den Rand des Gläschens heranwuchs. Gas wurde nicht gebildet.

Bouilloncultur. Diese war in allen Fällen gleichmässig getrübt, theilweise schwammen in ihr einzelne Flocken oder Fäden umher. Manchmal zeigte sich auf der Oberfläche ein weissliches Häutchen. Indol konnte niemals nachgewiesen werden, die Untersuchung erfolgte in zwei Fällen nach 7 und in einem nach 13 Tagen.

Milch wurde in Fall 7 nach 13 und in Fall 8 nach 7 Tagen nicht zur Gerinnung gebracht, während in den anderen Fällen nach 3—4 Tagen Gerinnung erfolgte. Da indessen die Sterilisirung und Sterilerhaltung der Milch ausserordentlich schwierig ist, so möchte ich hierauf kein zu grosses Gewicht legen.

Kartoffelcultur. Der Bacillus wuchs als schleimiger weisser Belag, der in einem Falle nur sehr zart, in den anderen viel deutlicher war. In einem Falle zeigten sich rundliche, später zusammenfliessende, ziemlich üppig wachsende Culturen. Auch hier dürfte die Beschaffenheit der benützten Kartoffeln eine wichtige Rolle spielen.

Rinderblutserum. Anfangs schleimiger, glänzender Belag, welcher nach einem oder mehreren Tagen ein weisses milchartiges Aussehen annimmt. Theilweise rundliche, nach kurzer Zeit mit einander zu einem Streifen verschmelzende Colonien, manchmal die Oberfläche des Nährbodens vollkommen bedeckend. Wachsthum ziemlich üppig.

Menschliches Serum-Milzagar. Fettig glänzender, etwas weisslicher flächenhafter Belag.

Pathogenität. Impfung in die Hornhäute von vier Kaninchen mit einer vier resp. fünf Tage alten Blutserumcultur und einer drei resp. sechs Tage alten Glycerinagarcultur ergiebt in zwei Fällen keine, in zwei eine in wenigen Tagen wieder verschwindende ganz leichte Hornhauttrübung. Impfung in den Bindehautsack eines Kaninchens mit einer fünftägigen Serumcultur

nach vorheriger mechanischer Verletzung der Conjunctiva ist nicht im Stande, irgend welche Entzündungserscheinungen hervorzurufen.

Suchen wir unseren Bacillus näher zu bestimmen, so müssen wir ihn in die Gruppe des Bacterium coli einreihen. Es sprechen hierfür folgende Eigenschaften: Bewegliche Stäbchen mit negativer Gram'scher Färbung, welche sowohl bei Brutofen- wie bei Zimmertemperatur, sowohl in Gegenwart wie in Abwesenheit von Sauerstoff wachsen, die Gelatine nicht verflüssigen, im Gelatinestich auf der Oberfläche ein Häutchen bilden. Es fehlen jedoch unserem Bacillus zwei von Günther (78, S. 411) geforderte Merkmale, nämlich die Zersetzung von Traubenzucker unter Gasentwicklung und die Indolbildung in zuckerfreier Bouillon. Unser Bacterium nähert sich dadurch dem Bacterium typhi, mit dem es aber nicht identisch ist, wie unter anderem das Fehlen der agglutinirenden Wirkung des Typhusserums beweist. Wenn wir daher unseren Bacillus mit dem Namen Bacterium coli belegen, so soll damit lediglich seine Zugehörigkeit zu dieser Gruppe, nicht aber seine völlige Uebereinstimmung mit dem von Escherich als Bacterium coli commune beschriebenen Mikroorganismus ausgedrückt werden.

Was das Vorkommen des Bacillus anbetrifft, so konnte er in drei Fällen im Deckglaspräparat nachgewiesen werden, in den übrigen nur in den Culturen; und zwar fanden sich die Bacillen reichlich in drei Fällen (7, 59 und 60), in mässiger Zahl einmal (Fall 69) und spärlich in drei Fällen (19, 20 und 47).

Das klinische Bild dieser Fälle war das einer leichten bis mittelschweren Blennorrhoe. Eine schwere Blennorrhoe wurde unter den genannten Fällen nicht beobachtet. Heilung erfolgte in 2—4 Wochen, Hornhauterkrankungen traten nicht ein. Einmal war die Erkrankung nur einseitig, sonst stets doppelseitig.

Was die Bedeutung des Bacterium coli als Krankheitserreger anbetrifft, so ist eine solche in vier Fällen wahrscheinlich, in drei anderen sehr wohl möglich, während in den drei Fällen mit Gonocokkenbefund den Colibacillen höchstens eine secundäre Rolle zugesprochen werden kann.

Daraus, dass sich irgend ein Mikroorganismus sehr zahlreich oder in Reinculturen ziemlich constant im Secret gewisser Schleimhautentzündungen findet, lässt sich an und für sich noch kein Schluss auf seine ursächliche Bedeutung ziehen. Dies geht auch aus den vorliegenden Untersuchungen hervor, welche in fast allen Fällen das Vorhandensein von weissen Staphylocokken und Xerosebacillen er-

gaben, ohne dass diese für die Erreger der Erkrankung angesehen werden können.

Der einzige unwiderlegliche Beweis für die Pathogenität eines Bacillus ist der Impfversuch. Derselbe fiel in unserem Falle vollkommen negativ aus, die Infection der Bindehaut eines und der Hornhaut von vier Kaninchen vermochte keine Erkrankung zu erzeugen. Der Thierversuch beweist aber noch nichts für den Menschen. Impfungen auf die Bindehaut des Menschen könnten möglicherweise nur bei neugeborenen Kindern Erfolg haben, während sie bei Erwachsenen sehr wohl resultatlos verlaufen können. So gelang es z. B. Axenfeld (42) nicht, mit Secret von Pneumocokkenkatarrhen oder mit der Reincultur der Cokken bei Erwachsenen eine Bindehauterkrankung zu erzeugen, trotzdem diese Mikroorganismen für Kinder mit der grössten Wahrscheinlichkeit infectiös sind. Ich habe es daher unterlassen, abgesehen von anderen Bedenken, beim Menschen Infectionsversuche vorzunehmen, zumal der einzige beweisende Versuch, die Uebertragung der Bacillen auf die Bindehaut neugeborener Kinder, aus naheliegenden Gründen nicht auszuführen ist.

Bacterium coli ist schon einige Male im Bindehautsack gefunden und als Krankheitserreger angesprochen worden. Axenfeld (44 und 77) fand es bei Blennorrhoe der Neugeborenen massenhaft, Cramer (119) sah es in zwei Fällen, und Bietti (79) beschreibt einen Fall von typischer mittelschwerer Blennorrhoe der Neugeborenen, in welchem sich im Deckglaspräparate und auf den angelegten Culturen ausschliesslich Bacterium coli commune mit allen ihm zugehörigen Eigenschaften, insbesondere auch mit der Fähigkeit, Traubenzucker zu zersetzen und Indol zu bilden, fand. Mercanti (69) konnte denselben Bacillus fast in Reincultur aus dem Eiter einer Thränensackblennorrhoe eines Neugeborenen züchten und durch subcutane Injection der Bacillen bei Thieren Abscesse erzeugen, in deren Eiter sich wieder dieselben Bacillen nachweisen liessen. Uhthoff fand ebenfalls das Bacterium coli mehrmals bei Thränensackblennorrhoe, und ich selbst habe einen ähnlichen Fall untersucht, dessen Krankengeschichte ich kurz beifügen will.

Willy P., 8 Wochen alt, wird am 29. VI. 1898 in die Poliklinik gebracht. Die Mutter giebt an, dass die Augen des Kindes sofort nach der Geburt eiterten. Etwa seit fünf Wochen bemerkt sie, dass bei Druck auf den inneren Augenwinkel sich Eiter in den Bindehautsack entleert. Die Untersuchung ergiebt einen leichten Bindehautkatarrh, bei Druck auf den Thränensack entleert sich nur auf dem linken Auge und zwar aus dem oberen Thränenpunkte etwas Eiter. Bei der Untersuchung dieses Eiters im

Deckglaspräparat können Bakterien nicht mit Sicherheit nachgewiesen werden, dagegen findet sich bei Impfung auf Kinderblutserum nach 24 Stunden ein ausgedehnter, weisslicher, schmieriger Belag, der kurze an den Enden abgerundete Bacillen enthält, ihre Länge beträgt etwa 1,7 μ, ihre Breite 0,8 μ. Die Bacillen bewegen sich lebhaft und entfärben sich nach Gram. Auf einer Gelatineplatte, welche von der Serumcultur aus inficirt worden war, wuchsen eine grosse Zahl kleiner grauer Colonien, dieselben sind kreisrund, scharf begrenzt, granulirt. Ferner finden sich grössere, mit blossem Auge gut sichtbare Colonien mit ausgebuchteten Rändern und feinen Streifen auf der Oberfläche. Nach einigen Tagen wurde noch eine Anzahl grösserer eigenthümlich gewundener Colonien beobachtet, welche theilweise längere, fadenförmige Ausläufer zeigten. Mangels jedes anderen bakteriologischen Befundes muss wohl in diesem Falle Bacterium coli, welches sich in Reincultur fand, als Erreger der Thränensackblennorrhoe angesehen werden.

Auch bei anderen Erkrankungen des Auges ist Bacterium coli gefunden worden. Tailor (74) beobachtete bei einem Neugeborenen eine eigenthümliche, von ihm als Pseudodiphtherie bezeichnete Erkrankung, bei welcher sich ein weisses, der Bindehaut fest anhaftendes Exsudat zeigte. Die bakteriologische Untersuchung ergab einen dem Bacterium coli nahestehenden Bacillus. Gasparrini (72) fand Bacterium coli oder typhi im Auge in einem Falle von schwerem Typhus mit Hornhautabscess, Iridochorioiditis, retrobulbärem Abscess und Dacryocystitis. Randolph (70) sieht das Bacterium coli in einem Falle als Erreger der Panophthalmitis, und Mazet (73) neben Streptocokken als Erzeuger mancher Fälle von phlegmonösen Thränensackentzündungen an. Ferner ist Bacterium coli als Erreger einer Anzahl anderer Erkrankungen angesehen worden, so von Perforationsperitonitis, Pyelonephritis, Cystitis, Prostatitis, eitriger Gallengangsentzündung, Meningitis, Strumitis; allerdings ist es in einer Anzahl derartiger Fälle zweifelhaft, ob gerade dieses Bacterium die Ursache der Entzündung gewesen ist, wenn es sich auch in grosser Menge vorfand.

Betrachtet man die eitrige Harnröhrenentzündung als Analogon der Blennorrhoe der Neugeborenen, so gewinnt die Beobachtung besonderes Interesse, dass bei ersterer Erkrankung, so weit sie nicht durch Gonocokken verursacht ist, einige Male Bacterium coli gefunden wurde. Janet (71) sah dieses Bacterium in grosser Menge im Urin, aber nicht im Eiter bei einem Kranken, welcher an Harnröhrenausfluss litt. Janet glaubt, dass die von dem Bacterium producirten Toxine die Harnröhre gereizt und so den Ausfluss bedingt hätten. Josipovice (75) konnte in zwei Fällen von Pseudogonorrhoe im Eiter das Bacterium coli nachweisen. Ueber die morphologischen und biologischen Eigenschaften des gefundenen Bacillus geben leider

beide Verfasser keine genügende Auskunft. Finger (67) fand in einem Falle von acuter Gonorrhoe keine Gonocokken, sondern einen schlanken Bacillus, der auf Platten wie auf Kartoffeln Aehnlichkeit mit dem Typhusbacillus hatte. Andere Fälle von Pseudogonorrhoe, in welchen dieser Bacillus vorhanden war, fielen durch ihren vom Beginn an chronischen Verlauf auf. Wahrscheinlich hat es sich hier nicht um den Typhusbacillus, sondern um das ihm so ähnliche Bacterium coli gehandelt.

Ueberblicken wir die bisherigen Befunde noch einmal, so sind wir wohl zu der Annahme berechtigt, dass das Bacterium coli nicht nur Eiterung, sondern auch eitrige Schleimhautentzündung beim Menschen zu erregen vermag, und dass wir es deshalb mit Wahrscheinlichkeit als die Ursache mancher Fälle von Augenentzündung der Neugeborenen ansehen können. Hinsichtlich der Infectionsmöglichkeit verdient hervorgehoben zu werden, dass Menge (113) aus dem Scheidensecrete gesunder Frauen manchmal Bacterium coli züchten konnte.

2. Pseudoinfluenzabacillus.

zur Nedden (120) beschreibt aus Bonn einen typischen Fall von Blennorrhoe der Neugeborenen, bei welchem sich im Deckglaspräparate und in den angelegten Culturen ausser wenigen Staphylocokken sehr zahlreiche Pseudoinfluenzabacillen fanden. zur Nedden nimmt an, dass es sich um eine erst nach der Geburt erfolgende Infection der Augen gehandelt habe. Die Mutter des Kindes litt nämlich an einer heftigen katarrhalischen Erkrankung der Luftwege, während ihr Vaginal- und Urethralsecret bei der bakteriologischen Untersuchung keine Pseudoinfluenzabacillen aufwies. Ich habe diesen Bacillus bei keinem meiner Fälle gefunden, allerdings habe ich den für das Wachsthum desselben günstigen Nährboden, mit Menschen- oder Taubenblut bestrichenen Agar, nicht verwendet.

3. Bacterium pneumoniae Friedländer.

Dieser Bacillus oder ein ihm sehr nahestehender fand sich einmal (Fall 16) sehr zahlreich bei einer fast abgelaufenen Gonocokkenblennorrhoe. Er hat in diesem Falle wohl nur eine secundäre Bedeutung, vielleicht in dem Sinne einer Mischinfection. Auch v. Ammon (118) fand unter 100 Fällen von Augeneiterung der Neugeborenen drei Mal Bacterium pneumoniae. In die Hornhaut eines Kaninchens geimpft, erzeugte eine Reincultur des Pilzes in unserem Falle ein grosses weissliches Infiltrat ohne Hypopyon. Als einem Kaninchen von der Reincultur des Bacterium pneumoniae nach vorheriger mechanischer Ver-

letzung der Bindehaut etwas in den Conjunctivalsack gebracht wurde, zeigte nach zwei Tagen die Bindehaut nur eine unbedeutende Röthung, dagegen bildete sich, obwohl die Hornhaut nicht verletzt worden war, ein graues Infiltrat im unteren Theil derselben. Ob das Bacterium pneumoniae Conjunctivitis erzeugen kann, wollen wir dahingestellt sein lassen, dagegen kommt es sicher als Keratitiserreger in Betracht. Mandry (80) fand im Bronchialschleim ebenfalls den Friedländerschen oder einen ihm nahestehenden Bacillus, welcher bei Einimpfung in die Hornhaut des Kaninchens ein grosses Infiltrat mit Hypopyon erzeugte. Perles (83) hält den Pneumobacillus für das Auge für viel verderblicher, als den Pneumococcus. Er konnte durch den Pneumobacillus bei Kaninchen eine sehr heftige Panophthalmitis mit Durchbruch der Augapfelhüllen erzeugen.

Der Friedländer'sche Pneumobacillus steht den Ozaenabacillen sehr nahe, welche als Erreger von Thränensackeiterung gefunden worden sind, z. B. von Cuenod (81). Auch Terson und Gabrielidès (82) fanden den Bacillus häufig auf der im Uebrigen gesunden Bindehaut von Personen mit Ozaena. Da sich der Bacillus für die Kaninchenhornhaut als sehr pathogen erwies, so nehmen sie an, dass der Bacillus unter Umständen Wundeiterung und septische Keratitis erzeugen könne.

II. Fälle ohne typische pathogene Bakterien.

In einer nicht geringen Zahl (etwa ein Drittel) aller Fälle von Bindehautentzündung neugeborener Kinder fanden sich im Secret, wie das auch beim Bindehautkatarrh der Erwachsenen oft genug der Fall ist, keine Bakterien, welche als Erreger der Entzündung angesehen werden könnten. Dauernd vollständig keimfrei war das Secret in keinem der untersuchten Fälle, es wurden immer irgend welche Mikroorganismen gefunden, und es war ein seltenes, nur bei schon ziemlich abgelaufener Erkrankung vorkommendes Ergebniss, dass ein mit dem Bindehautsecret inficirtes Röhrchen völlig steril blieb. In der Mehrzahl aller Fälle ohne typischen Befund wuchsen weisse, manchmal auch gelbe Staphylocokken und sehr reichlich Xerosebacillen. Die Staphylocokken, deren conjunctivitiserregende Eigenschaft noch zweifelhaft ist, kann man in diesen Fällen nicht für die Bindehauterkrankung verantwortlich machen wegen ihrer zu geringen Zahl. Den oft in grosser Menge vorhandenen Xerosebacillen geht jede pathogene Bedeutung ab, so dass diese Fälle hinsichtlich ihrer Aetiologie vorläufig noch als unaufgeklärt gelten müssen. Ob es sich um Krankheitserreger handelt, welche auf

den angewandten Nährböden nicht zur Entwicklung gelangen, oder ob diese Formen der Bindehautentzündung überhaupt nicht auf infectiöser Basis beruhen, das muss vorläufig dahingestellt bleiben. Dass auch durch chemische Reizung länger dauernde Katarrhe entstehen können, beweisen die in dem Abschnitte „Prophylaxe" mitgetheilten Beobachtungen von Cramer über den Argentumkatarrh.

In einem Theil der Fälle mit negativem bakteriologischem Ergebniss wurde mehrfach und mit besonderer Sorgfalt untersucht, so z. B. in Fall 44. Es handelte sich um eine leichte Blennorrhoe mit sehr mässiger Eitersecretion. Im Deckglaspräparate fanden sich niemals Bakterien. Auf Rinderblutserum, Menschenserumagar und Glycerinagar angelegte Culturen ergaben nur Xerosebacillen in grosser Menge und auf Serumagar ausserdem noch zwei Colonien von weissen Staphylocokken. In Fall 51, einer leichten Blennorrhoe mit reichlicher Eiterabsonderung, fanden sich ebenfalls im Deckglaspräparate niemals irgend welche Mikroorganismen. Die am dritten und sechsten Krankheitstage auf Blutserum und Glycerinagar vorgenommenen Impfungen ergaben nur Culturen von weissen Staphylocokken und Xerosebacillen.

Der Beginn der Erkrankung schwankt in diesen Fällen vom 2. bis zum 19. Lebenstage, ein Fall begann erst am 42. Tage. Sechs Mal war der Process einseitig, in allen übrigen Fällen doppelseitig. Es bestand meist das Bild eines leichten (8 Mal), mittelschweren (3 Mal) oder schweren Katarrhs (8 Mal), 6 Mal das einer leichten und nur 1 Mal das einer mittelschweren Blennorrhoe. In drei Fällen waren beide Augen in verschieden starkem Grade erkrankt. Bis zur Heilung vergingen sehr verschiedene Zeiträume. Während einige Fälle nach wenigen Tagen geheilt waren, verflossen bei anderen bis zum Verschwinden aller Symptome bis zu neun Wochen. Allerdings gingen die hauptsächlichsten Krankheitserscheinungen meist rasch vorüber, es bestand aber vielfach doch noch wochenlang eine geringe Röthung und leichte Secretion der Bindehaut, so dass erst nach Ablauf der genannten Zeit von völliger Heilung gesprochen werden konnte.

Peters hat schon früher und auch neuerdings wieder (Sitzungsbericht der Niederrhein. Gesellschaft für Natur- und Heilkunde zu Bonn 1897) darauf hingewiesen, dass Erkrankungen der Thränenwege bei Neugeborenen Bindehauterkrankungen hervorrufen können. Ich kann dies aus eigener Erfahrung bestätigen, habe jedoch in der vorliegenden Untersuchungsreihe bei einigen daraufhin genauer untersuchten Kindern kein Thränensackleiden finden können. Immerhin ist es möglich, dass eine derartige leicht zu übersehende und oft spontan heilende Thränensackerkrankung in manchen Fällen von Augenentzündung der Neugeborenen eine Rolle spielt.

III. Die gefundenen nicht pathogenen Mikroorganismen.

Micrococcus albus non liquefaciens.

Wie schon oben erwähnt, wurde nicht in allen Fällen von den weissen Staphylocokken eine Gelatinestichcultur angelegt, es ist daher möglich, dass der nicht verflüssigende weisse Coccus etwas häufiger vorhanden war, als unsere Aufzählung ergiebt. Dieser Coccus fand sich in einem Falle (Nr. 34) fast in Reincultur. Er stimmt mit dem von Fick (99, S. 45) unter dem gleichen Namen beschriebenen Coccus überein und ist vielleicht mit dem Micrococcus candicans von Flügge identisch. Während Fick den Coccus wenig virulent fand, zeigte er in unserem Falle eine mässige Virulenz für die Kaninchenhornhaut. Obwohl sich der Coccus in dem geschilderten Falle in Reincultur vorfand, erscheint es doch nicht berechtigt, ihn als den Erreger der Krankheit anzusehen. Dasselbe gilt auch von Fall 36, in welchem der Coccus gemeinschaftlich mit Xerosebacillen sehr reichlich vorhanden war.

Sarcine.

Sarcinen sind schon mehrfach im Bindehautsack beobachtet worden, so fand Fick (99) Sarcina lutea, Bach (24) zwei gelbe Sarcinearten, ebenso Marthen (25); Franke (22) erwähnt einen auch in Tetragenusform auftretenden Coccus.

In einem meiner Fälle von Bindehauthatarrh (Nr. 18) fand sich neben weissen Staphylocokken und Xerosebacillen eine weisse Sarcine im Secret. Dieselbe wuchs auf Blutserum, Gelatine, Glycerinagar und Traubenzuckeragar gut, spärlich auf Kartoffeln. Für die Kaninchenhornhaut war sie nicht pathogen. Irgend welche Bedeutung als Krankheitserreger dürfte die Sarcine nicht haben.

Diplococcus roseus Bumm.

In Fall 1 wuchsen auf Rinderblutserum zwei rosarothe Colonien, mikroskopisch runde in Haufen zusammenliegende Cokken enthaltend. Eine Isolirung derselben von den weissen Staphylocokken missglückte. Höchstwahrscheinlich handelt es sich um den obengenannten Diplococcus, welchen u. A. Bach (24, S. 135) öfter als Bewohner des normalen Bindehautsackes fand.

Xerosebacillen.

Die Xerosebacillen sind bekanntlich sehr häufige Bewohner des Bindehautsackes. Ihrem mikroskopischen Aussehen und ihren Wachsthumsbedingungen nach sind dieselben von dem Loeffler'schen Diph-

theriebacillus nicht mit Sicherheit zu unterscheiden, so dass bis vor Kurzem das Thierexperiment zu Hilfe genommen werden musste. Einige Cubikcentimeter einer Bouilloncultur der Diphtheriebacillen tödten bei subcutaner Einverleibung ein Meerschweinchen innerhalb einiger Tage, während Xerosebacillen keine Krankheitserscheinungen hervorrufen. Auf die Frage, ob die Xerosebacillen vielleicht nur eine avirulente Form des Diphtheriebacillus darstellen, soll hier nicht weiter eingegangen werden. Neuerdings hat Max Neisser (Zeitschrift für Hygiene und Infectionskrankheiten Bd. XXIV. 1897, S. 443—469) eine Methode zur Unterscheidung der Diphtheriebacillen von ähnlichen nicht virulenten Mikroorganismen angegeben.

Das Wesentliche dieser Methode ist eine Doppelfärbung mit Methylenblau und Bismarckbraun. Die Loeffler'schen Diphtheriebacillen zeigen nach 9—20stündigem Wachsthum auf Blutserum bei Anwendung dieser Färbung in den braun gefärbten Bacillen blaue Punkte (Ernst'sche Körner, 84, 85), während die Xerosebacillen sich nach dieser Zeit nur gleichmässig braun färben und blaue Punkte in ihnen erst nach 12- bis 24stündigem oder noch längerem Wachsthum zu erkennen sind. Bezüglich der Einzelheiten sei auf die Arbeit von Heinersdorff (94, S. 44ff.) verwiesen, deren Untersuchungsergebnisse mit den meinigen durchaus übereinstimmen.

Es wurden in keinem Falle echte Diphtheriebacillen gefunden, während der Xerosebacillus ausserordentlich häufig vorkam. Die Neisser'sche Färbung fiel bei den gezüchteten Colonien selbst nach mehr als 24 Stunden fast stets negativ aus, die Bacillen zeigten sich nur braun gefärbt ohne blaue Punkte. Negativ war der Ausfall der Neisser'schen Färbung nach 24 Stunden: in 13 Fällen, nach 48 Stunden: in weiteren vier Fällen, nach vier Tagen: bei einem weiteren Fall. In zwei Fällen war nach 24 Stunden die Neisser'sche Färbung negativ, nach 48 Stunden aber positiv. Nur wenige blaue Punkte zeigten sich nach 24 Stunden in drei Fällen, nach 31 Stunden bei einem Falle, nach zwei Tagen in einem Falle und nach drei Tagen in zwei Fällen. Man kann diesen Ausfall der Färbung auch noch als negativ ansehen.

Bei Züchtung auf Menschenserumagar fiel in einem Falle nach 24 Stunden die Neisser'sche Färbung negativ aus, in einem anderen Falle (Nr. 13) aber positiv, während bei einer von demselben Falle stammenden 31 Stunden alten Rinderblutserumcultur nur wenige blaue Punkte vorhanden waren.

Die 24 Stunden alte Bouilloncultur der Xerosebacillen wurde

mehrfach Meerschweinchen subcutan injicirt, ohne dass auch nur ein einziges der Thiere krank wurde oder starb. Derartige Versuche wurden in sechs Fällen an sieben Thieren angestellt.

Aus unseren Untersuchungen ergiebt sich also, dass in allen Fällen die Neisser'sche Färbung noch nach 24 Stunden negativ ausfiel, denn das Auftreten nur weniger blauer Punkte ist auch als negativer Befund anzusehen, und dass keine der daraufhin untersuchten Culturen für Meerschweinchen pathogen war. Dieses Ergebniss soll besonders deshalb hervorgehoben werden, weil neuerdings Schanz (Münchener medicinische Wochenschrift 1898, Nr. 11) den Werth der Neisser'schen Färbung angezweifelt hat.

Die Frage, in wie weit die Xerosebacillen und die Hoffmann-Loeffler'schen Pseudodiphtheriebacillen verschieden sind, ist von Axenfeld (Berliner klin. Wochenschrift 1898, Nr. 9) angeregt worden. Axenfeld hält beide Bacillen für zwei Spielarten einer Familie, während Schanz (Berliner klin. Wochenschr. 1898, Nr. 16) die Bezeichnung Pseudodiphtheriebacillen für einen Sammelnamen ansieht, unter dem wahrscheinlich verschiedene Arten zusammengefasst werden.

Dass der Xerosebacillus irgend welche pathogene Eigenschaften hat, wie man anfangs glaubte, wird wohl gegenwärtig von keiner Seite mehr angenommen. (Cf. Zusammenstellung der Literatur bei Pes, 87.) Der Bacillus fand sich bei mehr als $^2/_3$ aller Fälle, unter 98 Fällen wurde er nur 29 Mal vermisst. Er war oft sehr zahlreich vorhanden, nicht selten fast in Reincultur. Diese Thatsache zeigt, wie vorsichtig man in der Verwerthung eines bakteriologischen Befundes sein muss. Denn bei dem gar so häufigen Auftreten des Xerosebacillus lag es natürlich sehr nahe, demselben irgend eine ätiologische Bedeutung beizumessen. Der Bacillus septatus von Gelpke (88) ist wahrscheinlich mit dem Xerosebacillus identisch, wie wir mit Axenfeld annehmen müssen.

Bezüglich des Wachsthums des Xerosebacillus sei noch erwähnt, dass derselbe auf Blutserum sehr gut, auf Agar dagegen nur schlecht, manchmal gar nicht wächst.

So wurde z. B. in Fall 50 auf Blutserum 0 und Glycerinagar I geimpft. Auf dem ersteren Nährboden wuchsen zehn Colonien Xerosebacillen und sieben Colonien weisser Staphylocokken, auf Agar dagegen nur wenige Colonien der Cokken, aber keine Xerosebacillen. In Fall 55 wurde ebenfalls auf die genannten beiden Nährböden geimpft, auf Blutserum wuchsen einige Colonien von Xerosebacillen, während das Röhrchen mit Agar vollständig steril blieb.

Gelbe Xerosebacillen.

In Fall 92, einem nicht gerade schweren Bindehautkatarrh, fanden sich auf der Rinderblutserumcultur neben zahlreichen Colonien des Xerosebacillus auch fünf gelbe Colonien. Die Colonien erschienen nach einem Tage grauweiss mit einem Stich ins Gelbe und nahmen erst am folgenden Tage eine ausgesprochene gelbe Farbe an, sie wuchsen üppiger als der gewöhnliche Xerosebacillus, und glichen anfangs makroskopisch betrachtet den Colonien des Staphylococcus pyogenes aureus ausserordentlich, erst nach etwa zehntägigem Aufenthalt im Brutofen erschienen sie etwas trockener und ähnelten so mehr denen des Xerosebacillus. Mikroskopisch gleichen die Bacillen durchaus dem Xerosebacillus, sie haben zum Theil Keulenform und zeigen bei Färbung mit Löffler'schem Methylenblau eine deutliche Segmentirung. Die Bacillen sind unbeweglich und färben sich nach Gram. Auf Agar wuchsen sie nur sehr spärlich als kleine gebliche Colonien. Der Gelatinestich zeigt sich nach zwei Tagen leicht grau getrübt, auf der Oberfläche der Gelatine findet sich eine zarte gelbliche Auflagerung. Nach 18 Tagen war die Gelatine nicht verflüssigt. Da die Bacillen mit den gewöhnlichen Xerosebacillen eine grosse Aehnlichkeit besitzen, so habe ich sie als gelbe Xerosebacillen bezeichnet. Ich erinnere mich, bei Herrn Professor Axenfeld eine eben solche Cultur gesehen zu haben. Eine pathogene Bedeutung haben die Bacillen wohl kaum.

Verschiedene Bacillen.

Gelegentlich wurden einige wenige Culturen von Bacillen gefunden, deren Isolirung nicht gelang, oder welche als offenbar einen Nebenbefund bildend nicht genauer bestimmt wurden, so in Fall 24 und 26. Ein Bacillus, welcher mit keiner der beschriebenen Arten übereinstimmte, fand sich in Fall 27. Es handelte sich um gerade Stäbchen, etwa 0,8 μ breit und 3,5—7,0 μ lang. Die Bacillen sind unbeweglich, Gram'sche Färbung negativ. Auf Rinderblutserum, Glycerinagar, Traubenzuckeragar wachsen die Bacillen als zarter weisslicher Belag, auf Gelatine gedeihen sie nur sehr spärlich, auf Kartoffeln gar nicht. In die Kaninchenhornhaut eingeimpft erwiesen sie sich als nicht pathogen. Die Bacillen wurden in grosser Menge gefunden, haben aber wahrscheinlich keine ätiologische Bedeutung.

Bacillus proteus vulgaris.

Der Kartoffelbacillus wuchs öfter auf den angelegten Culturen, es wurde jedoch stets Bedenken getragen, ihn als mit Sicherheit aus

dem Bindehautsack stammend anzusehen. Vielmehr lag die Annahme einer zufälligen Verunreinigung erheblich näher. Wenn auch alle Nährböden mit Ausnahme der Gelatine durch 24stündiges Einstellen in den Brutofen auf ihre Sterilität geprüft wurden, so hielt doch diese Keimfreiheit bei dem oft wochenlangen Aufbewahren der Röhrchen nicht immer vor. Es fanden sich nämlich unter den Nährböden, welche die obige Probe vollkommen bestanden hatten, nachdem diese tage- oder wochenlang bei Zimmertemperatur im Schrank aufbewahrt worden waren, gelegentlich einige mit Colonien verschiedener Mikroorganismen bedeckt. Es wäre möglich, dass es sich um langsam wachsende Pilze handelt, welche sich nicht innerhalb 24 Stunden bei Brutofenwärme, wohl aber nach Tagen bei gewöhnlicher Zimmertemperatur entwickeln. Wahrscheinlicher erscheint es indessen, dass die Mikroorganismen allmählich den die Gläschen verschliessenden Wattepfropfen durchwachsen hatten und so auf den Nährboden gelangt waren. Besonders empfindliche Nährböden wurden daher theilweise in der Weise gegen Infection geschützt, dass der sie verschliessende Wattebausch abgebrannt und dann eine Gummikappe über die Röhrchen gezogen wurde.

Zu gewissen Zeiten bildete der Kartoffelbacillus eine wahre Landplage. Culturen, welche sich bei der mikroskopischen Untersuchung als durchaus nur eine Art von Bakterien enthaltend erwiesen, wurden nach ein- oder mehrtägigem Stehen plötzlich vom Kartoffelbacillus überwuchert. Bei dieser allgemeinen Verbreitung des Proteus liess sich nicht mit Sicherheit behaupten, dass derselbe, wenn er auch auf den Culturen öfter gefunden wurde, aus dem Bindehautsacke stamme. Schon beim Impfen auf die Röhrchen ist, wenn man dieselben auch schräg hält, die Möglichkeit nicht vollkommen ausgeschlossen, dass Keime aus der Luft auf den Nährboden fallen. Unwahrscheinlich ist es durchaus nicht, dass Proteus im Bindehautsack vorkommt. Bach (24) hat ihn öfter beobachtet, immerhin aber möchte ich die angeführten Bedenken, welche in ähnlicher Weise auch Fick äussert, nicht unterdrücken. Es ist daher das Auftreten dieses Bacillus auf den Culturen in den Krankengeschichten als ein möglicherweise auf Verunreinigung beruhendes Ergebniss meist nicht weiter erwähnt worden.

Uebersicht über den bakteriologischen Befund.

Fassen wir die gefundenen Bakterien noch einmal unter dem Gesichtspunkte der Aetiologie zusammen, so fanden sich unter 100 Fällen als wahrscheinliche Erreger der Bindehauterkrankung:

Gonocokken	41	Mal,
Pneumocokken . . .	5	„
Streptocokken . . .	2	„
Gelbe Staphylocokken	4	„
Micrococcus luteus .	1	„
Bacterium coli . . .	7	„

In den 40 übrigbleibenden Fällen ist es zweifelhaft, ob die gefundenen Mikroorganismen als die Ursache der Conjunctivitis zu betrachten sind. In etwa $^1/_3$ aller Fälle fanden sich wohl Bakterien, aber diese waren entweder nicht pathogen oder traten in so geringer Menge auf, dass sie als ätiologisches Moment nicht in Betracht kommen.

Unter den angeführten Bacillen fehlen einige, welche ebenfalls als Erreger einer Bindehautentzündung bekannt sind, so die Koch-Week'schen, die Diphtheritis- und die Diplobacillen. Diese Mikroorganismen wurden bei den untersuchten Fällen von Augenentzündung der Neugeborenen nicht gefunden.

Ist das Auftreten bestimmter Bacillen an gewisse Jahreszeiten gebunden?

Manche Infectionskrankheiten sind an bestimmte Jahreszeiten gebunden. Es lag daher die Vermuthung nahe, dass einzelne Mikroorganismen mit Vorliebe zu gewissen Jahreszeiten auftreten könnten. Bevor wir auf diese Frage genauer eingehen, sollen noch einige Bemerkungen über die Art des untersuchten Materials vorausgeschickt werden.

Die Untersuchungen wurden im Mai 1897 begonnen und im Januar 1900 beendet. Sie umfassen alle Fälle von Augenentzündung der Neugeborenen, welche in der Königlichen Universitäts-Augenklinik zu Breslau während dieser Zeit in Behandlung kamen, mit Ausschluss einiger schon im Ablaufen begriffener Fälle, bei welchen der bakteriologische Befund möglicherweise nicht mehr typisch war. Auch wurden einige während der Oster- und Pfingstfeiertage, sowie während des Monats August, der Zeit meiner Sommerreise, in Behandlung tretende Fälle nicht untersucht. Am 1. April 1899 fand die Verlegung der Klinik von dem im Westen der inneren Stadt gelegenen Burgfelde nach der etwa 3 km entfernten Maxstrasse an der östlichen Peripherie des städtischen Weichbildes statt. Es ist hierdurch naturgemäss ein gewisser Wechsel in der Art des Krankenmaterials eingetreten.

Aus den eben angegebenen Gründen soll aus dem vorliegenden

Material ein Schluss auf die Häufigkeit der Augenentzündung der Neugeborenen in den einzelnen Monaten nicht gezogen werden, sondern nur das procentuelle Verhältniss des Auftretens einzelner Mikroorganismen betrachtet werden. Als solche sind die Gonocokken und die gelben Staphylocokken ausgewählt worden, da die übrigen pathogenen Bakterien in zu wenig Fällen vertreten sind, und die weissen Staphylocokken sowie die Xerosebacillen eine ätiologische Bedeutung nicht besitzen. Für die Einreihung in die fragliche Rubrik der Tabelle VI war der Tag des Eintritts in die Behandlung, nicht des Beginnes der Erkrankung, massgebend. Fanden sich Gonocokken und gelbe Staphylocokken gleichzeitig bei demselben Falle, so wurde dieser bei jeder der beiden Cokkenarten in Rechnung gesetzt.

Tabelle VI.

Vertheilung der Mikroorganismen auf die verschiedenen Jahreszeiten.

Monat	Zahl der Krankheitsfälle insgesammt	Darunter Gonocokken		Gelbe Staphylocokken	
		Fälle	%	Fälle	%
Januar bis März	20	5	25	9	45
April bis Juni	24	10	42	8	33
Juli bis September	22	8	36	5	23
October bis December	34	18	53	8	24

Die Häufigkeit der Gonocokken stellt sich nach Tabelle VI folgendermassen. Von den in Behandlung tretenden Fällen zeigten im ersten Quartal 25% Gonocokken, der Procentsatz steigt dann auf 42%, fällt wieder etwas auf 36% und erhebt sich im letzten Quartal des Jahres auf 52%. Es nimmt also der Procentsatz der Gonocokkenblennorrhoen gegenüber den gonocokkenfreien Fällen vom ersten bis zum letzten Quartal des Jahres zu, auch die absolute Zahl der Gonoblennorrhoen zeigt dasselbe Verhältniss.

Die Jahrescurve der gelben Staphylocokken zeigt das umgekehrte Verhalten. Im ersten Quartal zeigen 45% aller Fälle diese Cokken, im folgenden nur noch 33%, und in den beiden folgenden 23 und 24%.

Die Temperaturverhältnisse können diese Verschiedenheit nicht erklären, denn das erste und letzte Quartal des Jahres gehören zur kalten, das zweite und das dritte zur warmen Jahreszeit, und doch weisen gerade die letzten Quartale die grössten Verschiedenheiten auf. Vielleicht ist die Zahl der Gonorrhoen zu gewissen Jahreszeiten häufiger als zu anderen, und bedingt so die gleiche Verschiedenheit bei den Erkrankungen der Bindehaut.

IV. Das klinische Bild der Augenentzündung der Neugeborenen.

Lässt sich aus dem klinischen Bilde ein Schluss auf den Erreger ziehen?

Auf obige Frage giebt Tabelle VII Antwort. Es sind in dieser Tabelle die Fälle nach der Form der Bindehauterkrankung und dem dabei gefundenen Erreger geordnet. Waren beide Augen erkrankt, so wurde stets das schwerer erkrankte berücksichtigt. Bei den leichteren und schwereren Katarrhen fanden sich in etwa $^2/_3$ der Fälle keine pathogenen Mikroorganismen. Unter den 16 leichteren Katarrhen wurden als muthmassliche Erreger angetroffen je ein Mal Gonocokken und Streptocokken, je zwei Mal gelbe Staphylocokken und Bacterium coli. Die 26 schwereren Katarrhe wiesen ein Mal Gonocokken, je zwei Mal gelbe Staphylocokken und Bacterium coli und fünf Mal Pneumocokken auf. Die 22 leichteren Blennorrhoen liessen in noch nicht der Hälfte der Fälle, zehn Mal, pathogene Pilze vermissen, ein Mal fanden sich Streptocokken, zwei Mal Bacterium coli und neun Mal Gonocokken. Von den neun mittelschweren Blennorrhoen fehlte nur in $^1/_9$ der Fälle ein typischer bakteriologischer Befund, ein Mal fand sich Bacterium coli und fünf Mal Gonocokken. Unter den 26 schweren Blennorrhoen endlich waren 25 Mal Gonocokken und ein Mal ein dem Micrococcus luteus nahestehender Coccus vertreten, dessen Pathogenität allerdings nicht über jeden Zweifel erhaben ist.

Tabelle VII.

100 Fälle von Augenentzündung der Neugeborenen nach dem klinischen Bilde und dem Erreger desselben geordnet.

Form der Bindehaut-entzündung	Gono-cokken	Pneumo-cokken	Strepto-cokken	Gelbe Staphylo-cokken	Bacterium coli	Andere patho-gene Mikro-organis-men	Ohne typische patho-gene Mikro-organis-men	Summa
Katarrh I	1	—	1	2	2	—	10	16
Katarrh II	1	5	—	2	2	—	16	26
Blenn. I	9	—	1	—	2	—	10	22
Blenn. I—II	5	—	—	—	1	—	3	9
Blenn. II	25	—	—	—	—	1	—	26
And. Formen	—	—	—	—	—	—	1	1
								100

Es zeigt sich demnach von den leichteren Fällen zu den schwereren hin fortschreitend eine Abnahme der Erkrankungen ohne nachweisbare bestimmte Erreger. Während unter den Katarrhen $^2/_3$ hinsichtlich der sie erzeugenden Pilze einen negativen Befund geben, sinkt

die Zahl dieser Fälle unter den leichteren Blennorrhoen auf weniger als $^1/_2$, unter den mittelschweren auf $^1/_3$, und unter den schweren auf ein Minimum.

Die schweren Blennorrhoen werden vornehmlich durch Gonocokken bedingt, aber es giebt doch auch vollkommen typische, schwere Blennorrhoen, in denen Gonocokken trotz sorgfältigster Untersuchung vermisst werden (Fall 39), immerhin bieten die Gonocokkenblennorrhoen gewisse Besonderheiten dar, durch welche sie sich von den gonocokkenfreien Fällen, allerdings nicht bei der ersten Untersuchung, wohl aber bei längerer Beobachtung auch hinsichtlich des klinischen Bildes unterscheiden. Die Fälle ohne Gonocokken werden nämlich, soweit unsere Beobachtungen reichen, niemals durch das Auftreten von Hornhautgeschwüren complicirt und zeigen auch sonst meist einen viel schnelleren und milderen Verlauf. So trat bei dem einzigen Falle von schwerer Blennorrhoe ohne Gonocokken schon nach einer Behandlung von wenigen Tagen eine auffallende Besserung ein. Am lehrreichsten in dieser Beziehung ist Fall 41. Beide Augen boten zur Zeit der Untersuchung das Bild einer leichten Blennorrhoe dar. Das linke Auge war neun Tage später als das rechte erkrankt, Gonocokken fanden sich jedoch nur im Eiter des rechten Auges. In dem des linken wurden sie, trotzdem an mehreren aufeinanderfolgenden Tagen daraufhin untersucht wurde, niemals gefunden. Die Erkrankung zeigte auf beiden Augen einen wesentlich verschiedenen Verlauf. Auf dem linken gonocokkenfreien Auge war bereits nach zwei Wochen Heilung eingetreten, auf dem rechten gonocokkenhaltigen bestand nach vierwöchentlicher Erkrankung immer noch eine leichte eitrige Absonderung.

Auch andere Fälle von leichter oder mittelschwerer Blennorrhoe ohne Gonocokkenbefund zeigten nach eingeleiteter Behandlung oft innerhalb weniger Tage eine wesentliche Verminderung oder ein völliges Verschwinden der Eiterabsonderung, während bei den Gonoblennorrhoen, wie ein Blick auf Tabelle IV Seite 29 lehrt, die Eiterung selten vor zwei Wochen, oft erst nach drei bis vier und mehr Wochen aufhörte. Es finden sich nur einzelne Fälle von Bindehauterkrankung ohne Gonocokken mit ziemlich langer Krankheitsdauer notirt, z. B. Fall 51, der erst nach acht Wochen völlig geheilt war. In diesem Falle war indessen die anfangs sehr reichliche Eiterabsonderung auf dem linken Auge schon nach sieben Tagen völlig verschwunden. Die zurückbleibende Röthung und Schwellung der Bindehaut bestand noch mehrere Wochen lang, die eitrige Secretion aber kehrte nicht mehr

wieder. Aach in Fall 28, einer leichten doppelseitigen Blennorrhoe ohne Gonocokken, verhält es sich ganz ähnlich. Die Eiterabsonderung war schon nach wenigen Tagen verschwunden, die Schwellung und Röthung der Bindehaut, also das katarrhalische Nachstadium, hielt noch mehrere Wochen lang an.

Wenn demnach die einmalige rein klinische Untersuchung einen Unterschied zwischen gewöhnlichen und Gonoblennorrhoen zwar meist, aber doch nicht immer mit Sicherheit feststellen kann, so tritt ein solcher jedenfalls im weiteren Verlauf hervor. Die Gonoblennorrhoen verlaufen schwerer und dauern länger an.

Prophylaxe.

Unsere Beobachtungsreihe bestätigt die bekannte Thatsache, dass das Credé'sche Verfahren den Eintritt einer Augenerkrankung nicht mit Sicherheit zu verhindern vermag. Bei einem Theil der Kinder war durch die Hebamme, in einzelnen Fällen auch durch den Arzt sofort nach der Geburt Höllensteinlösung in die Augen geträufelt worden, und trotzdem trat eine Bindehauterkrankung auf. Wir möchten hier noch ganz besonders auf die Arbeit von Cramer (119) hinweisen, welcher fand, dass das Credé'sche Verfahren oft eine ausserordentlich heftige Reaction von Seiten der Conjunctiva hervorruft, und dass zu dieser Conjunctivitis nachträglich eine Secundärinfection hinzutreten kann. Es ist nicht unwahrscheinlich, dass der eine oder andere unserer leichteren Krankheitsfälle als Argentumkatarrh zu betrachten ist.

Im Anschluss an die prophylaktischen Massnahmen wollen wir noch erwähnen, dass verschiedene Mütter angaben, mehrere ihrer Kinder hätten an Augenentzündung der Neugeborenen gelitten. Es sind dies aber durchaus nicht immer zwei nach einander geborene Kinder. In Fall 60 und 74 waren allerdings das dritte und vierte Kind erkrankt, in Fall 71 dagegen das erste und sechste, in Fall 79 das zweite und fünfte, und in Fall 98 das zweite und vierte Kind.

Behandlung.

Auf die Behandlung soll hier nicht näher eingegangen werden. Es genüge der Hinweis, dass die Gonoblennorrhoen unbedingt die Anwendung von Höllenstein oder einem anderen Silberpräparat erfordern, während man in den gonocokkenfreien Fällen mit der Anwendung milderer Mittel, z. B. einer $^1/_2$ % Lösung von schwefelsaurem Zink vollkommen auskommt. Nebenbei wurden gewöhnlich Umschläge mit 3% Borsäurelösung verordnet.

Da neuerdings die verschiedensten Ersatzmittel für den Höllenstein auftauchen, so dürfte eine kleine Untersuchungsreihe, ein Vergleich über die Wirkung von Höllenstein und Protargol, von Interesse sein.

Um einen Vergleich der Wirkung dieser beiden Mittel zu haben, wurden eine Anzahl Kinder mit Gonocokkenblennorrhoe, bei denen beide Augen gleich schwer erkrankt waren, auf dem einen Auge mit einer 5 % Protargollösung behandelt, welche einmal täglich eingegossen wurde, während das andere Auge ebenfalls einmal täglich mit einer 2 % Höllensteinlösung gepinselt und sofort mit Kochsalzlösung und Wasser nachgespült wurde. Um die Zahl der Gonocokken auf beiden Augen zu vergleichen, fand folgendes Verfahren Anwendung. Es wurde von dem Bindehauteiter jedes Auges ein Deckglaspräparat angelegt und nach Färbung mit Loeffler'schem Methylenblau mit Oelimmersion untersucht. Die Eiterzellen, welche Gonocokken enthielten, wurden in verschiedenen Gesichtsfeldern gezählt und das Mittel aus 5—10 Gesichtsfeldern gezogen. Die Methode ist natürlich nicht vollkommen genau, sie dürfte aber immerhin, wenn wir nur grössere Unterschiede betrachten, einen guten Ueberblick geben, in welcher Weise die beiden Mittel zur Abtödtung der Gonocokken beitragen.

In Fall 63, einer frischen Gonocokkenblennorrhoe, bei welcher die Anlegung von Culturen auf Blutserum noch einige Colonien von Bacterium coli ergeben hatte, wurde das rechte Auge mit Protargol, das linke mit Höllensteinpinselungen behandelt. Ausserdem wurden Borsäureumschläge verordnet. Es fanden sich in jedem Gesichtsfelde durchschnittlich gonocokkenhaltige Zellen:

		Protargol 5 %	Höllenstein 2 %
am	10. XI. 1898	R. Auge 2,5 Zellen	L. Auge 1,0 Zellen
„	14. XI. „	„ „ 1,6 „	„ „ 2,0 „
„	19. XI. „	„ „ 1,6 „	„ „ 1,4 „
„	25. XI. „	„ „ 1,2 „	„ „ 2,4 „
„	20. XII.	R. Gonocokken nicht mehr vorhanden.	L. Es sind noch einige Gonocokken vorhanden.
„	22. XII.	Gonocokken nicht mehr zu finden auf beiden Augen.	

Hier waren also auf dem mit Höllenstein behandelten Auge durchschnittlich mehr gonocokkenhaltige Zellen zu finden, und die Gonocokken verschwanden einige Tage später, als auf dem anderen Auge.

Fall 66. Frische Gonocokkenblennorrhoe, beide Augen sind annähernd gleich stark erkrankt.

Die Behandlung war dieselbe, wie bei dem ersterwähnten Falle. Es fanden sich, in der angegebenen Weise untersucht, in jedem Gesichtsfelde Zellen mit Gonocokken:

		Protargol 5 %		Höllenstein 2 %	
am	7. XII. 1898	R. Auge	1,0 Zellen	L. Auge	1,2 Zellen
„	16. XII. „	„ „	1,4 „	„ „	1,4 „
„	21. XII. „	„ „	1,4 „	„ „	0,2 „
„	28. XII. „	„ „	0,4 „	„ „	0,25 „
„	3. I. 1899	Gonocokken fehlen.			

In diesem Falle waren im Eiter des mit Höllenstein behandelten Auges durchschnittlich weniger Gonocokken vorhanden, als in dem des anderen. Die Gonocokken verschwanden gleichzeitig auf beiden Augen.

Fall 68. Gonocokkenblennorrhoe, beide Augen ziemlich gleich stark erkrankt, oberflächliches Hornhautgeschwür links, das nach vier Wochen heilte, ohne eine nennenswerthe Trübung zurückzulassen. Es fanden sich in jedem Gesichtsfeld Gonocokken:

		Protargol 5 %		Höllenstein 2 %	
am	17. XII. 1898	R. Auge	2,4 Zellen	L. Auge	1,2 Zellen
„	3. I. 1899	„ „	2,2 „	„ „	2,2 „
„	19. I. „	Gonocokken fehlen.			

In diesem Falle ist also zwischen beiden Augen kein wesentlicher Unterschied vorhanden.

Die Zahl der angestellten Untersuchungen ist zu klein und die Unterschiede sind zu wenig hervortretend, um sichere Schlüsse zu gestatten. Jedenfalls aber zeigen sie, dass bei gleichhäufiger Anwendung das Protargol dem Höllenstein nicht überlegen ist.

Zum Schluss sei es mir gestattet, die wichtigsten Ergebnisse meiner Untersuchungen in folgenden Sätzen zusammenzufassen.

1. Die Augenentzündung der Neugeborenen, und zwar sowohl einfache Bindehautkatarrhe als ausgesprochene Blennorrhoen können durch verschiedene Mikroorganismen erzeugt werden.

2. Als derartige Erreger sind anzusehen: Gonocokken, Pneumocokken, Streptococcus pyogenes, Bacterium coli, vielleicht auch gelbe Staphylocokken.

3. Wenn auch die schweren Fälle von Blennorrhoe vorwiegend durch Gonocokken veranlasst werden, so giebt es doch einerseits auch derartige Fälle, in denen Gonocokken nicht nachzuweisen sind, und andererseits kann die Gonocokkenconjunctivitis ausnahmsweise unter

dem Bilde eines einfachen Bindehautkatarrhs ohne jeden blennorrhoischen Charakter verlaufen.

4. Die Blennorrhoen mit Gonocokken haben einen schwereren Verlauf und eine längere Dauer, als die Fälle ohne diesen Pilz.

5. Hornhautgeschwüre traten in unserer Beobachtungsreihe nur bei Gonocokkenconjunctivitis auf, und zwar gelegentlich auch bei den leichteren, nicht blennorrhoischen Formen.

6. Der Nachweis der Gonocokken gelingt am sichersten im Deckglaspräparat. Die Gonocokken sind die einzigen sich nach Gram entfärbenden Cokken, welche sich in den untersuchten Fällen im Bindehautsacke fanden.

7. Die Züchtung der Gonocokken ist zum Nachweis derselben nicht erforderlich, die Ergebnisse der Züchtung sind unsicherer, als die der Deckglasuntersuchung.

8. Fehlen die Gonocokken bei einer auch nur einmaligen, sorgfälltigen Untersuchung in dem vor Beginn jeder Behandlung oder längere Zeit nach der Anwendung eines Antisepticums entnommenen Eiter, so ist die Prognose absolut gut zu stellen.

9. Nach dem Aufhören der Eiterabsonderung können sich noch tage- und wochenlang Gonocokken im Bindehautsack finden. Die Anwendung von Silberpräparaten muss daher auch noch nach Sistiren der Eiterung eine Zeit lang fortgesetzt werden.

10. Es gelingt weder durch Einbringen von Gonocokkenreinculturen noch von Blennorrhoeeiter in den Bindehautsack des Kaninchens, bei diesen Thieren eine Blennorrhoe zu erzeugen.

11. In einer grösseren Zahl von Fällen, namentlich von leichterer Bindehautentzündung der Neugeborenen, finden sich keine als Erreger der Conjunctivitis anzusehenden Mikroorganismen, trotz Anwendung der verschiedensten Untersuchungsmethoden und Nährböden.

12. Die Neisser'sche Färbung zur Unterscheidung der Xerose- von den Diphtheriebacillen tällt bei den ersteren bei Züchtung auf Blutserum fast stets auch nach 24 Stunden, öfter noch nach mehreren Tagen negativ aus. Es ist also in der Regel nicht erforderlich, die Culturen vor 24 Stunden zu untersuchen.

Literaturverzeichniss.

1. Gonocokken.

1881. 1) Haab, Der Mikroorganismus der Blennorrhoea neonatorum. Festschrift zu Ehren Prof. Horner's.
2) Credé, Die Verhütung der Augenentzündung der Neugeborenen. Arch. f. Gynäkologie. Bd. XVII. Abth. 1. S. 50 u. Bd. XXI. (1883.) S. 179.

1882. 3) Krause, Die Mikrocokken der Blennorrhoea neonatorum. Centralbl. f. prakt Augenheilk. S. 134–38.
1883. 4) Leber, Ueber die Xerosis der Bindehaut etc. v. Graefe's Arch. f. Ophthalm. XXIX. 3. S. 260.
5) Zweifel, Zur Aetiologie der Ophthalmoblennorrhoea neonatorum. Arch. f. Gynäkol. XXII. 2.
1884. 6) Zweifel, Kurzer Nachtrag zur Aetiologie der Ophthalmoblennorrhoea neonatorum. Arch. f. Gynäkol. XXIII. S. 325.
7) Kroner, Ueber Augenentzündungen Neugeborener. Breslauer ärztl. Zeitschr. Nr. 20 u. 21. (57. Versammlg. deutscher Naturf. u. Aerzte.)
8) Leopold und Wessel, Beiträge zur Aetiologie und Prophylaxe der Ophthalmoblennorrhoea neonatorum. Arch. f. Gynäkol. XXIV. S. 89—99.
9) Widmark, Bakteriologiska studier öfver den purulenta conjunctiviten. Svens. Läk. Lällsk. u. Handl. Stockholm. p. 159 und Hygiea. XLVI. p. 404 (citirt nach Michel's Jahresbericht. S. 407).
10) Sondén, Epidemi voor Ophthalmoblennorrhoea neonatorum. Hygiea. XLVI. 3. Svenska läkaresällks. förk. p. 38 (citirt nach Michel's Jahresbericht. S. 406).
1885. 11) Haab, Ueber Aetiologie und Prophylaxe der Ophthalmoblennorrhoe Neugeborener. Correspondenzbl. f. Schweizer Aerzte. XV. S. 7, 28.
12) Fraenkel, E., Bericht über eine bei Kindern beobachtete Epidemie infectiöser Kolpitis. Virchow's Arch. f. pathol. Anat. IC. S. 251 u. Deutsche med. Wochenschr. Nr. 2.
13) Neisser, Ueber die Ansteckungsfähigkeit der chronischen Gonorrhoe. Vortrag gehalten in d. 58. Vers. deutscher Naturf. u. Aerzte in Strassburg.
14) Widmark, Ytterligare några iakttagelser om gonokockens förekomst vid purulent, konjunctivit samt vid purulent vulvovaginit hos minderåriga. Svenska läkaresällsk förh. Hygiea. p. 581. (Michel's Jahresbericht. S. 327.)
1887. 15) Bumm, Der Mikroorganismus der gonorrhoischen Schleimhauterkrankungen. Gonococcus Neisser. Wiesbaden. 2. Aufl.
1888. 16) Ahlfeld, Die Verhütung der infectiösen Augenerkrankungen in der ersten Lebenswoche. Ztschr. f. Geburtsh. u. Gynäkol. Bd. XIV. S. 435—442.
17) Dinkler, Zwei Fälle von Ulcus perforans corneae nach Conjunctivaltripper. (Trippercokken im Gewebe.) v. Graefe's Arch. f. Ophthalm. XXXIV. 3. S. 21—62.
18) Widmark, Note sur la fréquence de l'ophthalmie des nouveau-nés en Suède. Revue générale d'ophthalmologie.
1889. 19) Steinschneider, Ueber seine in Verbindung mit Dr. Galewsky vorgenommenen Untersuchungen über Gonocokken und Diplocokken in der Harnröhre. Verhandl. d. deutschen dermat. Gesellsch 1. Congr. S. 159—170.
1890. 20) Schmidt-Rimpler, Bemerkungen zur Aetiologie und Therapie der Blennorrhoea neonatorum. Deutsche med. Wochenschr. S. 682—684.
1892. 21) Steinbüchel, R. v., Zur Frage des Einflusses der Gonorrhoe auf das Wochenbett und auf die Augenerkrankungen bei Neugeborenen. Wien. klin. Wochenschr. S. 305–307.
1893. 22) Franke, E., Zur Desinfection des Bindehautsackes. Bericht üb. die 23. Vers. d. ophthalm. Gesellsch. zu Heidelberg. S. 108.
23) Franke, E., Untersuchungen über die Desinfection des Bindehautsackes, nebst Bemerkungen zur Bakteriologie desselben. v. Graefe's Arch. f. Ophthalm. XXXIV. 3. S. 1—37.
1894. 24) Bach, Ueber den Keimgehalt des Bindehautsackes, dessen natürliche und künstliche Beeinflussung, sowie über den antiseptischen Werth der Augensalben. v. Graefe's Arch. f. Ophthalm. XL. 3. S. 130—220.
1895. 25) Marthen, Experimentelle Untersuchungen über Antisepsis bei Augenoperationen und die Bakteriologie des Conjunctivalsackes. Beiträge z. Augenheilk., herausgeg. v. Deutschmann. Bd. II. S. 105—207.
26) Valude, E., Les ophthalmies du nouveau-né. Paris, Rueff et Co. Ref. Annal. d'Oculist. T. CXIII. p. 296.

1896. 27) Heller, Infection der Bindehaut von Kaninchen mit Gonocokken. Münch. med. Wochenschr. S. 664 u. Berl. klin. Wochenschr. S. 677—79.
28) Heller, Ueber experimentelle Blennorrhoe im Auge neugeborener Kaninchen, sowie Erfahrungen über die Cultur des Gonococcus. Charité-Annalen. XXI. S. 850.
29) Kalt, Ulcérations cornéennes dans l'ophthalmie purulente; mode de propagation des microbes. Annales d'oculistique. CXV. S. 61.
30) Knies, Die gonorrhoischen Bindehauterkrankungen und deren Behandlung. Sammlg. zwangl. Abhandlgn. aus d. Gebiete d. Augenheilk. Herausgeg. v. Vossius. Bd. I. Heft 5.
31) Koblanck, Ueber die sog. Spätinfection der Ophthalmoblennorrhoea neonatorum. Arbeiten aus d. Gebiete d. Geburtsh. u. Gynäkol. Festschr., C. Ruge gewidmet. Berlin. S. 136—142.
1897. 32) Coppez, Des conjonctivites pseudomembraneuses. Paris et Bruxelles.
1899. 33) Krukenberg, Ueber einen neuen, nach Gram sich entfärbenden semmelförmigen intracellularen Pseudogonococcus auf der menschl. Conjunctiva. Klin. Monatsbl. f. Augenheilk. S. 271—289.
1900. 34) Krukenberg, Ist der von mir beschriebene Diplococcus mit dem Gonococcus identisch? Ebenda. 1900. S. 259.
35) Morax, Antwort auf den offenen Brief des Herrn Krukenberg. Ebenda. 1900. S. 439.

2. Pneumocokken.

1893. 36) Gasparrini, E., Il diplococco di Fraenkel in patologia oculare. Annali di Ottalm. XXII. p. 131. Nota preventiva. p. 332.
1894. 37) Gasparrini, E., Della congiuntivite pneumococcica. Annali di Ottalm. XXIII. p. 475.
38) Parinaud, Conjonctivite lacrymale à pneumocoques des nouveau-nés. Annales d'oculist. T. CXII. p. 369—373.
39) Morax, Recherches bactériologiques sur l'étiologie des conjonctivites aigues. Paris, Bibliothèque générale de médecine.
1895. 40) Bach, L., Experimentelle Untersuchungen über die Bedeutung des Pneumoniecoccus in d. Pathologie des Auges. Arch. f. Augenheilk. XXXI. S. 198.
1896. 41) Gifford, H., The pneumococcus of Fraenkel as a frequent cause of acute catarrhal conjunctivites. Arch. of Ophthalm. XXV. Nr. 3.
42) Axenfeld, Ueber eine durch Pneumocokken hervorgerufene Schulepidemie von Conjunctivitis. (Verhandl. d. Aerztevereins in Marburg.) Berlin. kl. Wochenschr. Nr. 6.
43) Axenfeld, Ueber mildere und gutartige metastatische Augenentzündung, sowie über doppelseitige Thrombose bei allgemeiner Sepsis. Bericht üb. d. 25. Versammlg. d. ophthalm. Gesellsch. Heidelberg. S. 284. Anm. 1. Absatz 2 (am Schluss).
44) Axenfeld, Beiträge zur Aetiologie der Bindehautentzündungen. Heidelberger ophthalm. Gesellsch. S. 140—155.
45) Gasparrini, Classificazione delle conjunctiviti secondo i dati batteriologici. Morgagni, Maggio. ref. Arch. di Ottalm. III. p. 385.
46) Uhthoff und Axenfeld, Beiträge zur pathologischen Anatomie und Bakteriologie der eitrigen Keratitis des Menschen. v. Graefe's Arch. f. Ophthalm. XLII. 1. S. 1 u. XLIV. S. 172.

3. Staphylocokken.

1886. 47) Gifford, Ueber das Vorkommen von Mikroorganismen bei Conjunctivitis eczematosa und anderen Zuständen der Bindehaut und Cornea. Arch. f. Augenheilk. XVI. S. 197—207.
1887. 48) Burchardt, Ueber den Coccus, welcher die Ursache der Keratitis phlyctaenulosa ist. Centralbl. f. prakt. Augenheilk. S. 40—46.
49) Gallenga, Del nepo fra blefarite cigliare e la cherato congiuntivite eczematosa. Annal. di Ottalm. XVI. p. 118 u. 492.
50) Gallenga, Contribuzione allo studio delle cheratiti superficiali infettive. Giorn. della R. Acad. di Medicina di Torino. Nr. 3—4. Ref. in Arch. f. Augenheilk. XVIII. S. 114.

1888. 51) Widmark, Bakteriologisch-ophthalmiatrische Studien. Nord. ophthalm. Tidskr. I. p. 132—137.
1892. 52) Straub, Ueber die Aetiologie der sog. scrophulösen Entzündungen. Arch. f. Augenheilk. XXV. S. 416—422.
1893. 53) Guibert, Conjunctivite pseudomembraneuse chronique. Examen bactériologique. Arch. d'Ophthalm. XIII. p. 627.
1894. 54) Valude, Conjonctivites à fausses membranes et diphthérie oculaire. Annal d'oculist. CXI. S. 92—112.
55) Burchardt, Otto, Ueber das Ekzem der Bindehaut. (Dermatolog. Zeitschr.) Centralbl. f. prakt. Augenheilk. S. 175.
56) Morax, Recherches bactériologiques sur l'étiologie des conjonctivites aigues et sur l'asepsie dans la chirurgie oculaire. Thèse de Paris.
57) Wilbrand, Saenger und Staelin, Untersuchungen über eine Conjunctivitis-Epidemie. Jahrbücher d. Hamburg. Staatskrankenanstalten. Bd. III. Jahrg. 1891/92.
1895. 58) Bach, L., Experimentelle Untersuchungen über das Staphylocokkengeschwür der Hornhaut und dessen Therapie. v. Graefe's Arch. f. Ophthalm. XLI. 1. S. 56—84.
59) Bach, Bakteriologische Untersuchungen über die Aetiologie der Keratitis et Conjunctivitis eczematosa nebst Bemerkungen zur Eintheilung, Aetiologie und Prognose der Hornhautgeschwüre. v. Graefe's Arch. f. Ophthalm. XLI. 2. S. 159—178.
60) Gasparrini, Bacteriologia delle congiuntivite acute. Congresso XIV. dell' assoc. oftalm. ital. Suppl. al fasc. 4. Annali di Ottalm. XXIV. p. 11.
1897. 61) Axenfeld, Was wissen wir über die Entstehung der phlyktänulären (sog. scrophulösen, ekzematösen) Augenentzündung? Heidelberger ophthalm. Congress. S. 197—224.
62) Coppez, Des conjonctivites pseudomembraneuses. Paris.
63) Bach und Neumann, Die eitrige Keratitis beim Menschen. Arch. f. Augenheilk. XXXIV. S. 267.
1898. 64) Eversbusch in Handbuch der Therapie innerer Krankheiten von Penzoldt und Stintzing. Abth. X. S. 94.
65) Pergens, Protargol bei Augenleiden. Klin. Monatsbl. f. Augenheilk. XXXVI. S. 131.
66) Bach und Neumann, Bakteriologische, klinische und experimentelle Untersuchungen über Kerato-Conjunctivitis eczematosa und Conjunctivitis catarrhalis (simplex). Arch. f. Augenheilk. XXXVII. S. 57—91.

4. Bacterium coli.

1889. 67) Finger, Verhandlungen der deutschen dermatologischen Gesellschaft. I. S. 221—222.
1891. 68) Finger, Die Blennorrhoe der Sexualorgane und ihre Complicationen. Leipzig und Wien.
1892. 69) Mercanti, Contributo all' etiologia della dacriocistite dei neonati. Annali di Ottalm. XXI. p. 133.
1893. 70) Randolph, A case of panophthalmitis caused by the bacillus coli communis. American Journ. med. soc. Philadelph. p. 440.
1894. 71) Janet, Chronische Urethritis hervorgerufen durch toxischen Urin in einem Falle von Bakteriurie. Centralbl. f. d. Krankheiten d. Harn- u. Sexualorgane. V. S. 406—410.
1895. 72) Gasparrini, Ottalmia metastatica tifica bilaterale con osservazioni sperimentali. Congresso XIV dell assoc. oftalm. ital. Supplemento al fasc. 4. Annali di Ottalm. XXIV. p. 343.
73) Mazet, Sur l'empyème du sac lacrymal. Étude bactériologique et clinique. Thèse de Paris.
1896. 74) Tailor, U., Congiuntivite pseudodifteritica. Lavori d. clin. ocul. d. R. univ. di Napoli. IV. p. 273.
75) Josipovice, Ein Fall von Urethritis verursacht durch Infection mit Bacterium coli commune. Centralbl. f. d. Krankheiten d. Harn- u. Sexualorgane. VII. S. 663—666.

1897. 76) Guiard, Des Uréthrites non gonococciques. Annales des maladies des organes génito-urinaires. p. 449—499.
1898. 77) Axenfeld, Ueber nicht gonorrhoische Blennorrhoe der Conjunctiva. Correspondenzbl. des allgem. mecklenburg. Aerztevereins. Nr. 191.
78) Günther, Einführung in das Studium der Bakteriologie. 5. Aufl. Leipzig.
1899. 79) Bietti, Typische Blennorrhoea neonatorum durch Bacterium coli commune. Klin. Monatsbl. f. Augenheilk. S. 311—318.

5. Pneumoniebacillus.

1890. 80) Mandry, G., Zur Kenntniss des Friedländer'schen Bacillus und einer Abart desselben. Fortschritte d. Medic. Nr. 6.
1894. 81) Cuenod, Deux cases de dacryocystite ozéneuse. Examen bacteriolog. Arch. d'Ophthalm. XIV. S. 495—499.
82) Terson et Gabrielidès, A., Recherches sur l'état microbienne de la conjonctive des ozéneux, sans complication apparente des voies lacrymales. Arch. d'Ophtalm. T. XIV. p. 488—494.
1895. 83) Perles, Experimentelles zur Lehre von den Infectionskrankheiten des Auges. Virchow's Arch. f. path. Anatomie. CXL. S. 210.

6. Xerosebacillen.

(Hier sind nur wenige Arbeiten citirt, ausführliches Literaturverzeichniss siehe bei Heinersdorff, Nr. 94.)

1888. 84) Ernst, P., Ueber den Bacillus xerosis und seine Sporenbildung. Zeitschrift f. Hygiene. IV.
85) Ernst, P., Demonstration von Culturen und mikroskopischen Präparaten des sog. Bacillus xerosis. Bericht des VII. internat. Ophthalmologen-Congresses zu Heidelberg. S. 186.
1892. 86) Schanz, Fr., Bakteriologische Befunde bei zwei Fällen von infantiler Xerosis mit Keratomalacie und bei einem Falle von Xerophthalmus. Arch. f. Augenheilk. XXV. S. 110.
1895. 87) Pes, Ueber die Aetiologie und Therapie einiger Formen von Conjunctivitis pseudomembranosa. Arch. f. Augenheilk. XXXII. S. 33—57.
1896. 88) Gelpke, Th., Ueber den Erreger des acuten epidemischen Augenkatarrhs. (Schwellungskatarrh.) Bericht üb. d. 25. Versammlg. d. ophthalm. Gesellsch. Heidelberg. S. 191.
89) Gelpke, Th., Der acute epidemische Schwellungskatarrh und sein Erreger. (Bacillus septatus.) v. Graefe's Arch. f. Ophthalm. XLII. 4. S. 97.
1898. 90) Axenfeld, Wie weit sind die sog. Xerosebacillen der Conjunctiva mit den Hoffmann-Loeffler'schen Pseudodiphtheriebacillen des Rachens identisch. Berlin. klin. Wochenschr. Nr. 9.
91) Schanz, Erwiderung auf diesen Aufsatz. Ebenda. Nr. 16.
92) Axenfeld, Nochmals das Verhältniss der sog. Xerosebacillen der Conjunctiva zu den Hoffmann-Loeffler'schen Pseudodiphtheriebacillen d. Rachens. Berlin. klin. Wochenschr. Nr. 24.
93) Schanz, Ueber den Diphtheriebacillus. Münch. med. Wochenschr. Nr. 11.
94) Heinersdorff, Ueber das Vorkommen den Diphtheriebacillen ähnlicher Mikroorganismen (Xerosebacillen, septirter Bacillen, Bacilles en massue etc.) im menschlichen Conjunctivalsack, speciell auf der normalen Conjunctiva, nebst einem Beitrage zur Frühdiagnose der Diphtherie. v. Graefe's Arch. f. Ophthalm. XLVI. S. 1—64. (Daselbst ausführliches Literaturverzeichniss.)

7. Allgemeines.

1886. 95) Bockhardt, Ueber die pseudogonorrhoische Entzündung der Harnröhre und des Nebenhodens. Monatshefte f. prakt. Dermatol. Bd. V. S 134—156.
96) Flügge, Die Mikroorganismen. Leipzig. 2. Aufl.
1887. 97) Weeks, Der Bacillus des acuten Bindehautkatarrhs. Arch f. Augenheilk. XVII. S. 318.
98) Widmark, J., Ytterligare några inabttagelser rörande dacrycystit och dess komplikationer. Aftryk ur Hygiea.

1887. 99) Fick, Ueber Mikroorganismen im Conjunctivalsack. Wiesbaden.
1888. 100) Leber, Th., Die Bedeutung der Bakteriologie für die Augenheilkunde. Bericht des VII. internat. Ophthalm.-Congresses zu Heidelberg. S. 346.
101) Sattler, H., Die Bedeutung der Bakteriologie für die Augenheilkunde. Bericht d. VII. internat. Ophthalm.-Congresses zu Heidelberg. S. 363.
1891. 102) Leber, Th., Die Entstehung der Entzünd. Leipzig.
1892. 103) Morax, V., Recherches bactériologiques et cliniques sur la conjonctivite catarrhale. Annal. d'Oculist. CVII. p. 393.
1895. 104) Brandt, Ueber die Bakterien des Lidrandes und Bindehautsackes, sowie über deren Beeinflussung durch verschiedenartige Verbände und Augensalben. Verhandl. d. phys. med. Gesellsch. zu Würzburg. XXIX. Nr. 5 und Inaug.-Diss. Würzburg.
105) Darier, Un case de conjonctivite pseudomembraneuse à streptocoques purs, insuccès du sérum antidiphthéritique. Clinique ophthalm. Juillet.
106) Axenfeld, Ophthalmoblennorrhoe, besonders der Neugeborenen. Monatsschr. f. Geburtsh. u. Gynäkol.
1896. 107) Bach, Bakterien des Auges. Bibliothek d. gesammten med. Wissensch. I. Augenkrankheiten.
108) Morax, Note sur un diplobacille pathogène pour la conjonctive humaine. Annal. de l'institut Pasteur. Nr. 6. Ref. Centralbl. f. Bakteriol. S. 599.
109) Morax und Beach, Die Bakteriologie der verschiedenen Arten von acuter Conjunctivitis im Allgemeinen und der acuten contagiösen Conjunctivitis im Besonderen. Arch. of Ophthalm. XXV. Heft 1. Referirt Arch. f. Augenheilk. XXXIII. S. 230—244.
110) Lubarsch und Ostertag, Ergebnisse der allgemeinen Aetiologie der Menschen- und Thierkrankheiten. Wiesbaden.
1897. 111) Axenfeld, Ueber die chronische Diplobacillenconjunctivitis. Centralbl. f. Bakteriol. Bd. XXI. Nr. 1.
112) Chartres, Contribution à l'étude de l'ophthalmie purulente des nouveaux-nés. Thèse de Paris.
113) Menge und Krönig, Bakteriologie des weiblichen Genitalcanales. Theil 1 u. 2. Leipzig.
114) Reyling, Cases of ophthalmia neonatorum. The American Journ. of Ophthalm. October.
1898. 115) Groenouw, Bakteriologische Untersuchungen über die Aetiologie der Augenentzündung der Neugeborenen. Bericht üb. d. 27. Versammlg. d. ophthalm. Gesellsch. zu Heidelberg. S. 272.
116) Inouje, Michiyasu, Blennorrhoea infantum. Centralbl. f. Augenheilk. S. 108—110.
117) Uhthoff, Ueber die neueren Fortschritte der Bakteriologie auf dem Gebiete der Conjunctivitis und der Keratitis des Menschen. Sammlg. zwangl. Abhandlungen auf d. Gebiete der Augenheilk. II. Bd. Heft 5.
1899. 118) v. Ammon, Zur Diagnose und Therapie der Augeneiteruug der Neugeborenen. Naturforscherversammlg. Abtheilg. f. Augenheilk. 3. Sitzung. 20. Sept.
119) Cramer, Der Argentumkatarrh der Neugeborenen. Arch. f. Gynäkol. LIX. 2.
1900. 120) zur Nedden, Ein Fall von Blennorrhoea neonatorum, hervorgerufen durch den Pseudoinfluenzabacillus. Klin. Monatsbl. f. Augenheilk. S. 173—185.
121) Petit, Paul, Sur les infections aiguës de la cornée. Paris.

(Aus dem hygienischen Institut der Universität Giessen.)

Experimentelle Untersuchungen über Abrin-(Jequiritol[1])-Immunität als Grundlagen einer rationellen Jequirity-Therapie.

Von

Dr. P. Römer,
Assistenten des Institutes.

Mit 3 Figuren im Text.

A. Einleitung.

Die Empfehlung des Jequirity gegen das Trachom hat seinerzeit ein solches Aufsehen in dem engeren Kreise der Ophthalmologen erregt, wie es im Grossen nur zu vergleichen ist mit der Erregung der medicinischen Welt, als ihr das Specificum gegen die Tuberculose gegeben wurde. Denn nie ist in der ophthalmologischen Literatur innerhalb weniger Jahre eine solche Sturmfluth von Veröffentlichungen hervorgerufen worden, wie damals durch die Erwartung der Augenärzte, endlich eine zuverlässige Therapie gegen jene Volkskrankheit erhalten zu haben. Was das Tuberculin gegen die Tuberculose, das sollte ein Decennium früher das Jequirity gegen das Trachom sein. Beider Schicksal in der Medicin ist dazu angethan, gerade zu einer solchen Vergleichung zwischen ihnen aufzufordern, weil die Analogien mehr als zufällige sind. Beide sollten ein Heilmittel gegen Krankheiten sein, die bis dahin vom ätiologischen Gesichtspunkte aus schlechterdings als unheilbar gelten mussten. Mit überschwenglicher Begeisterung aufgenommen, konnten beide nicht sofort jede hochfliegende Hoffnung erfüllen, und die nachfolgende Enttäuschung rief hier wie dort eine masslose Kritik hervor, die dazu führte, dass schliesslich auch das, was wirklich segensreich an ihnen war, vergessen oder wenigstens nicht genügend geachtet wurde. Freilich blieb diese Aussicht beim Tuberculin nur eine Zeit lang so trübe, denn langsam und sicher kämpfte sich beim Tuberculin die Erkenntniss seines unschätzbaren Werthes siegreich durch alle Kritiklosigkeit und Verdammungsurtheile hindurch. Und heute hilft es, wenn auch nicht durch wunderthätige

[1]) Die Untersuchungen beziehen sich auf die von der Firma Merck in Darmstadt hergestellten Präparate. Näheres über Jequiritol siehe Anhang.

Heilung hoffnungsloser Fälle, so doch durch die früh- und rechtzeitige Erkennung des tuberculösen Processes erfolgreich in der Bekämpfung der grossen Volksseuche mit. Ganz anders beim Jequirity, dasselbe hat eine gerechte Anerkennung nicht wieder finden können. Ging daher das äussere Geschick der beiden Mittel auch schliesslich aus einander, eine innere Beziehung blieb ihnen bestehen: Beide lösen eine typische Gewebsreaction aus, die jede in einem causalen Zusammenhange mit der Immunitätsfrage steht. Bei der Tuberculin-Reaction handelt es sich um die Antwort des kranken Organismus auf das Tuberculose-Gift; eine allmähliche Anpassung an dasselbe führt bekanntlich zur Gewöhnung und Giftimmunität. Auch bei der Jequirity-Ophthalmie handelt es sich um nichts anderes als um die Reaction der trachomatösen Conjunctivalschleimhaut auf das wirksame Gift im Jequirity. Auch gegen dieses Gift kann der thierische Organismus eine bestimmte Immunität erlangen, wie Ehrlich experimentell gefunden hat. Sollte diese Fähigkeit nicht auch dem menschlichen Organismus zukommen? Und sollte eine rationelle Anwendung dieses Immunisirungsprocesses therapeutisch nicht exacter verwerthbar sein als die frühere unbeherrschbare Anwendung? Mit der Entdeckung der steigenden Bildung des Antikörpers durch Ehrlich (195) im Blutserum von Thieren, die mit dem Gift des Jequirity immunisirt waren, erscheint im Princip diese Frage schon entschieden. Es bleibt aber noch viel zu thun. Denn während das Gute am Tuberculin längst anerkannt und in den Dienst des kranken Menschen gestellt ist, harrt das Jequirity noch immer der Erlösung aus der Vergessenheit und einer solchen rationellen Anwendung im Lichte unserer modernen Immunitätsforschung. Und doch kann es keinem Zweifel unterliegen, dass es noch immer in reichem Masse dieselben Formen der granulösen Augenentzündung giebt, bei der es früher einmal nach dem Urtheil objectiver Beobachter so hervorragende Dienste geleistet hat wie kaum ein anderes Mittel. Wenn es also wahr ist, dass die Jequirity-Ophthalmie in geeigneten Fällen Trachomkranken, die, fast erblindet, von keinem anderen Mittel etwas hoffen konnten, durch Aufhellung des trachomatösen Pannus wieder zur Arbeitsfähigkeit verholfen hat, warum wird dann diese Reaction nicht in weit grösserem Umfange therapeutisch mehr benutzt bei den geeigneten Formen einer Augenkrankheit, die trotz aller hygienischen und sanitären Massnahmen eine immer weitere Ausbreitung gewonnen hat? Wir finden die Antwort auf diese Frage in der damaligen ophthalmologischen Literatur nachdrücklich genug ausgesprochen. So erfolgreich das Mittel sein kann,

so getährlich ist es, weil man seine Wirkung nicht in der Hand hat. Vom Gesichtspunkte der Immunisirung lag die Hoffnung nahe — und Ehrlich hat dieselbe zuerst ausgesprochen —, dass sich dieses Bedenken beseitigen lassen würde, und mir erschien es als eine lohnende Aufgabe, das was bakteriologisches Denken bisher auf diesem Felde geleistet, auch der Ophthalmologie wenigstens für dieses Gebiet nutzbar zu machen. Aber nicht blos therapeutische Gesichtspunkte haben mich zu diesen Untersuchungen geleitet. Beim Studium der Immunitätslehre musste es auffallen, dass wir über das Vermögen unseres Organismus, sich einer Reihe von infectiösen Krankheiten zu erwehren, vom Menschen selbst experimentell noch nicht allzu viel erfahren haben. So genau an Thieren der Gang der activen Immunität verfolgt werden kann, so schwierig ist das am menschlichen Organismus möglich. Denn es ist natülich nicht angängig, den Menschen selbst mit Giften von Diphtherie- oder Tetanusculturen oder gar mit deren lebenden Erregern krank zu machen und activ zu immunisiren. Es boten daher bei den innigen Beziehungen des Jequiritygiftes zu den bakteriellen Toxinen meine Untersuchungen, weil sie unter der Aegide einer rationellen Therapie stehen, die experimentelle Grundlage dafür, dass man nun auch am Menschen selbst die Gesetze der activen Giftimmunität verfolgen konnte.

B. Geschichtlicher Theil.

Für die Entwicklung unserer Aufgabe und die Rechtfertigung unserer Auffassung ist ein kritischer Rückblick auf die Geschichte der Jequirity-Therapie ganz unerlässlich.

I. Geschichtlich-Pharmakologisches.

Schon das Alterthum kannte die strauchartig-kletternde, unserer Bohne am nächsten stehende Pflanze, mit deren wirksamen Samen wir uns zu beschäftigen haben. Die Heimath der Pflanze Abrus precatorius wird in Ostindien gesucht, von dort erfolgte ihre Verbreitung, auch in Brasilien wurde sie einheimisch und dort erhielt sie den Namen Jequirity, unter dem sie in der Augenheilkunde ihre grosse Rolle spielen sollte. Ihre schmucken rothen Samen sind bei uns als Paternosterbohnen bekannt. Die Bestandtheile der Pflanze haben vielfache Verwendungen als Genuss- und Arzneimittel gefunden. Uns interessirt hier nur die arzneiliche Anwendung in der Augenheilkunde. Nach dem Berichte eines persischen Arztes an J. E. Polak (137) haben die persischen Augenärzte das Jequiritypulver schon seit alten Zeiten gegen Pannus und andere Hornhauttrübungen angewandt. Bei den Eingeborenen Brasiliens sind die Samen gegen granulöse Conjunctivitis als Infus im Gebrauch. Als Heilmittel gegen chronische Ophthalmie waren die Jequirity-

körner auf der Weltausstellung zu Philadelphia 1876 gezeigt. In Europa wurden sie zum ersten Male im Dictionnaire de Médecine par James (Paris 1746) gegen Augenentzündungen empfohlen.

II. Einführung in die ophthalmologische Therapie.

Das Verdienst, das Jequirity in die wissenschaftliche Augenheilkunde eingeführt zu haben, gebührt de Wecker (1). Aber dieses Verdienst ist sehr geschmälert dadurch, dass de Wecker, ohne das wirksame Princip des Arzneimittels zu kennen, ohne über die rationellste Anwendungsweise desselben orientirt zu sein, ohne mit scharfer Indicationsstellung die Wirkungssphäre des Mittels begrenzt zu haben, das Jequirity enthusiastisch als gefahrloses Allheilmittel gegen Trachom empfahl. An solchen Cardinalfehlern einer Arzneimittelempfehlung ist das ganze therapeutische Problem der Jequirity-Behandlung später gescheitert. Denn es zeigte sich bald, dass die Erwartungen sich nicht in vollem Masse bestätigen liessen, Jequirity war erstens kein Heilmittel in dem gepriesenen Sinne, und zweitens in der empfohlenen Applicationsform für das Auge nicht ungefährlich. Sachliche Klarheit und objective Prüfung kam in die Frage der Jequirity-Anwendung erst durch die Untersuchungen meines hochverehrten früheren Lehrers und Chefs, Herrn Geheimrath v. Hippel (42). Er gab zunächst eine genaue Indicationsstellung, indem er ein für alle Male die für Jequirity überhaupt geeigneten Trachomformen feststellte. Seine klinischen Beobachtungen zeigten sehr bald, dass das Mittel in der empfohlenen Form durchaus nicht ungefährlich war, da die künstliche Entzündung nicht beherrscht und in Folge dessen die klare Cornea dabei gefährdet werden konnte. Zugleich versuchte er über das wirksame Princip des Jequirity ins Klare zu kommen, seine Untersuchungen führten ihn bereits zu dem Schlusse, dass die Jequiritykörner einen chemisch differenten Stoff oder ein ungeformtes Ferment enthalten müssten, welche die Ophthalmie veranlassen.

III. Das wirksame Princip im Jequirity.

Dies war zunächst der am meisten strittige Punkt. Es war den Aerzten ein Heilmittel in die Hand gegeben, über dessen wirksames Princip man noch nichts wusste. Und bald standen sich die verworrensten Anschauungen einander streitend gegenüber. Es darf heute nicht mehr überraschen, dass in jener Zeit, wo die grossartigen bakteriologischen Entdeckungen einander folgten, als Ursache der Jequirity-Ophthalmie, die unter dem Bilde einer croupösen Entzündung einsetzte und verlief, neben anderen Momenten auch Mikroorganismen vermuthet wurden. Sattler (61) fand in den Jequirity-Macerationen regelmässig einen Bacillus, den er auf Grund von klinischen und experimentellen Beobachtungen für den Erreger der Entzündung halten zu müssen glaubte, und Sattler sprach daher die Jequirity-Ophthalmie direct als eine neue Infectionskrankheit an. Nach jener Anschauung stammte der Bacillus aus der Luft und erlangte in der Jequirity-Flüssigkeit seine pathogenen Eigenschaften. Man ging soweit, sich vorzustellen, dass jener Mikroorganismus seine erworbene Virulenz auf weitere Generationen übertragen könne, und stellte sich vor, dass er den unbekannten Trachomerreger im Gewebe überwuchere und so die Heilung der Krankheit herbeiführe. Selbst

als sich die Ueberzeugung immer lebhafter aufdrängte, dass nicht ein Mikroorganismus, sondern ein in den Jequiritybohnen enthaltenes Gift die Ursache der Entzündung sein musste, ja selbst nachdem die Beweise dafür erbracht waren, blieb die Frage der erworbenen Virulenz noch eine Zeit lang unerledigt, und jene Umzüchtungstheorie fand immer von neuem einzelne hartnäckige Vertheidiger. Besonders durch die umfangreichen Versuche von Cornil und Berlioz (22) schien dieselbe gestützt zu sein. Diese Forscher meinten experimentell die Vermehrung des Jequirity-Bacillus in den Organen von Thieren, die damit inficirt waren, nachgewiesen zu haben. Wir wissen heute, dass die obigen Beobachtungen auf Mangel an bakteriologischer Exactheit beruht haben. Es ist daher überflüssig, alle die damals in Rede stehenden Streitfragen zu erörtern. Es dauerte denn auch gar nicht lange, so erhielten wir gleichzeitig mit dem Nachweis der Unrichtigkeit jener Beobachtungen die Kenntniss von dem wahren Agens der Jequirity-Entzündung. Wie A. v. Hippel glaubte Manfredi (127) mit Sicherheit die infectiöse Natur der Entzündung ausschliessen zu können. Auch Neisser (130) konnte als Ursache der Entzündung keinen Bacillus finden und nahm an, dass es sich um Fermentwirkung handele. Dass der Jequirity-Infus, auch wenn in ihm keine Mikroorganismen zur Entwicklung gekommen waren, gleichwohl seine intensive Wirkung entfaltete, war auch nach den Untersuchungen von Klein (119) der klare Beweis, dass der Jequirity-Bacillus nicht die Ursache der Entzündung sein konnte. Ebenso wurden von Widmark (167), Hardy (112) und Brunschwig (92) überzeugende Gründe gegen die Bakterientheorie erbracht. Salomonsen und Christmas Dirckink-Holmfeld (141) gingen dann zielbewusst weiter. Sie wiesen die Fehlerquellen in den bakteriologischen Beobachtungen von Sattler nach, zeigten, dass es sich beim Jequirity-Tod der Thiere um eine echte Vergiftung handelte, und isolirten schliesslich das chemische Princip, das den Enzymen nahe stand. Unabhängig von ihnen stellten Bruylants und Vennemann (93) ebenfalls ein Gift aus dem Jequirity dar, das sie Jequiritine nannten. Dasselbe war ein unorganisirtes Ferment, das in Wasser löslich, nach kurzer Erhitzung seine Wirksamkeit verlor. Jetzt gab Sattler (143) selbst endlich zu, dass in der Jequirity-Maceration ein eigenthümliches Gift enthalten sei, was für die Entzündung verantwortlich gemacht werden musste. Er hielt aber noch an seiner Umzüchtungstheorie fest, nach der ein unschuldiger parasitärer Mikroorganismus im Jequirity-Infus pathogene Eigenschaften erwerben und auf zahlreiche Generationen weiter fortpflanzen könne. Erst durch erneute Untersuchungen von Salomonsen und Christmas Dirckink-Holmfeld (183) wurde dieser Hypothese, die anfangs in den Versuchen von Cornil und Berlioz (22) eine Stütze zu finden schien, der letzte Boden entzogen. Von jetzt ab konnte es keinem Zweifel mehr unterliegen, dass die Jequirity-Entzündung allein auf einem chemischen Agens beruhte, das dann nach der Pflanze den Namen Abrin erhalten hat. Es war nur noch erforderlich, dass man den Giftstoff näher kennen lernte. Warden und Waddel (160) führten hierüber während der Anwesenheit R. Koch's in Indien und unter seiner Leitung ihre Untersuchungen aus. Sie isolirten das Abrin und wiesen seine albuminoide Natur nach. In chemischer Beziehung ist der Giftstoff des Jequirity später noch

von Martin (193) genauer studirt. Und die toxicologische Bedeutung des Abrins ist dann im Dorpater pharmakologischen Institut unter Kobert durch umfangreiche experimentelle Untersuchungen von Hellin (194a) endgültig klargestellt. Seitdem ist das Abrin bekannt geworden; wir wissen, dass wir es bei demselben mit einer sog. Toxalbumose zu thun haben. Die Eiweissnatur desselben ist übrigens in jüngster Zeit auch von Brieger (208) anerkannt.

IV. Die klinische Erfahrung über Jequirity.

Noch weit heftiger als über die Natur der Jequirity-Ophthalmie entbrannte der Streit über deren therapeutische Verwerthbarkeit. Es würde viel zu weit führen, wenn alle damaligen fast unübersehbaren Urtheile über das Mittel hier ausführlich besprochen werden sollten. Es soll der Gang der klinischen Erfahrung nur so weit geschildert werden, als für das Verständniss des schliesslichen Schicksals der Jequirity-Therapie erforderlich ist. Das Jequirity ist den Weg so manchen anderen Mittels in der Medicin gegangen, derselbe begann mit vorzeitiger Begeisterung und endete mit frühzeitiger Verurtheilung. Gleich in die erste Kategorie von Werthbemessung gehören die Sätze de Wecker's (2), mit denen er die Einführung des Mittels in die Wissenschaft begleitete:

1. „Ohne irgend einen Zweifel erzeugt man mit diesen Waschungen eine Ophthalmia purulenta croupöser Natur, deren Intensität man dosiren kann je nach der Zahl der Waschungen und Stärke der Infusion."

2. „Ohne irgend welchen Zweifel heilt die Ophthalmia jequirityca rasch die Granulationen."

3. „Ohne irgend welchen Zweifel läuft die Cornea keinerlei Gefahr während des Bestehens der Ophthalmia jequirityca."

Erst wenn man gesehen, wie wenig die ruhige Erfahrung von dieser enthusiastischen Empfehlung bestätigen konnte, versteht man, wie eine Reihe von Ophthalmologen in das andere Extrem verfallen konnte, dem Mittel absolut jeden Werth abzusprechen. Beiden Richtungen haftete der Mangel an Objectivität an, es konnte daher weder der stürmische Enthusiasmus, der sich zu schnell erwärmte, noch eine Kritik, die auch das Gute übersah, berufen sein, über den wirklichen Werth des Mittels zu entscheiden. Die Wahrheit lag auch hier auf dem Mittelweg. Unter der sondirenden Hand vorurtheilsfreier Nachprüfung bröckelte denn auch bald von de Wecker's stolzen Thesen ein Stein nach dem anderen ab. Das Einzige, was rückhaltlos anerkannt werden konnte, war, dass man es mit einem intensiv wirkenden Mittel zu thun hatte. Das klinische Bild der Jequirity-Ophthalmie gestaltete sich folgendermassen: Kurze Zeit nach einer wirksamen Pinselung mit dem Infuse trat eine mässige Injection der Conjunctiva auf, die sich schnell steigerte. Nach ungefähr 16 Stunden waren die Lider verklebt und begannen anzuschwellen, manchmal bis zum Orbitalrand und darüber hinaus. Sie sahen glänzend aus, fühlten sich heiss an und waren bei Berührung äusserst empfindlich; die Application war also durchaus nicht, wie de Wecker meinte, schmerzlos. Um diese Zeit hatten sich dann auf der Bindehaut des Tarsus und der Uebergangsfalten festhaftende, dicke, graugelbliche Membranen gebildet, die sich nur schwer abziehen liessen, ihre Ausdehnung entsprach dem Grade der Entzündung. Die Schwellung der Schleimhaut griff dann

auf die Conjunctiva bulbi über, dieselbe war nicht selten wallartig um die Cornea herum aufgethürmt. Bisweilen trat eine Schwellung der präauricularen Drüse und ein stark fliessender Schnupfen auf. Die Patienten waren dabei oft unruhig, die Körpertemperatur stieg zuweilen über 38°. Im Laufe des ersten und zweiten Tages war der Höhepunkt des Processes erreicht; so oft die Membranen, wenn es überhaupt gelang das Auge zu öffnen, entfernt wurden, bildeten sie sich wieder, die Secretion anfangs dünnflüssig, wurde bald stark eitrig und reichlich. Erst allmählich begann der Rückgang der heftigen Erscheinungen, am fünften oder sechsten Tage hörte die Neubildung der Membranen auf, die Schwellung der Lidhaut und der Conjunctiva ging zurück; bis die letzten Spuren der artificiellen Entzündung sich verloren hatten, vergingen durchschnittlich eine bis zwei Wochen.

Dass man eine so intensive Reaction ohne irgend welche Cautelen mühelos dosiren könnte, wie de Wecker verkündete, musste von vorn herein unwahrscheinlich sein. Auch für de Wecker war die Dosirungsfrage damals nicht erledigt, das geht daraus hervor, dass er selbst mit seiner Vorschrift bald wechselte. Gleichwohl entschlossen sich die Ophthalmologen auf eine so autoritative Empfehlung hin, das Mittel in den vorgeschriebenen Formen und Graden anzuwenden. Das Resultat, welches sich in dieser Beziehung aus der gesammten Literatur mit Sicherheit gewinnen lässt, ist folgendes: Von einer exacten Dosirung der Jequirity-Reaction bei der damals in der Ophthalmologie angewandten therapeutischen Methode kann nicht die Rede sein, man kann weder einem Auge ansehen, was es von einem Jequirity-Infuse verträgt, noch einem Infuse, wie stark er auf das Auge wirkt. Nicht selten blieb trotz mehrfacher Anwendung die wünschenswerthe Reaction hinter allen Erwartungen zurück, noch öfter genügte eine einmalige Anwendung für eine furchtbare Ophthalmie, so dass man sich beim Studium der klinischen Literatur des Eindruckes nicht erwehren kann, dass die einzelnen Untersucher oft erleichtert aufgeathmet haben mögen, wenn die Augen den schweren Eingriff mit leidlich unversehrter Hornhaut überstanden hatten. Wovon in den einzelnen Fällen diese Uebelstände abhingen, sei es vom Verhalten der Schleimhaut, sei es vom technischen Geschick der ärztlichen Hand, von der Temperatur, bei der die Macerationen bereitet wurden, oder von dem wechselnden Giftwerth der Präparate, ist jetzt belanglos. Genug, ein Mittel, dessen Wirkung man nicht fest in der Hand hatte, musste Zweifel an seinem Heilwerthe erwecken, auch wenn es solchen besass. Wie war es nun aber überhaupt mit dem von de Wecker verkündeten Heilwerthe dem Trachom gegenüber bestellt? Aus dem Stimmengewirr der damaligen klinischen Urtheile geht zunächst hervor, dass das Jequirity kein Specificum war in dem Sinne wie etwa später das Tuberculin. Daraus erklärt sich unseren modernen Anschauungen gemäss ohne Weiteres, dass man gerade bei den Anfangsstadien des Trachoms auffallende und specifische Resultate von ihm nicht gesehen hat. Es wäre ja denkbar gewesen, dass die Krankheitsproducte des supponirten Trachomerregers, oder er selbst und die specifischen granulösen Gewebsveränderungen von dem Jequiritygift direct hätten beeinflusst werden können in dem Sinne, wie etwa die Producte des Diphtherieerregers durch das Heilserum oder das Tetanusgift durch das specifische Antitoxin.

Leider hat sich diese Hoffnung auf Specifität beim Jequirity nicht erfüllt. Das acute Trachom mit seinen frischen Follikeln war für die Jequirity-Therapie nicht besonders zugänglich. Heilungen sind hierbei anfangs vielfach vorgetäuscht worden dadurch, dass in der artificiellen Schwellung der Schleimhaut die Follikel eine Zeit lang unsichtbar wurden. War die Hyperämie aber zurückgegangen, dann kamen die Follikel oft wieder zum Vorschein. Eine Beeinflussung des frischen granulösen Processes könnte daher höchstens indirect herbeigeführt worden sein, indem die erzielte Hyperämie die Resorption und Rückbildung der Follikel begünstigte. Dass eine so eingreifende Gewebsreaction für den ganzen Ablauf der trachomatösen Veränderung nicht gleichgültig sein kann, erscheint mir unzweifelhaft. Aber es ist schwierig, wenn nicht unmöglich, an der Hand der Literatur zu entscheiden, welcher Antheil in der Besserung der acuten Fälle dem Jequirity zuzusprechen ist, oder der spontanen Rückbildung der Granulationen anheimfällt. Es scheinen mir hierzu neue, eigens darauf gerichtete Untersuchungen, klinische, sowie pathologisch-anatomische durchaus erforderlich. Jedenfalls hat die Erfahrung den de Wecker'schen Satz, dass das Jequirity die Granulationen schlankweg zur Heilung bringe, nicht bestätigt.

Dagegen bilden das eigentliche Wirkungsfeld für das Mittel die veralteten Trachomformen, besonders der trachomatöse Pannus. Das haben alle objectiven Beobachter damals festgestellt, und selbst die Gegner mussten dies anerkennen, wenn sie auch die damit verbundenen Gefahren für zu gross hielten, als dass sie jene Vorzüge aufwiegen könnten. Gerade in diesen veralteten Fällen, bei denen alle anderen Aufhellungsversuche scheiterten und die durch ihre Hartnäckigkeit und unberechenbaren Schwankungen im Verlaufe eine unerschöpfliche Geduld von Seiten des Arztes und des Kranken verlangen, haben sich die Vorzüge des Mittels in ihrem hellsten Lichte gezeigt. Hier hat die Jequirity-Therapie Erfolge gebracht, wie sie nach einer Aeusserung von A. v. Hippel z. B. (42) bei einer anderen Therapie nicht gesehen waren. Die erzielte Hyperämie und seröse Durchtränkung des Gewebes hatte auf die Rückbildung der Trübungen den günstigsten Einfluss. Erst steigerte sich die Vascularisation der Cornea vorübergehend, die Trübung des Gewebes nahm anfangs dabei noch zu, verhältnissmässig bald kam es aber dann unter Rückbildung der Gefässe zur erfreulichen Aufhellung des Gewebes. Selbst in schweren Fällen besserte sich die Sehschärfe oft in einer staunenerregenden Weise. Patienten, die nicht mehr die Finger vor Augen sehen konnten, lernten wieder lesen und wurden so wieder arbeitsfähig. In dieser Beziehung erklären einzelne Autoren, z. B. Coppez (212), welcher über eine Erfahrung von 2000 Fällen verfügt, das Mittel allein für so werthvoll wie alle anderen zusammengenommen, die sonst gegen Pannus anempfohlen werden. Diese Steigerung der Sehschärfe in geeigneten Fällen muss also als die vornehmste therapeutische Leistung des Mittels gelten. Auch von solchen Beobachtern — und darauf kommt es mir besonders an —, die sich schliesslich zu einem ablehnenden Urtheil veranlasst sahen, wie z. B. mein hochverehrter früherer Lehrer und Chef Vossius (158), ist dieser therapeutische Erfolg anerkannt worden. Daraus ergiebt sich ohne Weiteres, dass das Mittel eine erneute Aufnahme verdienen wird, wenn es gelingt, seiner Anwendung eine rationelle Grundlage zu sichern.

Dass derartige therapeutische Resultate übrigens sich nicht rasch abspielten, wie de Wecker angab, dass dazu Zeit, und bisweilen viel Zeit gehörte, brauche ich nur anzudeuten, wenn man sich die histologischen Veränderungen gegenwärtig hält, die sich bei der Rückbildung von vascularisirten Trübungen, Exsudaten etc. in der Cornea abspielen müssen. Auch in dieser Beziehung war das Jequirity also kein Wundermittel, nur soviel lässt sich mit Bestimmtheit sagen, dass das Gewebe schneller als auf die anderen Mittel reagirte.

Die Erfolge der Jequirity-Therapie in den für dieselbe geeigneten Fällen lagen also vor Augen. Wie kam es nun aber, dass trotzdem das Mittel fast allgemein nicht blos verlassen, sondern auch verurtheilt wurde? Weil sich auch der dritte de Wecker'sche Satz, dass das Auge unter der Jequirity-Entzündung keinerlei Gefahr liefe, nicht bestätigte. Hier beginnt das dunkle Capitel in der widerspruchsvollen Geschichte der Jequirity-Therapie. Das vornehmste Postulat eines Arzneimittels, der Nachweis seiner Unschädlichkeit war von de Wecker nicht mit der nöthigen Klarheit erbracht; von diesem Vorwurf wird ihn die Geschichte der Trachombehandlung nicht freisprechen. Selbst wenn nur die Möglichkeit bestand, dass ein einziges sehtüchtiges Auge in Gefahr kommen konnte, hätte diese Gefahr nicht mit so apodiktischer Sicherheit in Abrede gestellt werden dürfen. Aber bei einem Oculus perditus ist es leider nicht geblieben, in der Praxis mancher Augenärzte hat das Mittel wahres Unheil angerichtet. Die Klagen und Anklagen machten sich bald laut genug vernehmbar. Man sah unter seiner stürmischen Wirkung Trübungen im Cornealgewebe auftreten, die das Sehvermögen beträchtlich störten, es kam zu Infiltrationen, die unaufhaltsam zur Geschwürsbildung, ja zur totalen Nekrose der Cornea führten.

Auch schwere Thränensackerkrankungen blieben nicht aus, und rapide Panophthalmitis und selbst doppelseitige Erblindung haben manchmal die Tragödie abgeschlossen. Kein Wunder, wenn das Vertrauen der Augenärzte zu einem solchen Mittel schnell nachliess. Auf den Congressen hatte das Mittel die Tagesordnung beherrscht, zahllose Arbeiten über dasselbe waren in wenigen Jahren in die Welt gesetzt, bald aber wurde es still davon in ophthalmologischen Arbeitsstätten, und so lautvoll das Jequirity einst erschienen war, so still versank es in die Vergessenheit. Nur selten tauchte ab und zu eine Stimme auf, die seiner Brauchbarkeit das Wort redete, und heute fristet es in ophthalmologischen Heilanstalten nur ein kümmerliches Dasein: in den meisten Kliniken kommt es überhaupt nicht mehr zur Anwendung, in einzelnen greift man nur in verzweifelten Fällen auf die Jequirity-Ophthalmie zurück.

Und doch kann es keinem Zweifel unterliegen, dass die Ophthalmologie damit ein wichtiges therapeutisches Agens aus der Hand gegeben hat. Von Tag zu Tag mehren sich unsere Kenntnisse über die Abwehräusserungen unseres Organismus den Krankheitserregern und Krankheitsproducten gegenüber. Ueberall wo der Körper im Stande ist, kräftig zu reagiren, steigert sich die Aussicht auf Heilung. Im wirksamen Princip des Jequirity haben wir ein Mittel, die vitale Energie der kranken Conjunctiva und Cornea zur Reaction gegen pathologische Veränderungen zu entflammen und zur Eliminirung der Krankheitsproducte anzuspornen. Sollte dies nicht Grund ge-

nug sein, nach einer therapeutischen Beherrschung dieser Jequirity-Reaction zu suchen?

Welche Gesichtspunkte hierbei in Frage kommen, soll bald gezeigt werden, doch zuvor noch ein Wort über die bisherige Kenntniss der Jequirity-Immunität.

V. Die bisherigen Leistungen in der Immunitätsfrage beim Jequirity.

Die Gewöhnung des Auges an das Jequirity, ein gewisser Zustand des Unempfindlichwerdens der Schleimhaut, war eine so leicht zu beobachtende Thatsache, dass sie schon frühzeitig von einzelnen Untersuchern bemerkt wurde. Freilich war man damals von der Erkenntniss des Wesens dieses Zustandes noch weit entfernt. Nicht einmal die Anschauung, dass es sich hierbei um den Begriff der Immunität handeln könne, fand allgemeine Anerkennung, ja den meisten Beobachtern war die ganze Erscheinung überhaupt entgangen. So ist denn das Ergebniss aus der ophthalmologischen Literatur über diese Frage nur gering. v. Hippel (42) beobachtete, dass eine Erneuerung der Jequirity-Entzündung keineswegs immer gelang, zumal bei Kranken, bei denen die erste Entzündung besonders heftig gewesen war. Sattler (63) wurde an seinen Versuchsthieren ebenfalls hierauf aufmerksam: „Hatte die einmal überstandene Ophthalmie einigermassen beträchtliche Veränderungen in der Bindehaut zurückgelassen, so war das Thier gegen eine erneute Application vollständig immun. Aber auch bei verhältnissmässig geringfügigen Veränderungen hatten abermalige Bepinselungen mit einer sonst kräftig wirksamen Infusion nur eine mehr oder weniger leichte Conjunctivitis zur Folge.“ Wie verschieden aber die Auffassung dieses Phänomens unter den Autoren war, geht aus den Bedenken hervor, die Neisser (130) hierüber Sattler entgegenhielt: „Sattler spricht von einer Immunität, welche nach einmaliger Behandlung mit Jequirity-Infus aufträte. Es ist dies jedoch nach den Ergebnissen meiner Versuche nur eine örtliche Unempfänglichkeit, hervorgerufen durch die narbigen Gewebsveränderungen in Folge der einmaligen Ophthalmie, und nicht jene bei Infectionskrankheiten bekannte Immunität des ganzen Organismus gegenüber dem Krankheitsgifte nach einmaliger Durchseuchung. Beweis: Es erkrankt auch das zweite Auge eines früher bereits mit Jequirity behandelten Thieres, wie dasjenige eines intacten Thieres. Es musste dieser Punkt besonders betont werden, weil Sattler sich über diese Immunität nicht deutlich ausgesprochen hat. Diese örtliche Immunität kann nach dem obigen durchaus nicht für den infectiösen Krankheitscharakter als Argument herangezogen werden.“ Mit dieser Beobachtung von Neisser, dass auch das zweite Auge eines mit Jequirity behandelten Thieres auf das Gift reagirte, und ihrer Erklärung werden wir uns später noch zu beschäftigen haben. Sattler (143) selbst hatte ebenfalls nicht an allgemeine Immunität gedacht, denn er erwiderte Neisser: „Was die Frage der Immunität betrifft, so habe ich letztere nie anders als eine locale aufgefasst. Dass schon verhältnissmässig geringfügige anatomische Veränderungen im Epithel und den oberflächlichen Schleimhautschichten, die für das freie Auge noch kaum eine merkliche Abweichung vom normalen Typus bedingen, ausreichen, um die Receptabilität gegen das Gift abzuschwächen,

ist eine von mir so oft beobachtete Thatsache, dass darüber nicht der geringste Zweifel obwalten kann." Aehnliche Beobachtungen am Menschen erhielten bald ihre Bestätigungen. Peschel (57) fand, dass die menschliche Conjunctiva bei vorsichtiger Anwendung sich dem Mittel leicht anpasste. Seine Anschauung und Beobachtungen sind folgende: „Ist aber diese Vorsicht zu gross, und zieht man durch zu seltene Instillationen einen geringeren Grad von reactionärer Entzündung in die Länge, so begegnet man einem neuen Factor, welcher die Wirksamkeit in der Cur verhindert. Es ist die bei so vielen Infectionskrankheiten beobachtete, auch der Vaccination zu Grunde liegende Immunität gegen das Virus. Die Conjunctiva lässt sich alsdann selbst durch stündliche Instillationen des Mittels nicht mehr in acute Entzündung versetzen und man hat nach einiger Zeit die Cur in richtigerer Weise wieder aufzunehmen." Ueber solche mehr klinischen Beobachtungen hinaus ist man in ophthalmologischen Kreisen nicht vorgedrungen. Der Fortschritt für diese Frage kam von bakteriologischer Seite. Bei seinen systematischen Immunitätsstudien wurde Ehrlich (195) auch zu Versuchen mit den beiden Toxalbumosen Abrin, dem Gift des Jequirity, und dem Ricin, Gift des Ricinus-Samens, geführt. Bekanntlich gebührt diesen Untersuchungen das Verdienst, dass auf Grund ihrer Ergebnisse die Frage der Immunität jetzt mit mathematischer Exactheit behandelt werden konnte. Es gelang Ehrlich, den Gang der Immunität zahlenmässig zu verfolgen, der jeweilige Immunitätsgrad wurde damals durch das Multiplum der ertragenen tödtlichen Minimaldosis bestimmt und ausgedrückt. Das wichtigste Ergebniss seiner Untersuchungen war aber die Entdeckung, dass im Blute der immunisirten Thiere ein specifisches Antitoxin kreist, genau wie bei der Diphtherie- und Tetanus-Immunität. Bei dieser innigen Beziehung der Abrin- und Ricin-Immunität zu der Immunität bei jenen menschlichen Infectionskrankheiten ist diese Entdeckung Ehrlich's für Theorie und Praxis der gesammten Immunitätsforschung von unschätzbarer Bedeutung geworden. Auch der Nutzen, der durch meine Untersuchungen der Ophthalmologie zu gute kommen soll, ruht auf ihrem Fundamente. Ehrlich immunisirte seine ersten Thiere so, dass er ihnen vorsichtig steigende Mengen von Abrin verfütterte. Er macht dann aber auch eine Bemerkung über die Wirkung im Conjunctivalsack, die den Ausgangspunkt meiner eigenen Untersuchungen gebildet hat: „Bei Kaninchen gelingt es mit Leichtigkeit, auch von der Conjunctivalschleimhaut aus eine Immunisirung herbeizuführen," und empfiehlt der Ophthalmologie, die wegen der Gefahren des Jequirity verlassenen Heilversuche auf diesem Wege wieder aufzunehmen. Später haben sich Calmette und Delarde (209) mit einer Reihe von Specialfragen in der Abrin-Immunität beschäftigt, auf einige ihrer für unseren Gegenstand in Betracht kommenden Resultate haben wir später noch zurückzugreifen. Auch sie kamen zu dem Schluss, dass eine Wiederaufnahme der Jequirity-Behandlung wohl zu empfehlen sei.

Mit diesen Empfehlungen allein ist aber der Ophthalmologie noch nicht gedient. Soll die Jequirity-Therapie in den Stätten ophthalmologischer Wirksamkeit, aus denen sie verbannt ist, wieder eine Aufnahme finden, so ist dazu eine neue, selbständig für sie erbaute experimentelle Grundlage erforderlich, wie sie im Folgenden versucht werden soll. Denn die eben skizzirte

Geschichte der Jequirity-Therapie hat ein Recht darauf, dass ihre Lehren befolgt werden. Dieselben liegen nach diesem geschichtlichen Rückblick klar vor unseren Augen und werden erfüllt sein, wenn erstens die neue therapeutische Methode nur in geeigneten Fällen zur Anwendung kommt, und zweitens der Nachweis erbracht ist, dass die Dosirung der Reaction so exact gehandhabt werden kann, dass jede Gefahr für das Auge ausgeschlossen ist.

Wie sich dies letztere durch rationelle Anwendung des Immunisirungsprocesses erreichen lässt, soll gezeigt werden.

C. Experimenteller Theil.

I. Giftwerthbestimmung.

Die Vorbedingung für experimentelles Arbeiten auf unserem Gebiete ist naturgemäss die genaue Kenntniss des Giftwerthes des angewandten Präparates. Das Abrin ist ganz den Infectionsgiften entsprechend eine so hochwerthig wirksame Substanz, dass wir auch bei ihm mit einer Dosirung nach Gewicht und Volumen nicht auskommen. Behring hat daher für exacte Experimentalarbeiten auf dem Gebiet der Immunität unter Verzicht der physikalischen Massausdrücke eine physiologische Messungsterminologie eingeführt, der ich zum Zwecke allgemeiner Verständigung gefolgt bin. Da kaum anzunehmen ist, dass dieselbe bereits Allgemeingut der Ophthalmologen geworden ist, so sei dieselbe in Rücksicht auf die causale Beziehung meiner Arbeit zu der neueren Immunitätsforschung kurz skizzirt.

Die physiologische Werthbestimmung geht aus von der Titrirung der subcutan für 1 g Lebendgewicht tödtlichen Minimaldosis. Gemäss dem Verfahren bei Diphtherie- und Tetanusgiften bezeichnen wir beim Abrin diejenige Dosis als tödtliche Minimaldosis, welche das Versuchsthier sicher in spätestens 3—4 Tagen tödtet. Aus mehreren Versuchsreihen wird man dann den toxischen Titre für 1 g Lebendgewicht leicht berechnen können. Für Vergleichungen ist hierbei die Kenntniss verschiedener Abkürzungen wünschenswerth:

Maus = *Ms.*
Meerschweinchen = *M.*
Kaninchen = *K.*

Das Gewicht wird oben angefügt, also z. B.

Ms.^{15} = Maus von 15 g.

1 g lebend Mäusegewicht = *Ms.*
1 g „ Meerschweinchengewicht = *M.*
1 g „ Kaninchengewicht = *K.*

Diejenige Dosis, welche für 1 g Gewicht die tödtliche Minimaldosis repräsentirt, wird ausgedrückt durch Vorsetzen des +Zeichens: daher

Tödtliche Minimaldosis für *Ms.*^{1} = 1 + *Ms.*

15 + *Ms.* würde dann soviel Gift angeben als ausreicht, um eine Maus von 15 g zu tödten.

Für den Verlauf der Vergiftungen bezeichnet:

Lo (Limes o) = wenn das Thier nicht krank.
„ — " = deutlich erkennbar krank.
„ = " = weiter fortgeschritten.
„ " = sehr schwer krank.
† = Eintritt des Todes.

Zur Illustrirung, wie die tödtliche Minimaldosis für Abrin bei Mäusen z. B. bestimmt werden kann, diene eine meiner Versuchsreihen:

Nr. 1	*Ms.*[15]	0,0025	Abrin	† nach 12 Stunden
2	*Ms.*[13]	0,00025	„	† nach 14 Stunden
3	*Ms.*[14]	0,000025	„	† nach 20 Stunden
4	*Ms.*[20]	0,00001	„	† nach 26 Stunden
5	*Ms.*[20]	0,00001	„	† nach 34 Stunden
6	*Ms.*[19]	0,000005	„	„ — " nach 2 Tagen „ = " nach 3 Tagen bleibt am Leben
7	*Ms.*[19]	0,0000025	„	„ — " ? bleibt am Leben

Ehrlich traf bei Mäusen die sicher tödtliche Minimaldosis, wenn er von einer Abrinlösung 1 : 100000 auf 20 g Lebendgewicht 1 ccm injicirte. Wie aus obiger Versuchsreihe, die für andere Zwecke mehrfach wiederholt ist, zu ersehen ist, ergab sich dasselbe Resultat[1]). Es fand sich keine Maus, die bei 0,00001 auf 20 g Gewicht nicht spätestens in 3—4 Tagen zu Grunde gegangen wäre. Wohl aber kam es vor, dass noch bei stärkeren Verdünnungen einzelne Thiere in derselben Zeit starben. Die sicher tödtliche Minimaldosis kann daher zuweilen ein Multiplum der individuell tödtlichen Minimaldosis darstellen. Aber für Immunitätsbestimmungen kann nur die absolut tödtliche Dosis einen sicheren Massstab abgeben. Für 1 g lebend Mäusegewicht berechne ich daher: von einem vollgiftigen Präparat 1 + *Ms.* = 0,0000005 Abrin.

Kaninchen sind weit weniger empfänglich,

1 + K = 0,00005 Abrin.

Zur Bestimmung des directen Giftwerthes ist ferner die Kenntniss der Incubationszeit für L + erwünscht. Freilich begegnet man hier beim Abrin viel grösseren Schwierigkeiten als beim Tetanus-Toxin, weil die ersten Krankheitserscheinungen bei der Abrinvergif-

[1]) Ich habe später die Erfahrung gemacht, dass es auch abgeschwächtes Abrin giebt analog dem Verhalten der Infectionsgifte. Besonders trifft dies für alte Präparate zu, wie mir Herr Dr. Merck schrieb. Es versteht sich daher von selbst, dass jedes Präparat auf seinen Giftwerth dauernd zu controliren ist.

tung sich nicht so scharf ausprägen als beim Tetanus. Es würde hierzu die genaue Beobachtung einer grossen Anzahl von Versuchsreihen gehören, und auch dann würde die Diagnostik bei den kleinen Versuchsthieren wohl noch manchen Fehler machen können. Für unsere Zwecke mögen meine Beobachtungen genügen, dass auch beim Multiplum der tödtlichen Minimaldosis der Beginn der Erkrankung nicht vor Ablauf von sechs Stunden bemerkt wird.

Endlich gehört zu einer directen Giftwerthbestimmung noch die Kenntniss des D-Werthes, der Differenz zwischen L † und L o Denn diese giebt die Empfindlichkeitsbreite eines Thieres an. Auch diese Bestimmung ist beim Abrin schwieriger als beim Tetanusgift, und nach meinen Versuchen nur mit annähernder Sicherheit zu geben.

1	+ *Ms.*	per	1 g	*Ms.*	= Todgrenze	= *L.* †
1/4	+ *Ms.*	„	„	„	= Schwerkrankgrenze	= *L.* ÷
1/5	+ *Ms.*	„	„	„	= Krankgrenze	= *L.* =
1/8	+ *Ms.*	„	„	„	= Leichtkrankgrenze	= *L.* —
1/10	+ *Ms.*	„	„	„	= Nichtkrank	= *L. o.*

Der directe Giftwerth für unser damaliges Abrin wäre also:

1 g Abrin = 2000000 + *Ms.*
= 20000 + *K.*
Inc. für *L* † = 6–8 Std.
D = 10.

Auf diese Bestimmung des directen Giftwerthes musste um so mehr Gewicht gelegt werden, als wir auf die Kenntniss des indirecten Giftwerthes, des Vermögens der Bindung durch Antitoxin zu widerstehen in Ermangelung eines Testantitoxins bisher verzichten müssen, und weil wir mit seiner Hilfe den jeweiligen Immunitätsgrad bestimmen müssen.

II. Die Abrin-Reaction der Conjunctiva und ihre therapeutische Breite.

Die Conjunctiva des Kaninchens reagirt auf das Abrin klinisch in ähnlicher Weise wie auf eine Pinselung mit Jequirity-Infus. Nur muss man von vornherein sich bewusst bleiben, dass schon eine ungeheure Verdünnung des Giftes die Wirkungsintensität eines Infuses haben wird. So erhebt sich von selbst die erste Frage: Welches ist die therapeutische Anfangsdosis? Ich verstehe darunter denjenigen Grenzwerth, bei dem die Conjunctiva so deutlich reagirt, wie dies für eine eventuelle Anfachung resorptiver Processe erforderlich ist, aber innerhalb einer solchen Schranke, dass das Auge keine Gefahr leidet. Dieselbe ist nur experimentell zu finden. Mannigfache

Versuche nach dieser Richtung hin haben mir ergeben, dass die Conjunctiva des Kaninchens ziemlich genau den fünften Theil der für 1 g lebend Kaninchengewicht tödtlichen Minimaldosis verträgt. Therapeutische Anfangsdosis beim Kaninchen daher:

$$\frac{1+K}{5} = \frac{0{,}00005}{5} = 0{,}00001.$$

Hat man einem Kaninchen eine solche Dosis eingeträufelt, so tritt nach kurzer Zeit eine lebhafte Injection der Conjunctiva auf. Dass dieselbe auch die Saftcirculation der Cornea beeinflussen wird, geht aus der Betheiligung des Ciliargefässsystems hervor. Die Schleimhaut wird hyperämisch, gleichzeitig mit der Gewebsschwellung tritt eine eitrig-fibrinöse Secretion auf. Die Uebergangsfalten sind mit einem Schleier zarter Membranen bedeckt. Der Höhepunkt der Entzündung ist in 12—20 Stunden erreicht. Dann lässt die Secretion nach, die Fibrinauflagerungen stossen sich ab, vereinzelte feinste Hämorrhagien werden zuweilen sichtbar, von da ab geht die Entzündung schnell zurück und die Conjunctiva kehrt makroskopisch betrachtet innerhalb einiger Tage (3—6) in ihren normalen Zustand zurück. Dass mit steigender Anzahl solcher entzündlichen Reizungen dauernde histologische Veränderungen vor sich gehen müssen, liegt auf der Hand. Hier kommt es mir zunächst nur darauf an zu zeigen, dass man es in der Hand hat, mit einer bestimmten und für jede Thierspecies zu bestimmenden Dosis Jequirity-Gift eine energische Reaction der Schleimhaut des Auges ohne Gefahr für die Cornea auslösen zu können. Und es fragt sich jetzt: Ist die Conjunctiva nach Abklingen der Reaction gegen dieselbe Dosis unempfindlich geworden. Davon kann man sich mit Leichtigkeit überzeugen. Nach 8—12 Tagen, wenn das Auge des Thieres wieder völlig zur Norm zurückgekehrt ist, prallt die Anfangsdosis an der Schleimhaut theilweise bis völlig wirkungslos ab. Ich sehe dabei zunächst von Erklärungsversuchen für dieses gewiss interessante Phänomen ab. Nur berechtigte die Thatsache als solche dazu, jetzt zu einer höheren Dosis überzugehen. Gelingt es nun, experimentell diese Steigerung so zu finden, dass ihr die Schleimhaut noch nicht angepasst ist, so tritt von neuem die charakteristische Reaction auf. Daraus ergiebt sich, dass wir die entzündliche Reaction zu wiederholen im Stande sein werden. Wie vollkommen zuverlässig der Process verläuft, davon ein Beispiel: Meine Versuchsthiere, bei denen die Immunität vorwärts schritt, antworteten bei der 100 fachen Anfangsdosis mit einer typischen Reaction, die nach vier Tagen ohne Schaden der Augen abgelaufen war. Bei

einem Controlthier dagegen kam es bei einer solchen Dosis zu einer enormen Entzündung, bei der die Cornea in vier Tagen unaufhaltsam gangränös wurde und das Auge an Panophthalmitis zu Grunde ging. Aus diesen Beobachtungen ergab sich die weitere Aufgabe, zu untersuchen, bis zu welchen Dosen man allmählich schreiten kann, ohne das Auge zu gefährden, und damit die therapeutische Breite der künstlichen Entzündung zu bestimmen.

Zu diesem Zweck wurden sechs Kaninchen gleichzeitig mit Abrin behandelt und zwar vollkommen gleichmässig, damit ein sicheres Urtheil möglich und jede Zufälligkeit ausgeschlossen war. Folgende Tabelle illustrirt den Gang im Ansteigen der Dosen.

Von Kaninchen Nr. 1 bis 6 erhält das rechte Auge:

Tag	Giftdosis	Multiplum der Anfangsdosis	Reaction	Bemerkungen
1.	0,00001	= Anfangsdosis	Mässige croupöse Entzündung	Cornea klar
8.	0,00005	5fache der Anfangsdosis	Geringere Entzünd.	Cornea klar
15.	0,0001	10 „ „ „	Stärkere Entzünd.	Cornea klar
20.	0,001	100 „ „ „	Sehr starke Entzünd.	Cornea klar. Controlthier: Panophthalmie. Oculus perditus
24.	0,002	200 „ „ „	Starke Entzündung	Cornea klar
29.	0,004	400 „ „ „	Geringere Entzünd.	Cornea klar
36.	0,006	600 „ „ „	Mässige Entzündung	Cornea klar
41.	0,007	700 „ „ „	Mässige Entzündung	Cornea klar
60.	0,01	1000 „ „ „	Starke Entzündung	Cornea klar
74.	0,05	5000 „ „ „	Mässige Entzündung	Cornea klar
90.	0,1	10000 „ „ „	Geringe Entzündung	Cornea klar. Controlthier: Gangrän der Lider. Oculus perditus. † am 5. Tag an Vergiftung

Bei allen diesen sechs Thieren ist also die Cornea absolut unversehrt und klar geblieben. Es sei daher an dieser Stelle auf therapeutische Gesichtspunkte aufmerksam gemacht, für welche die obige Versuchsreihe einigen Anhalt giebt. Der absolut gleichmässige Verlauf an den Augen dieser sechs Thiere erbringt den Nachweis, dass man ohne Gefahr für das Sehvermögen und die Gesundheit des thierischen Organismus mittels steigender Jequirity-Giftdosen an dem zarten Sehorgan eine Reihe von künstlichen Entzündungen herbeiführen kann. Was diese entzündlichen Reactionen der Schleimhaut anlangt, so sind dieselben um so stärker, je grösser die jedesmal steigende Dosis und je kleiner der Zwischenraum ist, den man zwischen den einzelnen Applicationen ver-

streichen lässt. Individuelle Schwankungen in der Entzündungsintensität sind dabei an den Thieren constant zu beobachten. Es ist mir gelungen, noch in erheblich kürzerer Zeit, innerhalb 60 Tagen, an Augen von Kaninchen ohne Schaden für die Cornea zu solchen hohen Dosen anzusteigen. Solche Versuche sind für die Schnelligkeit der Immunitätssteigerung von Interesse, für therapeutische Gesichtspunkte kommt es aber nicht darauf an zu erfahren, dass das Auge unter gewissen Bedingungen auch schneller steigende Giftdosen aushalten kann, sondern die experimentelle Garantie zu bekommen, dass unter allen Umständen eine Methode gefunden werden kann, bei der jede Gefahr ausgeschlossen ist. Diesem Gesichtspunkt dürfte das oben angegebene, an sechs Thieren gleichmässig erprobte Schema entsprechen, wenigstens für Kaninchen. Die Differenz zwischen Anfangsdosis und ihrem 10000fachen Multiplum nach obiger Versuchsreihe vermag uns eine Vorstellung zu geben von der Ausdehnung der therapeutischen Breite, wie sie uns eventuell zur Verfügung stehen kann. Begrenzt ist dieselbe durch die schliesslich einsetzende absolute Unempfindlichkeit der Conjunctivalschleimhaut auch den grössten Giftdosen gegenüber. Bei Versuchen noch über das 10 000fache der Anfangsdosis hinauszugehen ergab sich, dass die Conjunctiva keine Spur mehr von einer Reaction erkennen liess. Man kann solchen Thieren schliesslich Abrin in fester Substanz in beliebigen Mengen in den Bindehautsack bringen, das Auge bleibt vollkommen blass. Nichts kann diese Erscheinung der erworbenen Widerstandsfähigkeit grandioser vor Augen führen als ein um diese Zeit von mir ausgeführter Controlversuch. Bringt man einem nicht vorbehandelten Thier einige Körnchen Abrin in den Bindehautsack, dann treten unweigerlich schwere gangränöse Processe an der Schleimhaut, an den Lidern und an der Cornea auf, die mindestens mit dem Untergang des Bulbus enden, bei dem Controlthier auch durch Allgemeinvergiftung zum Tode führten. Die Erklärung dafür, dass das Auge einen steigenden Schutz gegen so grosse Giftdosen erhält, der schliesslich so mächtig wird, dass seine Schleimhaut überhaupt nicht mehr auf die stärksten Dosen reagirt, ist, wie wir gleich sehen werden, in der specifischen Veränderung des Blutes zu suchen.

III. Toxin-Dosis und Immunitätshöhe.

Die eben geschilderte Fähigkeit des Auges, allmählich so ungeheuere Giftdosen zu ertragen, die sonst rettungslos den Untergang des Sehorganes herbeiführen, weist darauf hin, dass es sich bei diesem Process um eine erworbene Immunität des gesammten Organismus

handeln wird. Doch der positive Beweis, dass die Thiere vom Conjunctivalsack aus immunisirt werden können, muss noch erbracht werden. Nach allem, was wir hiervon wissen, muss es sich um eine active, isopathische Immunisirung handeln. Wie erkennen wir eine solche Immunität? Und wie bestimmen wir ihren Grad? Für die Beantwortung dieser Fragen haben wir zunächst eine rationell begründete Masseinheit zu fixiren. Da die Abrin-Immunität in dieselbe Kategorie wie die Diphtherie- und Tetanus-Immunität gehört, so ist nichts weiter erforderlich, als dass wir die von Behring definirte Antitoxineinheit auch bei der Bestimmung unserer conjunctivalen Abrin-Immunität zu Grunde legen. Um die Entstehung dieser Definition der Antitoxineinheit verständlich zu machen und ihre Anwendung für unsere Zwecke gerechtfertigt erscheinen zu lassen, müssen wir auf den Begriff des Normalserums zurückgreifen.

Man verstand darunter ursprünglich ein solches, wovon 1 ccm den zur Erreichung eines Heileffectes bei inficirten Thieren erforderlichen Mindestgehalt an Antitoxin enthält. Aber weder der Heileffect an kranken Thieren noch die getrennt vollzogene Anwendung von Toxin und Antitoxin an gesunden Thieren erwies sich als genauer Massstab für die Werthbestimmung, weil zu viele unbeherrschbare Factoren dabei eine störende Rolle spielten. Erst als man erkannte, dass Gift und Antikörper schon im Mischungsversuch in vitro einander beeinflussten, und fand, dass 1 ccm solchen Serums eine ganz bestimmte Testgiftdosis in Mischung unschädlich zu machen im Stande war, haben die Immunitätsbestimmungen die bekannte Exactheit erlangt. Für unsere Berechnungsmethode gilt daher als Normalserum ebenfalls ein solches, von dem 1 ccm genügt, um eine bestimmte Testgiftdosis in Mischung unschädlich zu machen. 1 ccm eines solchen Serums repräsentirt uns eine Antitoxineinheit. Und als Testgiftdosis nehmen wir die bei unserer Giftwerthbestimmung gefundene tödtliche Minimaldosis für Mäuse von 20 g Gewicht: 20 + *Ms*. Die Wahl dieser Testgiftdosis rechtfertigt sich aus der Ueberlegung, dass wir eine absolut tödtliche Dosis zur Gewinnung eines festen Massstabes haben müssen, und dass für unsere Zwecke die kleinen Versuchsthiere als die billigsten vollständig genügen. Wir haben dabei den Vortheil, auch die empfindlicheren Meerschweinchen zur Prüfung eventuell verwenden zu können, denn Knorr hat für Tetanus gezeigt, dass die Bestimmung des Antitoxingehaltes eines Serums genauer wird, wenn man empfindlichen Thieren und grossen Giftdosen gegenüber den völligen Ausgleich in der Mischung fixirt. Denn mit dem

Moment, wo das Tetanusgift vom Serum völlig neutralisirt ist, bekommt man auch bei den empfindlichsten Thieren keine Gifterscheinungen mehr. Bleibt man aber auch nur ein wenig unter dem völligen Ausgleichswerth, so wird dieses Minus sich an empfindlichen Thieren sofort kenntlich machen, während es an unempfindlicheren leicht der Beobachtung entgeht. Damit wird der Bestimmung unserer Antitoxineinheit die wünschenswerthe Genauigkeit erhalten:

1 ccm Ab.A.N[1] = einfach Normal-Abrin-Antitoxin = 1 A.E. (Antitoxineinheit). Ein solches einfach normal antitoxisches Serum ist daher derartig beschaffen, dass 1 ccm 20 + *Ms.* gerade unschädlich macht. Würde z. B. von einem Serum schon $^1/_{10}$ ccm genügen, so sagen wir: das Serum ist 10fach normal, enthält 10 Immunisirungseinheiten etc.

Finden wir nun nach solchen entzündlichen Reactionen am Auge bei unseren Thieren Antitoxin im Blutserum?

Einige Beispiele aus meinen zahlreichen Blutserumprüfungen mögen darüber Aufschluss geben. Dabei wurde folgendermassen verfahren:

Den auf Immunität zu prüfenden Kaninchen wurden 8—10 Tage nach Verabreichung der letzten Toxindosis am Auge aus einer Vena mehrere ccm Blut entnommen. Nach Abscheidung des Serums wurden abgestufte Mengen desselben mit der für Mäuse tödtlichen Minimaldosis Abrin im Reagenzglas gemischt. Diese Mischungen blieben 30 Minuten stehen und wurden dann einer Reihe von Mäusen subcutan injicirt. Diejenigen Thiere, welche am Leben blieben, zeigten den jeweiligen Gehalt des Blutserums an Antitoxin an:

Herkunft des Blutserums	Versuchsthier	Injection der tödtlichen Minimaldosis (20 + *Ms.*) gemischt mit X ccm Serum	Ergebniss	Bemerkungen
1. Kaninchen nicht vorbehandelt	Ms.[18]	0,5 ccm Serum, nach 12 Std. nochmals 0,5 ccm	† nach 3 Tagen	Blutserum enthält kein Antitoxin
2. Kaninchen, vom Bindehautsack immunisirt, vertrug zuletzt am Auge = 0,001 Abrin	Ms.[14]	—	† Ende d. 2. Tages (Controlthier)	Im Blutserum dieses Kaninchens ist deutlich Antitoxin enthalten = 5 A.E. in 1 ccm
	Ms.[12]	0,001 ccm Serum	† Morgens d. 3. T.	
	Ms.[12]	0,005 ccm Serum	† Abend d. 3. T.	
	Ms.[18]	0,01 ccm Serum	† 4. Tag	
	Ms.[12]	0,05 ccm Serum	† Abend d. 5. T.	
	Ms.[15]	0,1 ccm Serum	† 7. Tag	
	Ms.[14]	0,2 ccm Serum	lebt, gesund	
	Ms.[12]	0,5 ccm Serum	lebt, gesund	
3. Kaninchen, vom Bindehautsack immunisirt, vertrug zuletzt am Auge: = 0,003 Abrin	Ms.[12]	0,001 ccm Serum	† 4. Tag	Der Antitoxingehalt des Blutserums ist gestiegen = 10 A.E.
	Ms.[14]	0,01 ccm Serum	† 5. Tag	
	Ms.[12]	0,1 ccm Serum	lebt, gesund	
4 Kaninchen, vom Bindehautsack immunisirt, vertrug zuletzt am Auge: = 0,02 Abrin	Ms.[12]	0,0001 ccm Serum	† 4. Tag	Der Antitoxingehalt im Blutserum hat weiter zugenommen: = 100 A.E.
	Ms.[14]	0,001 ccm Serum	† 6 Tag	
	Ms.[13]	0,01 ccm Serum	lebt, gesund	

Diese Prüfungen wurden in unregelmässigen Zeitabschnitten und mit dem Blutserum von verschiedenen Thieren mit verschiedenem Körpergewicht ausgeführt. Dieselben können daher weder für das erste Auftreten des Antikörpers noch für dessen gesetzmässige Steigerung präjudicirend sein. Aber eine Thatsache geht bereits mit Sicherheit aus ihnen hervor: Zwischen Toxindosis und Immunitätshöhe besteht ein bestimmtes Verhältniss, je grösser die zuletzt am Auge ertragene Dosis, um so grösser das jeweilig erreichte Immunitätsmaximum. Wie die Kenntniss dieses Immunitätsgesetzes für die subcutane Immunisirung von grösster Bedeutung geworden ist, so müssen wir auch bei unseren Untersuchungen über die conjunctivale Immunität auf die Erforschung dieser gesetzmässigen Beziehungen ganz besonderen Werth legen, aus wissenschaftlichem und praktischem Interesse. Wir wissen, dass die Immunität je nach der Applicationsstelle des Giftes sich in ihrer Entwicklung und ihrer Höhe verschieden gestalten kann. Vergleichende Untersuchungen über die Leistung des conjunctivalen Immunisirungsweges gegenüber der subcutanen Anwendung erscheinen mir daher ein wissenschaftliches Bedürfniss. Aber auch die Abrintherapie wird ihren Nutzen daraus ziehen. Denn wenn wir wissen, dass nach einer gewissen Zeit bei einer bestimmten Dosis ein bestimmter Grad von Immunität erworben ist, dann erfahren wir, wann und womit wir ohne Schaden des Auges eine erneute therapeutische Reaction auslösen können, falls eine solche wünschenswerth ist.

IV. Conjunctivale und subcutane Immunisirung.

Wer die Schwierigkeiten kennt, die sich bei jedem Schritt erheben, wenn man bei so kleinen Versuchsthieren wie Kaninchen das Werden der Immunität Stufe für Stufe genau verfolgen will, weiss, dass dieser Abschnitt den mühsamsten Theil unserer Untersuchungen gebildet hat. Denn die störenden Factoren, die den Verlauf des Immunisirungsprocesses beeinträchtigen können, machen sich um so eher bemerkbar, je kleiner die Thiere sind, auf deren Beobachtung man angewiesen ist. Schon regelmässige Blutentziehungen selbst in kleinen Mengen sind für Kaninchen nicht gleichgültig, wie sich an erheblichen Gewichtsschwankungen erkennen lässt, die in den Tagen nach der Operation sehr oft auftreten. Dazu kommen Unregelmässigkeiten in der Ernährung, die schon an gesunden Thieren nicht selten sind, an kranken, mit Giften behandelten Thieren erst recht ins Gewicht fallen, weil die Bildung der Antitoxine ganz wesentlich vom

Ernährungszustand abhängt. Nicht ohne Einfluss auf den Allgemeinzustand ist ferner der Mangel an Bewegungsfreiheit bei den in den Käfigen gehaltenen Thieren, ebenso bedeutsam für den zu erreichenden Erfolg sind auch einzelne Manipulationen bei der Anwendung des Giftes. So hängt nach meinen Beobachtungen an Kaninchen wenigstens der Ausfall der localen Abrinwirkung bei der subcutanen Einführung sehr davon ab, ob die Injection vollkommen in das subcutane Gewebe erfolgt und in welchem Flüssigkeitsquantum das Gift enthalten ist. Bei rein subcutanen Injectionen sind die localen Wirkungen des Abrins längst nicht so stark, als wenn die Injection mehr cutan geblieben. In letzterem Falle waren die localen Entzündungsprocesse stärker, sie führen nicht selten zur umschriebenen Hautnekrose. Offenbar spielt hier die Schnelligkeit in der Resorption eine Rolle, die wieder von Einfluss ist auf den Gang der Immunität. Vielleicht erklären sich auf diese Weise einige Widersprüche der Autoren über die localen Wirkungen des Abrins, Hellin (194a) fand keine Localerscheinungen, dagegen sah Ehrlich (195) wenigstens bei Mäusen häufig Indurationen und Nekrosen. Auf der Conjunctiva schliesslich, auch wenn dieselbe gleichmässig empfindlich erscheinen mag, werden bezüglich der Resorption ebenfalls ungleichmässige Bedingungen vorhanden sein müssen, zumal es sich beim Abrin wie bei allen Giften, die eine antitoxische Immunität herbeiführen können, um eine schwer dialysirbare Substanz handelt. Alle diese Verhältnisse erklären zur Genüge die Schwierigkeiten, die einen Vergleich in der Leistungsfähigkeit der conjunctivalen und subcutanen Immunisirungsmethode bei den kleinen Thieren im Wege stehen. Ich habe mich bemüht, diesen Schwierigkeiten, so weit irgend möglich, Rechnung zu tragen. Es wurden zu dem Zwecke Thiere von annähernd gleichem Gewicht ausgewählt und denselben die gleichen Ernährungsbedingungen geboten. Das Toxin wurde subcutan in einem ccm physiologischer Kochsalzlösung injicirt, am Auge mit Hilfe einer graduirten Capillarpipette so in den Bindehautsack gebracht, dass ein Ueberlaufen über den Lidrand vermieden wurde, das Gift ist deshalb am Auge nur in einer beschränkten Anzahl von Tropfen zu geben. Die folgende Immunitätscurve, welche einen Vergleich zwischen beiden Methoden ermöglichen soll, stützt sich auf das Ergebniss der gleichmässig ausgeführten experimentellen Blutserumprüfungen von je vier mit den gleichen Dosen behandelten Thieren. In Rücksicht auf die nicht unerheblichen individuellen Schwankungen des Antitoxingehaltes des Blutes, bei den einzelnen Thierindividuen, für welche die Ursachen nicht jedesmal auffindbar

sind, da die Gewichte und die Körpertemperaturen nichts Pathologisches boten, habe ich bei Aufstellung der Immunitätscurve stets den am niedrigst gefundenen Grad als den sichersten Massstab angenommen, wieder aus dem Grunde, um zu erfahren, nicht was der Organismus unter den günstigsten Bedingungen, sondern unter den ungünstigsten leistet. In den Curven sind ferner die wellenförmigen Schwankungen des Antikörpergehaltes des Blutes, wie sie nach jeder Giftapplication einsetzen, nicht berücksichtigt, weil die hierzu erforderlichen Blutentziehungen nicht ausführbar sind, ohne das Thier in kürzester Zeit zu Grunde zu richten. In dieser Beziehung habe ich mich begnügt festzustellen, dass diese Schwankungen auch bei der conjunctivalen Immunisirung eintreten, wenn auch die Amplituden nicht so breite sind wie bei der subcutanen Giftzufuhr: Bei einem Thier, das noch nach zwei Monaten nach der letzten am Auge ertragenen Giftdosis ein fünffaches Serum besass, sank am dritten Tag nach einer erneuten Giftdosis der Antitoxingehalt auf zwei A.E., erreichte 14 Tage später 20 A.E. Die folgenden beiden Curven sind ohne Weiteres verständlich, aus ihrem Verlaufe geht hervor:

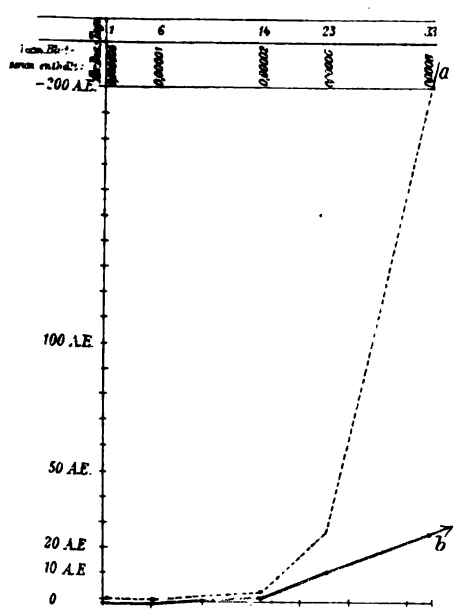

Fig. 1.

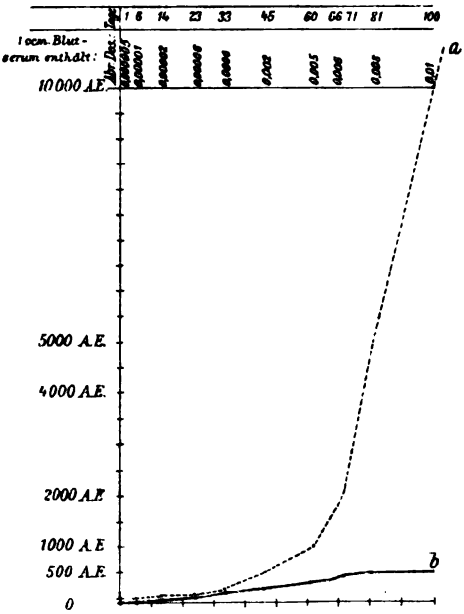

Fig. 2.

Abrin-Immunität des Kaninchens, gemessen an der einfach tödtlichen Dosis für Mäuse (20 + *Ms.*):
***a* = subcutane Immunisirung. *b* = conjunctivale Immunsirung.**

1. Die subcutane Immunisirung übertrifft die conjunctivale um ein vielfaches; es lassen sich mit Hilfe der ersteren

viel schneller höhere Grade der Immunität erzielen. Das erste grössere kritische Ansteigen des Antitoxingehaltes erfolgt früher als bei der conjunctivalen Giftanwendung und zwar durchschnittlich bei der subcutanen Einführung schon in der zweiten Woche, bei der conjunctivalen zwischen der dritten bis fünften Woche, wenigstens bei den angewandten Dosen unseres Präparates und bei Innehaltung der gewählten Prüfungstage.

2. Die conjunctivale Immunisirung geht über mittlere Höhengrade nicht oder nur schwer hinaus, auch mit Hilfe der grössten an der Conjunctiva anwendbaren Dosis gelingt es nicht immer, eine Steigerung zu erzielen. Der höchste Grad, den ich einmal antraf, waren 500 A.E., meistens bewegt sich am Ende der conjunctivalen Immunisirung der Antitoxingehalt bei Kaninchen zwischen 100 und 400 A.E., während die subcutane Methode bei weitem höhere Grade erreicht.

Es stellt sich daher die vom Conjunctivalsack eingeleitete Immunität in Parallele zu der vom Magendarmcanal aus erzielten. Ehrlich fand bei seinen Abrin-Verfütterungen bei Mäusen, dass die so erreichte Immunität nur einen mässigen Grad erreichte, der erst durch subcutane Einführung schnell gesteigert werden konnte. Ich habe den Eindruck, dass bezüglich der Leistungsfähigkeit der conjunctivale Immunisirungsweg in der Mitte zwischen der stomachalen und subcutanen Einführung steht. Die Conjunctiva erscheint ganz besonders zur Reaction auf das Abrin geeignet, ferner ist das Toxin auf diesem Wege nicht in seiner ganzen Menge der Einwirkung der Verdauungssecrete ausgesetzt. Die Differenz in der Leistungsfähigkeit der Immunisirungswege beruht auf der Verschiedenheit der Resorption und der Giftempfindlichkeit der mit dem Gift in Berührung kommenden Gewebscomplexe.

Für eventuelle therapeutische Gesichtspunkte bieten unsere Curven einen nicht unwesentlichen Anhaltspunkt. Da sicher anzunehmen ist, dass der Grad der Immunität zum grossen Theil von der Menge des resorbirten Giftes abhängt, so können wir aus den Curven folgern, dass im Gegensatz zu den subcutanen Resorptionswegen vom Conjunctivalsack aus nur ein minimaler Theil Jequiritygift zur Resorption gelangt. Hierin liegt eine weitere Garantie, dass wir uns vor der therapeutischen Anwendung nicht zu scheuen brauchen, und es beruht hierauf gerade die Ausdehnung der therapeutischen Breite. Denn wenn vom Conjunctivalsack aus auch so schnell Resorption und Antitoxinbildung stattfinden würde wie vom subcutanen Gewebe aus, dann

würde eine mehrfach wiederholte Reaction und Entzündung am Auge unmöglich werden. Es besteht also für unsere locale Toxinanwendung der paradoxe Satz zu Recht: Je giftiger das Toxin, um so werthvoller ist es in therapeutischer Beziehung, und je kleiner sein Resorptionscoëfficient, um so grösser seine therapeutische Breite.

V. Locale und allgemeine Immunität.

Bei der Anwendung des Jequirity-Infuses hatten einzelne Ophthalmologen die Beobachtung gemacht, dass ein Auge, welches die Entzündung nach einer Pinselung mit dem Jequirity-Infuse überstanden hatte, nun einer erneuten Anwendung gegenüber sich mehr oder weniger unempfänglich erwies. Dieselbe Erscheinung fiel bei meinen Versuchen am Auge zuerst auf. Ich habe versucht, diesen Process etwas genauer zu verfolgen, wie folgende Tabelle zeigen möge.

Mit Reaction und Entzündung ist hier wie in allen Versuchen derjenige Zustand der Conjunctiva 24 Stunden nach der Giftanwendung bezeichnet, bei dem es sich um deutliche Entzündungserscheinungen mit fibrinöser und eitriger Secretion handelt.

Aus der angeführten Versuchsreihe geht hervor:

Thier	Immunisirtes Auge	Giftdosis	Folgen der 1. Giftdosis	Zeitraum zwischen der 1. u. 2. Gifteinträufluug	Neue Giftdosis am Auge	Folgen dieser 2. Giftdosis
Nr. 1	R.	0,00004	Starke Entzünd.	11 Tage	R. 0,00004 L. 0,00002	R. kaum eine Reaction L. starke Entzündung
Nr. 2	R.	0,00002	Mittelstarke Entzündung	6 Tage	R. 0,00001 L. 0,00002	R. geringe Entzündung L. starke Entzündung
Nr. 3	R.	0,00001	Geringe Entzünd.	4 Tage	R. 0,00001 L. 0,00001	R. } bds. gleiche ge- L. } ringe Entzündung
Nr. 4	R.	0,00001	Geringe Entzünd.	18 Tage	R. 0,00001 L. 0,00001	R. keine Entzündung L. deutliche Entzündg.

1. Je stärker die erste Reaction am betreffenden Auge gewesen ist, um so leichter und vollkommener wird dieselbe Dosis oder eine geringere Dosis nach einiger Zeit von der Conjunctivalschleimhaut ertragen.

2. Je kürzer der Zeitraum ist, der zwischen den einzelnen Applicationen verstreicht, um so unfertiger ist die locale Immunität, um so deutlicher reagirt die Schleimhaut noch, wenn auch in geringerer Intensität als auf die Anfangsdosis.

3. Die locale Immunität am Auge geht der allgemeinen zeitlich voran. Dies folgt daraus, dass das nicht behandelte Auge noch deutlich auf dieselbe Giftdosis reagirt, die vom ersten Auge schon glatt vertragen werden kann.

Es könnte daher auf den ersten Blick scheinen, als ob ein causaler Zusammenhang zwischen localer und allgemeiner Immunität überhaupt nicht bestehe. Doch ist die Erklärung dafür, dass in dem Zeitraum der ersten beiden Wochen durchschnittlich noch keine Immunität für das andere Auge besteht, nach der Ehrlich'schen Theorie nicht schwer zu geben: Der Organismus hat noch nicht genügend Antikörper in solcher Concentration in den Kreislauf abgegeben, dass sie vom Blute aus die Wirkung des Abrins am anderen Auge paralysiren könnten. In der That ist im vorigen Capitel gezeigt worden, dass innerhalb einer so kurzen Zeit wenigstens nach Anwendung einer kleinen Giftdosis am Auge noch keine nennenswerthen Mengen von Antitoxin im Blute angetroffen werden. Erst wenn im Verlaufe der vermehrten Giftresorption und wiederholter Reactionen am Auge eine Ansammlung von Antitoxin im Blute stattgefunden hat, erhält auch das bis dahin nicht behandelte Auge einen sicheren Schutz gegen Giftdosen, die an Controlthieren stärkste Entzündungen herbeiführen.

Thier	Immunisirtes Auge	Mehrfach zuletzt ertragene Dosis	Prüfungswerth des Blutserums	Neue Giftdosis am anderen Auge	Folgen am anderen Auge
Nr. 1	R.	0,006	50 A.E.	L. 0,001	Keine Reaction
Nr. 2	R.	0,05	100 A.E.	L. 0,003	Keine Reaction
Nr. 3	L.	0,1	200—300 A.E.	R. 0,1	Keine Reaction. Controle bei 0,00001 starke Entzündung

Je grösser der Antitoxingehalt des Blutes, um so grössere Dosen werden am nicht behandelten Auge vertragen; es bestehen auch hier zahlenmässige Beziehungen, Immunitätsgesetze.

Grössere Schwierigkeiten bereitet die Erklärung der auffallenden Erscheinung, dass an einem Auge, welches kürzlich die erste Reaction durchgemacht hat, nun gegen dieselbe Dosis mehr oder weniger eine locale Unempfänglichkeit besteht, während von einer allgemeinen Immunität, wie wir gesehen haben, noch keine Rede sein kann. Sattler (63) und Neisser (130), welche bei der früheren Jequirity-Ophthalmie diese örtliche Unempfindlichkeit, wie im geschichtlichen Theil bereits erwähnt wurde, schon bemerkt hatten, glaubten die Ursache hierfür in den anatomischen narbigen Gewebsveränderungen der Schleimhaut

suchen zu müssen. Neisser's damals gegen Sattler angeführter Beweis, es könne sich um keine Immunität handeln, weil ja auch das zweite Auge eines mit Jequirity behandelten Thieres wie dasjenige eines intacten Thieres erkranke, ist, wie aus der letzten Versuchsreihe hervorgeht, ganz anders zu deuten: das andere Auge erkrankt nur so lange noch als die allgemeine Immunität nicht eine entsprechende Höhe erreicht hat. Die Erklärung der früheren Autoren für die locale Immunität trifft aber auch sonst nicht zu. Die nach Abklingen der ersten Reaction auftretenden narbigen Veränderungen sind, wie mich meine anatomischen Untersuchungen gelehrt haben, gar nicht so ausgesprochen, dass hierin die Ursache für die Unzugänglichkeit gegen eine zweite gleich grosse Giftdosis zu suchen wäre, abgesehen davon, dass mit dem Begriff der Gewebsnarbe an sich noch keine endgültige Erklärung dafür gegeben ist, warum jetzt das Gift keine Angriffspunkte mehr finden kann. Dass auf einer solchen Conjunctiva aber für die entzündliche Giftwirkung noch Angriffspunkte genug vorhanden sind, geht daraus hervor, dass sofort eine neue Entzündung an derselben auftritt, die noch viel heftiger als die erste sein kann, wenn wir an einem solchen Auge nicht dieselbe, sondern eine stärkere Dosis anwenden.

Thier	Immunisirtes Auge	1. Dosis	Wirkung	Zeitraum zwischen der 1. u. 2. Giftdosis	2. Dosis	Wirkung der 2. Dosis
Nr. 1	R.	0,00001	Typ. Entzünd.	12	0,00001	Keine Reaction
Nr. 2	R.	0,00001	Typ. Entzünd.	12	0,0001	Starke Entzünd., Hornhauttrübg.

Dass eine Narbenbildung für die locale Immunität nicht erforderlich ist, geht aus der weiteren Thatsache hervor, dass man auch passiv eine solche Immunität sofort erzielen kann:

	Subcutan Serum	24 Stunden später Giftdosis	Verlauf
1. Kaninchen 520 g	2000 A. E.	40 + *Ms.* am R. Auge	Keine Spur v. Entzünd.
2. Kaninchen 680 g	Controlthier	40 + *Ms.* Controlthier	Starke Entzünd.

Auch die folgende Versuchsreihe wird uns einen Fingerzeig geben, dass wir für die Entstehung der localen Immunität in ihrer ersten Entwicklung nach einem ursächlichen Zusammenhang mit dem gesammten Immunisirungsprocess suchen müssen (s. folgende Tabelle).

Diese Versuche dienen zur Bestätigung des oben schon ausgesprochenen Satzes, dass die locale Unempfindlichkeit um so deutlicher wird, je mehr Tage man bis zu der erneuten Dosis verstreichen lässt.

Thier	Immunisirtes Auge	1. Dosis	Wirkung	Zeitraum zwischen der 1. u. 2. Giftdosis	Dieselbe Dosis	Wirkung der 2. Dosis
Nr. 1	R.	0,00001	Typ. Entzünd.	3 Tage	0,00001	Reaction stark
2	R.	„	„	6 „	„	Reaction schwächer
3	R.	„	„	9 „	„	Reaction gering
4	R.	„	„	15 „	„	Reaction 0

Sie ermuthigen dazu, die Ehrlich'sche Theorie zur Erklärung der localen Immunität heranzuziehen. Dieselbe eröffnet uns auch hier wenigstens den Weg eines Verständnisses: Dass die Wirkung der Toxalbumose auf die Conjunctiva eine chemische sein muss, wird wohl nicht bezweifelt werden können, die Entzündung wird kaum anders zu Stande kommen. Das Abrin trifft also, wenn wir der Ehrlich'schen Theorie folgen, bei seiner Wirkung auf den Gewebscomplex der Conjunctiva Zellsubstanzen, zu denen es eine chemische Affinität besitzt. Von dem bestimmten Gifttheil, der auf die Conjunctiva zu wirken Gelegenheit hat, wird daher eine seinen Aequivalenzverhältnissen entsprechende Anzahl solcher haptophoren Seitenketten gebunden werden. Dieser als Reiz wirkende Defect wird zur Regeneration, Ueberproduction und Abstossung derselben führen. Kommt jetzt in den allerersten Tagen, wo eine solche Ueberproduction noch nicht vorhanden ist, dieselbe Giftdosis zur Wirkung, oder selbst eine geringere, dann tritt noch eine Entzündung auf, weil noch nicht sämmtliche Giftatomcomplexe von den frei gewordenen und zur Verfügung stehenden Seitenketten aufgefangen und gebunden werden können. Sind aber mehrere Tage bereits vergangen und hat das Gewebe Zeit gehabt, die von der Giftdosis in Anspruch genommenen Seitenketten nicht blos wieder zu regeneriren, sondern so viele überzuproduciren, dass sie jetzt genügen, dieselbe von neuem anstürmende Giftdosis zu paralysiren, so bleibt die Entzündung aus. Die Conjunctiva erscheint dann local immun, während sich im Blute noch nichts von einem Ueberschuss von Antikörpern bemerkbar macht. Geht man nun aber zu einer höheren Dosis über als diejenige war, die von der Schleimhaut eben überwunden war, so reichen die bindungsfähigen Seitenketten nicht aus, dem Giftüberschuss steht nichts im Wege, weitere Zellgruppen entsprechend seiner Aequivalenz anzugreifen:

Thier	Immunisirtes Auge	1. Dosis	Wirkung der 1. Dosis	Zeitraum zwischen der 1. u. 2. Giftdosis	2. Dosis	Wirkung der 2. Dosis
Nr. 1.	R.	0,00001	Typ. Entzünd.	10 Tage	0,00001	Keine Reaction
Nr. 2.	R.	0,00001	Typ. Entzünd.	10 „	0,00005	Deutl. Entzünd.

Ob diese Begründung die richtige ist, sei dahingestellt. Jedenfalls sind wir vorläufig durch sie in die Lage gesetzt, uns eine Vorstellung von dem interessanten Phänomen machen zu können, dass eine Schleimhaut nach dem Ueberstehen einer Entzündungsreaction, durch die ihr anatomischer Bau noch nicht wesentlich verändert wird, durch die aber auch noch keine allgemeine Immunität geschaffen wird, gleichwohl nach einem bestimmten Zeitabschnitt gegen dieselbe Dosis theilweise und vollkommen immun werden kann.

Die locale Immunität bei latenter allgemeiner ist aber zeitlich sehr beschränkt, naturgemäss: Denn im weiteren Verlaufe der Reaction und Giftresorption producirt der Organismus steigende Mengen von Antikörpern, und damit wird die allgemeine Immunität manifest. Es besteht daher für unsere active Abrin-Immunität, soweit sie vom Conjunctivalsack aus eingeleitet wird, der Satz zu Recht: Bei locale r Immunität braucht die allgemeine noch nicht ausgebildet zu sein, aber keine allgemeine Immunität ohne einen gewissen Grad von locale r Immunität. Wo hierbei Ausnahmen vorzukommen scheinen, da sind dieselben eben nur scheinbar und erklären sich durch Graduntersch iede. Denn selbstverständlich giebt es auch in der Entwicklung der allgemeinen Immunität z. B. bei Thieren, die vom subcutanen Gewebe immunisirt sind, Stadien, in denen nicht jede Giftdosis auch gleich am Auge abprallt, dies hängt ganz von dem Grade der Immunitätshöhe und der Grösse der am Auge angewandten Giftdosis ab:

Kaninchen	Im Beginn der subcut. Immunisirung bestand: Blutserum 20 A.E.	Giftdosis am R. Auge 0,00001	R. keine Reaction
		L. „ 0,0005	L. starke Entzünd.

Es kann also für das eine Auge ein deutlicher Schutz bereits bestehen, während derselbe für die stärkere Dosis am zweiten Auge noch nicht ausreicht. Allmählich aber wird dieser locale Schutz so hochwerthig, dass auch die grössten Dosen wirkungslos von der Schleimhaut abprallen: Der Antitoxingehalt des gesammten Organismus lässt dann eine Enfaltung der locale n Giftwirkung nicht mehr zu. Derselbe braucht nicht einmal seine grösste Höhe erreicht zu haben, schon bei mittleren Graden von allgemeiner Immunität ist die locale am Auge schon so ausgesprochen, dass die grössten Dosen ertragen werden. Ehrlich hat hierauf bereits aufmerksam gemacht, und meine Versuchsergebnisse stimmen mit seiner Angabe vollkommen überein.

Thier	Methode der Immunisirung	Antitoxingehalt des Blutserums	Prüfung am Auge auf locale Immunität	Wirkung	Controle
Nr. 1	Conjunct. R. A.	50 A. E.	L. A. 0,001 Abrin	Keine Entzünd.	0,00001 starke Entz.
2	Conjunct. R. A.	100 A. E.	L. A. 0,1 „	„	
3	Subcut.	200 A. E.	R. A. 0,001 „	„	
4	Subcut.	400 A. E.	R. A. 0,05 „	„	
5	Subcut.	1000 A. E.	R. A. 0,1 „	„	

VI. Die Bedeutung des Abrin-Heilserums (Jequiritolserum) für die Jequirity-Ophthalmie.

Da wir in dem Abrin-Antitoxin das Specificum gegen das Abrin in der Hand haben analog dem Diphtherie-Heilserum bei Diphtherie, so war es von wissenschaftlichem und praktischem Interesse, die Wirkung desselben etwas genauer zu verfolgen und für die Grenzen seiner therapeutischen Brauchbarkeit die experimentelle Grundlage zu schaffen.

Offenbar sind es hier zwei Wege, die für die Anwendung des Abrin-Antitoxins in Frage kommen, einmal local im Bindehautraum, und dann vom subcutanen Gewebe aus. Wie bei jedem specifischen Serum ist ferner die präventive Wirkung und die Heilwirkung gesondert zu prüfen.

1. Präventive Wirkung im Bindehautraum.

Die ersten Versuche nach dieser Richtung hin wurden von Calmette und Delarde (209) ausgeführt. Dieselben kamen in ihren Immunitätsstudien über nichtbakterielle Toxine dazu, die locale Wirkung des Serum antiabrique zu prüfen und zwar verfuhren sie folgendermassen: In ein Auge eines Kaninchens wurden einige Tropfen Serum eingeträufelt, nach einigen Augenblicken wurde das Auge mit sterilem Wasser ausgespült, $^1/_4$ Stunde später wurden in dasselbe Auge zwei Tropfen einer 1 % Abrin-Lösung eingeträufelt. Nach 24 Stunden war das Auge eines Controlthieres, das nur Abrin bekommen hatte, in voller Entzündung begriffen, das Auge, welches präventiv mit Serum behandelt war, blieb absolut normal. Im Verein mit Lapersome sind diese Versuche von ihnen wiederholt worden, um die Bedeutung dieser Mittel für die Jequirity-Entzündung zu studiren. Sie sagen: „On pourrait peut-être revenir à son emploi (Jequirity) lorsqu'il est utile de provoquer une inflammation artificielle, c'est à dire en langage scientifique moderne d'appeler vers la conjonctive une grande quantité de cellules migratrices capables de régénérer un tissu ou d'englober les microbes qui produisent une irritation locale persistente."

Und sie erklären sich den Mechanismus der localen Wirkung des antitoxischen Serums auf die gesunde Conjunctiva so: „Il insensibilise en quelque

sorte les cellules de la conjonctive vis-à-vis de l'abrine, à la manière d'un anésthésique local, ou bien il les imprègne de façon à réaliser dans l'intérieur de ces cellules les conditions de nos expériences de mélange in vitro."

Was zunächst die obige Auffassung der conjunctivalen Abrin-Entzündung angeht, so ist die Vorstellung das Wesen derselben in dem Herbeilocken einer Anzahl Fresszellen nach der Schleimhaut zu sehen, durchaus nicht so wissenschaftlich, wie die Autoren annehmen. Diese unter dem Einflusse der Metschnikoff'schen Phagocyten-Theorie entstandene Vorstellung auch hier den Leukocyten alles Heil zuzuschreiben, trifft ganz sicher nicht zu. Das lehrt ein Blick auf die histologischen Veränderungen, die sich bei der Jequirity-Entzündung am Auge abspielen und aus denen zur Genüge hervorgeht, dass nicht die Fresszellen allein an der Entzündung betheiligt sind. Näheres hierüber findet sich im anatomischen Abschnitt meiner Arbeit.

Die Beobachtung dagegen, dass das Blutserum von Thieren, die gegen Abrin immunisirt sind, präventiv bei localer Anwendung im Bindehautsack das Kaninchenauge vor der Abrin-Entzündung schützen kann, ist richtig. Nur kann ich mich in der Erklärung des Mechanismus dieser localen Präventivwirkung Calmette und Delarde nicht anschliessen.

Dafür dass das Antitoxin wie ein Anästheticum auf die Schleimhaut wirke oder die Zellen schon in wenigen Secunden imprägniren soll, fehlt uns jeder Anhaltspunkt. Die Erklärung, dass bei einem $^1/_4$stündigen Zwischenraum zwischen Verabfolgung des Antitoxins und des Giftes die präventive Wirkung deutlich vorhanden war, ist auf Grund meiner Beobachtungen für die Calmette'schen Versuche in den quantitativen Differenzen zwischen Antitoxin-Mengen und der Giftdosis zu suchen. Es ist in den Versuchen nicht angegeben, mit einem wie hochwerthigen Serum die Autoren hierbei gearbeitet haben. Wenn nach zweiminutenlangem Aufenthalt des Serums im Bindehautraum der Conjunctivalsack überspült wird, so ist damit nicht ausgeschlossen, dass noch etwas von dem Antitoxin darin zurückbleibt, von dem, wenn das Serum hochwerthig ist, diese Spuren genügen können, um die wenige Minuten später gegebene kleine Giftdosis zu binden, wie folgender Versuch zeigt:

Kaninchen 650 g	R. Auge: 4000 A.E.	Ausspülen $^1/_4$ Std. später 20 + *Ms.*	Keine Entzündg. Auge vollkommen blass
	L. Auge: 4000 A.E.	Nicht ausspülen 24 Std. später: 20 + *Ms.*	Deutliche Entzündung.

In diesem Versuche hätte man annehmen sollen, dass am linken Auge, wo das Antitoxin Zeit genug gehabt hätte, die Zellen zu durch-

tränken, die Entzündung ausgeblieben sei. Das Gegentheil trat aber ein. Wir gehen daher nicht fehl, wenn wir annehmen, dass nach 24 Stunden keine zur Neutralisation der kleinen Giftdosis genügende Menge Antitoxin im Bindehautsack vorhanden war, während am rechten Auge trotz der Durchspülung das Gift von dem nach $^1/_4$ Stunde der Bindehaut noch anhaftenden Rest aufgefangen werden konnte.

Ein noch deutlicheres Bild von der sehr engen Begrenzung der localen Präventivwirkung des Abrin-Heilserums im Bindehautsack bekommt man aber, wenn man von vorn herein die quantitativen Beziehungen zwischen Gegengift und Gift berücksichtigt.

War die Anschauung von Calmette und Delarde richtig, dass durch das Antitoxin auf oder in den Zellen die Mischungsbedingungen wie in vitro sich bildeten, dann musste man annehmen, dass diejenige Serummenge, die in vitro die Testgiftdosis genau neutralisirt, nun auch die Zellen in einer hinreichenden Stärke vor der Testgiftdosis schützen würde. Das Experiment hat diese Annahme nicht bestätigt.

Präventiv-Versuch mit einem Serum, von dem
0,0005 die Testgiftdosis 20 + *Ms.*
0,001 die Dosis 40 + *Ms.* genau in vitro neutralisirte:

1. Kaninchen	R. Auge: 0,001 Serum 30 Min. gemischt mit 40 + *Ms.* L. Auge: 0,001 Serum, 40 + *Ms.*, getrennt aber gleichzeitig	= *Lo.* für Mäuse, 24 Stdn. später am Auge keine Spur Entzünd. 24 Stdn. später am Auge deutliche Entzündung
2. Kaninchen	R. Auge: 0,001 Serum, 1 Min. später 40 + *Ms.* L. Auge: 0,001 Serum, 7 Min. später 40 + *Ms.*	24 Stdn. später am Auge starke Entzündung 24 Stdn. später am Auge starke Entzündung
3. Kaninchen	R. Auge: 0,001 Serum, 30 Min. später 40 + *Ms.* L. Auge: 0,001 Serum, 1 Std. später 40 + *Ms.*	24 Stdn. später am Auge starke Entzündung 24 Stdn. später am Auge starke Entzündung
4. Kaninchen	R. Auge: 0,001 Serum, 8 Stdn. später 40 + *Ms.* L. Auge: 0,001 Serum, 24 Stdn. später 40 + *Ms.*	24 Stdn. später am Auge starke Entzündung 24 Stdn. später am Auge starke Entzündung

Aus dieser Versuchsreihe geht hervor, dass diejenige Serummenge, welche in vitro genügt, eine bestimmte Giftdosis zu neutralisiren, präventiv im Bindehautraum hierzu ungenügend ist, weil die eigenthümlichen mechanischen Verhältnisse eine so gleichmässig andauernde Einwirkung beider Körper auf einander, wie im Reagenzglase, nicht gestatten. Der präventive Schutz ist sofort erloschen, wenn das Antitoxin durch Lidbewegung und Thränenstrom soweit verdünnt und fortgespült ist, dass seine Menge für die vollständige Verankerung des Giftes nicht mehr ausreicht. Die Zellen der unverletzten Schleimhaut

werden mit demselben nicht imprägnirt. Denn auch dann, wenn man gemäss der Erfahrung, dass zur Neutralisation des Giftes im Thierkörper mehr Antitoxin erforderlich ist als im Glase, grössere Mengen Abrin-Heilserums präventiv in den Bindehautsack einträufelt, ist schon nach sehr kurzer Zeit die prophylaktische Wirkung verschwunden. Dies geht schon aus einem vorher mitgetheilten Versuche hervor, ich füge noch einen zweiten hinzu:

1. Kaninchen	R. Auge: 4000 A.E.	10 Min. nach den letzten Tropfen	Giftdosis: 40 + *Ms.*	Keine Entzünd.
	L. Auge: 4000 A.E.	1 Std. nach den letzten Tropfen	40 + *Ms.*	Geringe Entzünd.
2. Kaninchen	R. Auge: 4000 A.E.	10 Std. nach den letzten Tropfen	40 + *Ms.*	Starke Entzünd.
	L. Auge; 4000 A.E.	24 Std. nach den letzten Tropfen	40 + *Ms.*	Starke Entzünd.

Aber noch mehr. Wenn man annehmen wollte, dass das Antitoxin sich zunächst an die Conjunctivazellen wende, sie durchtränke oder sonst wie beeinflusse, dann müsste nothgedrungen von diesen Zellen und dem ganzen Schleimhautwege aus eine erhebliche Resorption desselben stattfinden.

Ich habe, wie ich bei dieser Gelegenheit mittheilen möchte, festgestellt, dass vom Bindehautsack ebenso wenig wie vom Magendarmcanal eine für die Immunisirung auch nur annähernd genügende Resorption des Diphtherie-Antitoxins erfolgt, die Meerschweinchen starben an der einfach tödtlichen Minimaldosis ebenso schnell wie das Controlthier.

Ich kann jetzt für das Abrin-Antitoxin nur dasselbe Resultat bestätigen: Einem jungen, 520 g schweren Kaninchen wurde im Verlaufe von einigen Stunden sorgfältig tropfenweise 1 ccm eines 2000fachen Serums eingeträufelt. Wenn von diesen 2000 A.E. auch nur der vierte Theil resorbirt wäre, so würde auf die nach 24 Stunden verabreichte Testgiftdosis die Entzündung völlig ausgeblieben sein. Denn ich habe auf Grund zahlreicher Immunitätsbestimmungen und der gleich mitzutheilenden Präventivversuche vom subcutanen Gewebe aus feststellen können, dass die Testgiftdosis 20 + *Ms.* am Auge wirkungslos abprallt, wenn einem Gramm Körpergewicht 1 A.E. entspricht. Bei unserem Kaninchen war aber nach 24 Stunden an beiden Augen eine starke Entzündung zu sehen, sogar also an dem Auge, dessen Zellen mit einer solchen Antitoxin-Menge in Contact gewesen waren.

Kaninchen 520 g	R. 2000 A.E.	Nach 24 Stunden	R. 20 + *Ms.* L. 20 + *Ms.*	bds. Entzünd.

Wenn wir die Versuche über die locale Präventivwirkung des Antiabrins überblicken, so geht aus ihnen hervor, dass dieselbe nur so

lange in die Erscheinung treten kann, als die quantitativen Verhältnisse zwischen Gift und Gegengift auf der Bindehaut eine vollkommene Bindung zwischen beiden ermöglichen. Ist die Serumdosis zu klein, die Giftdosis zu gross, oder ist der Zwischenraum zwischen der Application beider Komponenten zu ausgedehnt, so dass selbst grosse Serum-Mengen wieder abgeflossen sind, dann bleibt die locale präventive Wirkung des Abrin-Heilserums am Auge aus. Dies Ergebniss stimmt mit der Ehrlich'schen Theorie überein, insofern wir annehmen, dass die Antikörper wohl von giftgereizten Zellen producirt werden können; dass aber gesunde Zellen sich mit Antikörpern im Sinne von Calmette und Delarde imprägniren, sich solche Seitenketten zulegen, dafür fehlt uns jeder Anhaltspunkt. Wir haben demzufolge auch gesehen, dass für das Auftreten der Entzündung nur der Mangel an freiem, zum Auffangen des Giftes bereiten Antitoxin verantwortlich zu machen ist.

2. Präventive Wirkung vom subcutanen Gewebe aus.

Im Vergleich zur conjunctivalen Anwendung ist die Resorption auf diesem Wege naturgemäss die vollkommenere. Daher wird auch die präventive Wirkung des Abrin-Heilserums sicherer und andauernder. Wenn man einem Kaninchen Abrin-Antitoxin in genügender Menge subcutan injicirt und hinterher eine geeignete Dosis Abrin auf das Auge bringt, so bleibt die Entzündung vollkommen aus. Nur muss man stets festhalten, dass auch hier gesetzmässige Beziehungen in den Mengen- und Zeitverhältnissen bestehen.

Aus dem Zusammenhang zwischen localer und allgemeiner Immunität wissen wir, dass ein nicht immunes Auge erst dann gegen eine Giftdosis geschützt ist, die von dem anderen, von einzelnen Reactionen heimgesuchten Auge unter Umständen schon vertragen wird, wenn das Blut einen deutlichen Gehalt an Antitoxin besitzt. Daraus ergiebt sich ohne Weiteres, dass man bei einem nicht vorbehandelten Thiere eine Entzündung am Auge nur dann verhindern kann, wenn man soviel Antitoxin-Einheiten subcutan zur Resorption gebracht hat als genügen in der Zeit, wo das Gift am Auge angreifen will, dasselbe aufzufangen und unschädlich zu machen. Die für jede Giftdosis am Auge erforderliche Höhe der präventiv erzielten passiven Immunität zu bestimmen, dazu würden sehr umfangreiche Versuche nöthig werden, da Ungleichmässigkeiten in der Resorption, Ausscheidungsverhältnisse des Serums in der Zeit zwischen subcutaner Injection und Giftanwendung etc. berücksichtigt werden müssten. Ich

habe mich daher begnügt, die ausserordentlich interessante Thatsache festzustellen, dass durch subcutane prophylaktische Serum-Injectionen die äussere Entzündung am Auge vollkommen verhütet werden kann. Die specifische Wirkung des Antitoxins tritt dadurch am frappantesten in die Erscheinung:

1. Kaninchen 620 g	Subcutan: 0,001 eines 2000fachen Serums	Nach 24 Std. R. Auge: 20 + *Ms.*	Entzündung
2. Kaninchen 680 g	Subcutan: 1,0 des 2000fachen Serums	R. Auge: 20 + *Ms.*	Keine Spur von Entzündung, Auge vollkommen blass

Für den Menschen dürfte die präventive Wirkung des Abrin-Heilserums kaum in Betracht kommen, weil dieselbe bei localer Anwendung zu schnell vorüber geht, und bei subcutaner Injection verhältnissmässig grosse Serumdosen erfordern würde. Ausserdem soll die Entzündung am Auge nicht therapeutisch verhütet, sondern nur im Zaume gehalten werden. Dies lässt sich aber leichter durch die richtige Dosirung des Toxins herbeiführen.

3. Heilwirkung des Abrin-Antitoxins bei der Jequirity-Ophthalmie.

Diese Versuche sind vom praktischen Gesichtspunkte schon wichtiger. Denn es kann für die therapeutische Verwendbarkeit unseres Mittels nur von Vortheil sein, wenn wir erfahren, dass wir auch dann noch die Entzündung zuverlässig beherrschen können, wenn dieselbe in Folge einer ungünstig gewählten Dosis oder einer unvermutheten Empfindlichkeit einen für das Auge bedrohlichen Charakter annehmen sollte.

a. Heilungserfolge mittels localer Anwendung des Abrin-Antitoxins (Jequiritolserums) bei ausgesprochener Jequirity-Ophthalmie.

Mit ganz besonderem Interesse habe ich diese Versuche unternommen, weil das Serum Abrin-immuner Thiere als das erste Heilserum angesehen werden kann, das eine unmittelbare locale Anwendung gestattet. Da das Experiment möglichst die Bedingungen darbieten sollte, wie sie eventuell für den Menschen in Betracht kommen könnten, so stellte sich die zu beantwortende Frage von selbst folgendermassen: Gelingt es mittels localer Serumeinträuflung, ein auf der Höhe der Jequirity-Entzündung befindliches Auge so zu beeinflussen, dass im Vergleich zu einer gleich schweren Controlentzündung der Verlauf sich wesenlich milder gestaltet? Diese Frage kann ich in

Uebereinstimmung mit Calmette und Delarde bejahen. Diese Autoren haben einen Versuch mitgetheilt, der beachtet zu werden verdient.

Sie träufelten acht Kaninchen in das rechte Auge 2 Tropfen einer 1% Abrinlösung. Bei zwei nicht mit Serum behandelten Thieren dauerte die Entzündung acht Tage; zwei Thiere bekamen sechs Stunden nach dem Gift 10 Tropfen Serum, die Entzündung blieb aus; zwei weitere Thiere erhielten nach 24 Stunden 10 Tropfen Serum, die Augen derselben waren bereits in vollster Entzündung, am folgenden Morgen hatten sie die Augen offen, die Conjunctiva war nur leicht roth, ohne Eiterung, nach zwei Tagen waren die Augen vollständig abgeheilt. Auch bei den letzten Thieren, die erst nach zwei Tagen das Serum erhalten hatten, verlief die Entzündung gelinder.

Wenn auch in meinen eigenen Versuchen die locale Wirkung des antitoxischen Serums nicht ganz so energisch hervortritt wie in den Calmette'schen Versuchen, höchstwahrscheinlich deshalb, weil mein damaliges Serum noch nicht so hochwerthig war, wie das der französischen Forscher, so unterliegt es für mich doch keinem Zweifel, dass dem Abrin-Antitoxin eine locale Heilwirkung bei der experimentellen Jequirity-Entzündung zukommt: Ich habe, um recht deutliche Unterschiede gegenüber der Entzündung am Controlthier leichter kenntlich zu machen, bei den folgenden Versuchen das Doppelte der gewöhnlichen Anfangsdosis, die schon eine recht energische croupöse Entzündung hervorruft, gewählt: $40 + Ms$.

Thier	Auge und Giftdosis	Nach 24 Stunden local verabreichte Serummenge	Verlauf
1. Kaninchen	R. $40 + Ms$.	Controlthier, kein Serum	Starke Entzündung, reichlich fibrinöse Exsudate. Auge 4 Tage verklebt. Heilungsdauer: 8 Tage.
2. Kaninchen	R. $40 + Ms$.	Die in vitro neutralisirend. Dosis = 0,001	1 Tag nach der Serumdosis Entzündung im Vergleich zur Controle (bei der Demonstration) milder, doch für die nächsten Tage bei dieser geringen Serummenge ein sicheres Urtheil nicht möglich. Heilungsdauer: 6 Tage.
3. Kaninchen	R. $40 + Ms$.	10fache der in vitro neutralisirenden Dosis = 0,01	1 Tag nach der Serumdosis Lidschwellung im Vergleich zur Controle deutlich geringer, weicher, Auge bereits frei geöffnet, fibrinöse Membranen vorhanden, doch bereits in Lockerung. — Weiterer Verlauf deutlich milder. Heilungsdauer: 5 Tage.
4. Kaninchen	R. $40 + Ms$.	100fache der in vitro neutralisirenden Dosis = 0,1	1 Tag nach dem Serum Besserung am deutlichsten, Auge frei geöffnet, geringe Lidschwellung, Fibrinflocken abgestossen, haben sich im inneren Augenwinkel angesammelt. Im Vergleich zum Controlthier schneller Rückgang der Erscheinungen. Heilungsdauer: 5 Tage.

Der ganze Process verlief so klar, dass ein unparteiischer Zeuge mir sofort die Thiere der Reihe nach heraussuchen konnte. Das Er-

gebniss steht insofern im Einklang mit den Heilresultaten der anderen specifischen Sera, als die Heilwirkung um so deutlicher wird, je mehr Antitoxineinheiten im geeigneten Zeitpunkt zur Entfaltung kommen können. Es fragt sich nur, wie kommt diese locale Wirkung am entzündeten Auge zu Stande? Ich erkläre mir die Erscheinung folgendermassen: Beim Abrin handelt es sich um eine schwer diffundirende Substanz. In den Präventivversuchen haben wir gesehen, dass das Antitoxin leichter aus dem Conjunctivalsack fortgespült wird, weil es leicht löslich ist und keine Affinitäten zu den Zellen der Conjunctiva besitzt wie das Gift. Denn es zeigte sich, dass selbst grössere Mengen Antitoxin bald verschwinden, während die geringsten Spuren des doch ebenfalls gelösten Abrins haften bleiben und die Entzündung bewirken. Offenbar muss der Eiweisskörper Abrin zu Gewebsbestandtheilen der Conjunctiva eine specifische Affinität besitzen, vermöge deren er an der Schleimhaut genügend haftet. Denn wie soll es sonst verständlich werden, dass eine Lösung schwieriger als die andere aus dem Bindehautraum entfernt wird? Auf Grund der schweren Resorbirbarkeit als albuminoider Körper ist es dagegen sehr wahrscheinlich, dass, auch wenn die Entzündung bereits eingesetzt hat, nicht alles Gift bereits von den Zellen gebunden ist. Wird jetzt in diesem Stadium Antitoxin eingeträufelt, so wird der freie, noch vorhandene Giftrest gebunden werden können. Schon dadurch ist ein Erfolg vermittelst einer kleinen Serumdosis gegenüber dem sich selbst überlassenen Controlauge sichergestellt. Geht man aber gleich zu höheren Serumdosen über, so werden die Heilungsaussichten immer bessere, zumal wenn das Antitoxin zu einer Zeit eintrifft, in der noch keine feste Bindung des Toxins mit den betreffenden Seitenketten des Zellprotoplasmas erfolgt ist, je weniger Zeit also nach der Giftapplication verflossen ist. In dieser Beziehung ist die Wirkung den anderen specifischen Antitoxinen analog. Und wie für diese der Nachweis experimentell erbracht ist, z. B. von Dönitz für das Tetanus-Antitoxin, von Madsen für das Antilysin, dass sie in gewissem Grade und für eine begrenzte Zeit das schon von den Geweben gebundene Gift wieder entreissen und neutralisiren können, so scheint mir auch der im Experiment hervortretende Heilwerth des local angewandten Abrin-Antitoxins auf dieser Fähigkeit zu beruhen. Denn sonst würde es nicht recht erklärlich sein, warum mit einem Schlage einer progredienten Entzündung ein gebieterisches Halt zugerufen werden kann.

Es war nun noch von Interesse zu untersuchen, wie weit diese

Tragfähigkeit der localen Heilwirkung reicht. Kann man ein Auge, das ohne specifische Behandlung verloren ist, retten? Das sollte ein Versuch zeigen, bei dem an beiden Augen eines gesunden Thieres eine Toxindosis zur Anwendung kam, bei der ich ausnahmslos den Verlust der Cornea gesehen habe. 24 Stunden nach der Giftapplication wurde am linken Auge die locale Behandlung mit Serumeinträuflungen begonnen. Das rechte Auge blieb sich selbst überlassen. Der Versuch gestaltete sich kurz folgendermassen:

Kaninchen, 2200 g schwer, R. 4000 + *Ms.*
L. „

Rechtes Auge: nach 24 Stunden starke Schwellung beider Lider bis zum Orbitalrand, schwere croupöse Entzündung der Conjunctiva tarsi und bulbi. Dieselbe nimmt ständig zu, nach dem Verlauf des zweiten Tages ist die Cornea diffus getrübt, nach vier Tagen ist dieselbe vollständig eitrig eingeschmolzen, am sechsten Tage Panophthalmie, das obere Lid durchbrochen, theilweise gangränös.

Linkes Auge: Nach 24 Stunden dieselbe Lidschwellung und Entzündung, Hornhaut noch glatt und klar. Beginn der Serumeinträuflung, alle halbe Stunden 0,05, im Ganzen 1,0 ccm.

Zweiter Tag: Schwellung der Lider weicher als am rechten Auge, Cornea klar, Conjunctiva, soweit sichtbar, mit eitrig fibrinösen Massen bedeckt. — Weitere Serumeinträuflungen, wieder 1,0 ccm.

Dritter Tag: Lidschwellung im Rückgang, das Auge ein wenig geöffnet, Cornea klar, Lockerung und Abstossung der Fibrinauflagerungen. — Serum, nochmals 1,0 ccm.

Vierter Tag: Auge besser geöffnet, am oberen Limbus schmale Trübung des oberflächlichen Parenchyms.

Fünfter Tag: Lidschwellung fast vollkommen zurückgegangen, die Trübung des oberen Hornhautlimbus schreitet nicht weiter.

Sechster Tag: Die Infiltration der Hornhaut oben beginnt sich zurückzubilden, die Reinigung der Wundflächen auf der Conjunctiva schreitet schnell vorwärts, an der Lidhaut beider Augenlider zeigt sich ein starker Haarausfall.

Im weiteren Verlaufe ging das linke Auge schnell deutlich der Heilung entgegen, während rechts noch am zwölften Tage die Vereiterung des Auges nicht zum Abschluss gekommen war. — Das Thier wird deswegen mit Chloroform getödtet.

Aus dem Versuche geht klar hervor, dass dem Abrin-Heilserum (Jequiritolserum) ein nicht geringer Heilwerth schon bei localer Anwendung zukommt, vorausgesetzt natürlich, dass es rechtzeitig genug gebraucht wird. In dieser Beziehung stimmt sein Verhalten so vollkommen mit dem der anderen antitoxischen Serumarten überein, dass hierüber kaum noch etwas gesagt werden braucht. Wenn die Zellvergiftung zu hochgradig und der Process zu weit vorgeschritten ist, dann kann das Abrin-Antitoxin die Gewebe des Auges ebenso wenig retten wie das Tetanus-Antitoxin das vergiftete Nervensystem. Aber eine solche

Tragweite wird vom Jequiritolserum bei dem Verfahren, wie ich es empfehle, auch gar nicht verlangt. Denn ein so schwerer Process, wie er eben an dem Versuchsthier geschildert ist, darf bei der langsamen Steigerung der Abrindosen gar nicht vorkommen. Trotzdem müssen wir an menschlichen Augen auch bei richtiger Dosirung mit der bekannten verschiedenen Empfindlichkeit rechnen. Und aus diesem Grunde kann es nur mit Freuden begrüsst werden, dass wir neben dem Gift auch zugleich das Gegengift kennen gelernt haben, das noch dazu eine so bequeme Handhabung gestattet. Würde daher dem Arzte eine eingeleitete Jequiritolreaction am Auge gegen Ende des ersten Tages zu stark erscheinen, oder hat er sonstige Gründe sie zu mildern, dann braucht er nur von einem hochwerthigen Serum einige Tropfen in den Conjunctivalsack einzuträufeln, um die Wirkung zu verringern. Denn um diese Zeit ist die Affinität des Antitoxins zum Gifte noch stärker als die des Toxins zum Gewebe. Von dieser Erscheinung habe ich mich experimentell Giftdosen gegenüber, wie sie therapeutisch in Frage kommen, durch weitere zahlreiche Versuche überzeugt, und wir haben keinen Grund zur Annahme, dass sich dies beim Menschen anders verhält. Das Jequiritolserum stellt daher einen wichtigen therapeutischen Factor in unserem Verfahren dar.

b. Heilungserfolge mittels subcutaner Anwendung des Abrin-Antitoxins bei der Jequirity-Entzündung.

Die Bemühung, der Jequirity-Entzündung des Auges durch subcutane Serum-Injectionen entgegenzutreten, wird im Princip ebenso rationell gelten müssen wie die Bekämpfung der Diphtherie-Intoxication mit Heilserum-Injectionen. Denn es giebt nur ein Specificum gegen dieselbe, das vom Thierkörper gebildete Antitoxin. Dass experimentell die Jequirity-Entzündung auch auf diesem Wege geheilt werden kann, ist, wie meine Versuche ergeben haben, ganz unzweifelhaft. Es bestätigt sich auch hierbei die in der Immunitätsforschung genugsam bekannte Thatsache, dass zur Heilung weit grössere Mengen Antitoxin erforderlich sind als zur passiven Immunisirung. Während bei der präventiven Wirkung, wie wir gesehen haben, bei einem Kaninchen von 500 g 500 A. E. genügten, um keine Entzündung am gesunden Auge aufkommen zu lassen, waren die gleichen Mengen beim vollendeten Ausbruch der Entzündung noch nicht hinreichend sie zu coupiren, wenn auch eine Wirkung bereits unverkennbar war. Erst bei mehrfachen Antitoxinmengen wird die Heilwirkung zuverlässig, und es gelingt auch auf diesem Wege,

ein Auge, das sonst verloren ist, zu retten: Ich würde mich allzu oft wiederholen, wollte ich die Krankengeschichten der vielen Thiere ausführlich berichten, zur Erläuterung des Gesagten mögen deshalb kurz folgende Beispiele dienen:

Heilresultate mit Ab A.N^{3000}:

Thier	Gewicht	Toxindosis	24 Std. später Serummenge subcutan	Verlauf
1. Kaninchen	2050 g	R. 40 + *Ms.*		Controlthier. Croupöse Entzündung, bei der die Cornea absolut intact bleibt Heilungsdauer: 8 Tage
2. Kaninchen	2070 g	„	0,001 ccm	Keine merkbare Beeinflussung des Verlaufes. Heilungsdauer: 8 Tage
3. Kaninchen	1920 g	„	1,0 ccm	24 Std. nach der Seruminjection Auge bereits frei geöffnet. Heilungsdauer: 5 Tage
4. Kaninchen	1640 g	„	2,0 ccm	Ganz auffallende Beeinflussung der Entzündung. Schnelle Lockerung der Membranen. Heilungsdauer kaum 5 Tage
1. Kaninchen	1430 g	R. 4000 + *Ms.*		Controlthier: Schwerer Process, Nekrose an den Lidern. Am 4. Tag Oculus perditus. Thier getödtet
2. Kaninchen	1480 g	„	Nach 24 Std. 4,0 ccm, am nächsten Tag nochmal 1,0 ccm	Auge bleibt vollkommen erhalten, schnelles Zurückgehen der Entzündungserscheinungen, Restitutio ad integrum nach 10 Tagen

Natürlich lag es nahe, nun auch noch der Wirkung der combinirten Serumwirkung nachzugehen. Die sich aufdrängende Annahme, dass bei gleichzeitiger conjunctivaler und subcutaner Anwendung des Abrin-Antitoxins die Heilwirkung am besten in die Erscheinung treten würde, wurde durch das Experiment vollkommen bestätigt. Drei Kaninchen erhielten in das r. Auge und zwar Nr. 1 = 0,001, Nr. 2 = 0,002, Nr. 3 = 0,0025 Abrin, nach 24 Stunden erhielten die Thiere subcutan je 2 ccm eines Serums, von dem 0,001 genügte, um unsere Testgiftdosis für Mäuse in vitro unschädlich zu machen. Ausserdem wurden den Thieren alle halbe Stunden einige Tropfen Serum in das Auge geträufelt und diese Einträuflungen noch bis zum dritten Tage fortgesetzt: alle Thiere haben ihre klare Cornea behalten. Dasselbe Resultat ergab sich bei subconjunctivalen Serum-Injectionen.

Damit habe ich den experimentellen Theil, soweit therapeutische Fragen zu erledigen waren, geschlossen und mich nun noch einer Reihe von wissenschaftlichen Gesichtspunkten zugewandt, deren Bearbeitung im Interesse der Immunitätsforschung mir geboten schien.

VII. Abrin und Antiabrin im gesunden Conjunctivalsack und die Theorie der Antitoxinwirkung.

In der ersten Zeit nach der Behring'schen Entdeckung vermuthete man die Wirkung des Antitoxins in einer wirklichen Giftzerstörung. Bald musste diese Anschauung aber aufgegeben werden, denn durch die geschickten Versuche von Roux und Calmette (209), Buchner (206a), Wassermann (207) wurde mit Sicherheit festgestellt, dass in den physiologisch-neutralen Toxin-Antitoxinmischungen noch beide Componenten, Gift und Antikörper, als solche enthalten sind. Dadurch schien die Erkenntniss des eigentlichen Wesens der Antitoxinwirkung wieder weit in den Hintergrund gedrängt. An muthmasslichen Erklärungen hat es aber trotzdem nicht gefehlt. Und im Wesentlichen stehen sich noch zwei Anschauungen über die Antitoxinwirkung gegenüber. Die eine Richtung, nach dem Vorgang von Buchner und Roux u. A., nimmt eine mehr indirecte Wirkung des Antitoxins an, dasselbe soll keine active Wirkung auf das Toxin ausüben, sondern in erster Linie auf die Zellen einwirken und dieselben gewissermassen gegen die Giftwirkung immunisiren. Im Gegensatz zu dieser Anschauung hat Ehrlich von Anfang an den Standpunkt vertreten, dass es sich bei den wechselseitigen Beziehungen zwischen Toxin und Antitoxin um chemische Processe handelt, bei denen dem Organismus selbst eine eingreifende Zwischenrolle nicht zukommt. Ehrlich hat für diese Auffassung der Antitoxinwirkung systematisch Beweise erbracht, er hat gezeigt, dass unabhängig vom Körper Gift und Gegengift sich direct beeinflussen, dass in concentrischen Lösungen das Toxin vom Antitoxin schneller als in verdünnten Lösungen, bei der Wärme schneller als in der Kälte gebunden wird. Dabei vollzieht sich die Bindung streng nach den Verhältnissen einer reinen Aequivalenz, ein Molecülgift bindet eine unveränderliche Menge Antikörper, und die Bindungsfähigkeit muss darauf beruhen, dass der Giftcomplex eine bestimmte specifische Atomgruppe besitzt, die zu einer bestimmten Atomgruppe des Antitoxincomplexes eine maximale Verwandtschaft besitzt. Auf diese Weise können Gift und Gegengift nach chemischen Vorgängen in den Gewebsflüssigkeiten zu einer Art von Doppelverbindungen zusammentreten, welche nun in den Geweben keine Angriffspunkte mehr finden und daher auch keine Krankheitserscheinungen mehr auslösen können. Nicht zum Wenigsten haben zur Klärung dieser Frage die Ehrlich'schen Reagenzglasversuche mit dem Analogon unseres Abrins, dem Ricin, beigetragen, auf die ich hier kurz zurückkommen möchte. Kobert hatte gefunden, dass das Ricin im lebenden Thierkörper und im extravasculären Blut eigenthümliche Gerinnungen, Zusammenballen der rothen Blutkörperchen hervorbringt, und Ehrlich (211) zeigte nun, indem er das Glas an Stelle des Thierkörpers setzte, dass dieser im Reagenzglas vom Leben unabhängig verlaufende Fällungsact ganz wesentlich vom specifischen Antitoxin, dem Antiricin beeinflusst wird. Mit steigenden Mengen des zu den Blut-Ricinlösungen zugesetzten specifischen Serums wurde die Gerinnung verzögert und bei genügendem Antitoxingehalt ganz aufgehoben. Dabei entsprach in Thierversuchen, wenn er solche Mischungen den Thieren injicirte, die Gerinnung dem Tod der Versuchsthiere, das Ausbleiben der Gerinnung dem vollkommenen Gesundbleiben der Thiere, „es war damit bewiesen, dass Gift und Gegengift sich direct und chemisch beeinflussen".

War in diesen Versuchen der Thierkörper nun auch ausgeschaltet, so muss es meines Erachtens doch noch wünschenswerth erscheinen, zu demonstriren, dass, auch wenn der Organismus wirklich den Behälter des Toxin-Antitoxingemisches abgiebt, er bei der Wirkung des Antitoxins auf das Gift keine Zwischenrolle in dem Roux-Buchner'schen Sinne spielt. Ich bin in der Lage, diesen Beitrag zur Theorie der Antitoxinwirkung durch die Einführung von Abrin-Antiabringemischen in den Conjunctivalsack zu erbringen. Wie für Tetanus-Toxin-Antitoxinmischungen die vollständige Bindung des Giftes erreicht ist, wenn bei den Thieren die specifischen Krampferscheinungen ausbleiben, so war es eine mathematische Consequenz der Ehrlich'schen Theorie, dass am Auge die specifische Abrinwirkung, die charakteristische Entzündung ausbleiben musste, sobald in einer Mischung von Abrin und Antiabrin das Gift vollständig gebunden, der *Lo.*-Werth erreicht ist. Diese Schlussfolgerung wurde sofort durch das Experiment bestätigt. Ich bekam gelegentlich meiner Blutserumprüfungen von einem Kaninchen ein Serum in die Hand, von dem genau 0,01 die tödtliche Minimaldosis für Mäuse 20 + *Ms.* Abrin neutralisirte. Von diesem Serum bekamen zwei Kaninchen in Mischung mit der zehnfach tödtlichen Minimaldosis in die Augen eingeträufelt wie folgt:

Thier	Gemisch von Gift und Serum, das 30 Min. in vitro gestanden hat:			Verlauf
		Giftdosis	Serummenge	
1. Kaninchen	R. Auge	200 + *Ms.*	0,075	Starke Entzündung
	L. Auge	200 + *Ms.*	0,05	Starke Entzündung
2. Kaninchen	R. Auge	200 + *Ms.*	0,1	Keine Spur von Entzündung
	L. Auge	200 + *Ms.*	Controle	Stärkste Entzündung, Haarausfall

Ein weiteres Beispiel mit einem 2000fachen Serum:

Thier		Giftmenge	Serummenge	Applicationsstelle	Verlauf
1. Maus		40 + *Ms.*	0,0005	subcutan	† 3. Tag
2. Maus		40 + *Ms.*	0,001	subcutan	Lebt
Kaninchen	R. Auge	40 + *Ms.*	0,0005	Conjunctiva	Entzündung
	L. Auge	40 + *Ms.*	0,001	Conjunctiva	Keine Entzündung

Vom theoretischen Gesichtspunkte verdienen diese Versuche einiges Interesse: Dieselben verlaufen gewissermassen in dem Raum eines Reagenzglases, dessen Wandung aber nicht eine todte Glas-

membran, sondern die lebende Schleimhaut ist, und wir haben den Vortheil wie im Glase offen zu sehen, was bei der subcutanen Anwendung sich dem Blick entzieht. Wenn in einen gesunden Bindehautraum eine physiologisch-neutrale Abrin-Antiabrinmischung eingeträufelt wird, in der das Toxin vom Antitoxin völlig gebunden ist, so ist das der Schleimhaut und dem Organismus ebenso gleichgültig, als ob ein Tropfen physiologischer Kochsalzlösung das Epithel berührt oder eine Thräne den normalen Weg rinnt. Von einer Wirkung des Antitoxins aus der Mischung heraus auf die Zellen und einer etwaigen indirecten Immunisirung derselben gegen das Gift kann keine Rede sein. Die Schleimhautoberfläche ist nicht im Stande, eine vollendete Bindung des Antitoxins mit dem Toxin zu beeinflussen, eine Sprengung zum Zweck einer indirecten Immunisirung der Zellen ist nicht blos überflüssig, sondern hierbei unmöglich. Denn wenn das Antitoxin auch nur eine kurze Zeit getrennt vom Toxin auf die Conjunctiva kommt, in einer Menge, die in vitro zur Neutralisation genügt, so bleibt der Schutz für die Zellen aus, obwohl das Antitoxin nun Gelegenheit hätte, sich zuerst an die Zellen zu wenden, also genau das Gegentheil, was man nach den Anschauungen von Roux und Buchner erwarten müsste, wie aus folgendem Experiment hervorgeht: Ein Kaninchen erhält in das linke Auge das physiologisch neutrale Gemisch: $\frac{40 + Ms.}{0{,}001 \text{ Serum}}$, das 30 Minuten gestanden hat, die Entzündung bleibt am Auge aus. Das rechte Auge erhält dieselben Mengen getrennt je in einem Tropfen von 20 mg und doch gleichzeitig eingeträufelt, am anderen Morgen ist das Auge in Entzündung begriffen, wenn auch nicht so fulminant als beim Controlthier:

Kaninchen	R. Auge: $\frac{40 + Ms.}{0{,}001}$ in Mischung	R. keine Entzündung
	L. Auge: $40 + Ms.$ u. 0,001 Serum getrennt	L. Entzündung

Das Antitoxin hat unter diesen Bedingungen offenbar bereits nicht mehr Gelegenheit, das ganze Giftquantum an sich zu fesseln. Aber selbst dann, wenn man dem Antitoxin — immer in einer Quantität, in der es in vitro zur Neutralisation der Testgiftdosis genügt — längere Zeit zur Einwirkung auf die Conjunctiva lässt, bringt es den Zellen keinen Schutz, immunisirt sie nicht, es wird offenbar bald fortgeschwemmt und vermag das Gift nicht mehr aufzufangen. Ja, nicht einmal dann bleibt die Entzündung aus, wenn man Thieren

kleine Multipla der in vitro neutralisirenden Dosis einträufelt und nach kurzen Zwischenräumen die Testgiftdosis verabreicht, was aus den mitgetheilten Versuchen über die locale Präventivwirkung des Antitoxins zur Genüge hervorgeht. Erst wenn man den Conjunctivalsack mit Heilserum überschwemmt, findet das Abrin für einen kurzen Zeitraum keinen Angriffspunkt, aber nicht weil das Antitoxin die Zellen immunisirt, sondern das Gift auffangen kann. Die Analogie mit den Ehrlich'schen Reagenzglasversuchen liegt daher nahe: In den Blut-Ricingemischen im Glase bleibt die Gerinnung aus, wenn Gift und Gegengift gerade vollkommen gebunden sind, und im Bindehautraum bleibt die Abrin-Entzündung aus, wenn die Bindung eine vollständige ist, und wenn es dem Antitoxin möglich ist, das Toxin zu verankern. Ist dies nicht mehr möglich, dann ist der Ausbruch der Entzündung nicht mehr zu verhindern, das Antitoxin beeinflusst eben activ durch chemische Bindung das Gift, nicht aber die Zelle.

Auch noch auf einem anderen Wege lässt sich für das Abrin der Nachweis erbringen, dass bei der Antitoxinwirkung auf das Gift der Thierkörper keine Zwischenrolle spielt. Die Giftempfindlichkeit der einzelnen Thierspecies dem Abrin gegenüber ist bekanntlich sehr verschieden. Aus dieser verschiedenen Giftempfindlichkeit müsste man nach Roux und Buchner folgern, dass der Thierkörper verschiedener Arten, wie er im Grade der Giftempfindlichkeit sich verschieden verhält, so auch bei Toxin-Antitoxingemischen kaum immer dieselbe Vermittlerrolle spielen kann. Hier ist aber das Verhalten der einzelnen Thierarten nur verschieden, solange es sich um unausgeglichene Giftmischungen handelt. Knorr's (218) Untersuchungen haben ergeben, dass hierbei die Wirkung um so stärker ist, je empfindlicher die Thierart ist. Wenn dagegen das Gift vollständig gebunden, die Mischung physiologisch neutral ist, dann bleibt es gleichgültig, in welchen Thierkörper das Gemisch gebracht wird. Dies trifft für die ausgeglichene Abrin-Antiabrinmischung zu:

A. Gift nicht vollständig gebunden:

Thierart	Giftdosis	Serum-menge	Applications-stelle	Verlauf
Maus	200 + *Ms.*	0,001	subcutan	† 3. Tag
Meerschweinchen	200 + *Ms.*	0,001	subcutan	† 2. Tag
Kaninchen	200 + *Ms.*	0,001	Conjunctiva	Starke Entzündung

B. Gift vollständig gebunden:

Thierart	Giftdosis	Serummenge	Applicationsstelle	Verlauf
Maus	200 + *Ms.*	0,005	subcutan	Lebt
Meerschweinchen	200 + *Ms.*	0,005	subcutan	Lebt
Kaninchen	200 + *Ms.*	0,005	Conjunctiva	Keine Spur von Entzünd.

Die Giftwirkung bleibt aus, gleichviel ob das neutrale Toxin-Antitoxingemisch auf den Organismus der Maus einwirkt, ob es auf das empfindliche Sehorgan des Kaninchens anstürmt, oder ob es in dem noch empfindlicheren Körper des Meerschweinchens kreist.

Auch über die Art und Weise, wie diese Bindung erfolgt, können wir uns heute eine befriedigende Vorstellung machen. Gelegentlich seiner Untersuchungen über die Constitution des Diphtheriegiftes hat Ehrlich (217) es wahrscheinlich gemacht, dass in den Giftmolecülen zwei von einander unabhängige Atomcomplexe existiren. Der eine, haptophorer Natur, bewirkt die Bindung an das Antitoxin, resp. an die ihm entsprechenden Seitenketten desselben, der andere Atomcomplex ist toxophor, d. h. er ist die Ursache der specifischen Giftwirkung. Der Antikörper wendet sich ausschliesslich an die haptophore Gruppe, dadurch dass er vermittelst dieser haptophoren Gruppe das ganze Giftmolecül an sich fesselt, leitet er auch die toxophore Gruppe von den Organen ab. Wir begreifen es jetzt, dass danach zum Unschädlichmachen des Giftes gar keine Zerstörung von dessen toxophorem Complexe zu erfolgen braucht, dass in den Gemischen beide Componenten zwar neben einander, aber an einander existiren. Bei der Analogie zur Diphtherie-Immunität sind wir genöthigt, beim Abrin-Antiabrin der Ehrlich'schen Theorie der Antitoxinwirkung zu folgen, die obigen Versuche sollen als Beweise für dieselbe gelten. —

VIII. Herkunft und Bildungsstätten der antitoxischen Substanz bei der Abrin-Immunität.

Seitdem wir wissen, dass bei einer Reihe von Infectionskrankheiten im Blute specifische Substanzen erscheinen, denen die Eigenschaft zukommt, entweder die von den Infectionserregern gelieferten Gifte unschädlich zu machen — Behring's Antitoxine — oder die Krankheitskeime selbst zu vernichten — R. Pfeifer's baktericide Körper —, ist die Frage nach dem Ort der Entstehung dieser räthselhaften Schutzstoffe ebenso in den Vordergrund des Interesses getreten, wie die Frage nach der Wesenheit und Wirkungsart derselben. War man einerseits durch die Thatsache ihrer Bildungsmöglichkeit zum ersten Male im Stande, sich eine befriedigende Erklärung dafür zu geben, dass der Mensch jenen Infectionskrankheiten nicht

zu unterliegen braucht, so erschien es andererseits nur naturgemäss, dass man nun auch noch die letzten Quellen der Antikörper suchte.

Aber die ausserordentlich complicirten Verhältnisse bei diesen Fragen, wo Biologie und Pathologie in einander spielen, machen es verständlich, warum es der Forschung nur mühsam gelingt, hier vorwärts zu kommen. Wenn man den augenblicklichen Stand unseres Wissens hierüber kurz zusammenfasst, so lässt sich dabei ein eigenthümlicher Unterschied zwischen baktericiden und antitoxischen Substanzen feststellen: Während über die Wirkungsart baktericider Sera und den Modus der Bildung dieser Stoffe noch widerstreitende Theorien sich bekämpfen, sind unsere Kenntnisse über die Bildungsstätten dieser Art von Antikörpern durch experimentelle Befunde bereits wesentlich gefördert. Umgekehrt sind wir auf Grund der Ehrlich'schen Theorie wohl in der Lage, uns von der Wirkungsart der antitoxischen Substanzen eine klare Vorstellung zu machen, aber wir kennen noch wenig die Bildungsstätten derselben, es fehlt an genügenden experimentellen Thatsachen über die Zellcomplexe, in denen wir die Entstehung der Antitoxine zu suchen haben.

Bekanntlich gelang es R. Pfeifer und Marx (213), bei der activen Cholera-Immunität experimentell nachzuweisen, dass an bestimmten Zeitabschnitten der Immunisirung in den blutbildenden Organen, der Milz, dem Knochenmark und den Lymphdrüsen ein Ueberschuss von baktericiden Antikörpern gegenüber dem Blut vorhanden ist, und sie deuteten diese Befunde dahin, dass die blutbildenden Organe als die Bildungsstätten der baktericiden Antikörper anzusehen sind. Ermöglicht wurden diese Versuchsergebnisse durch die von ihnen gemachte glückliche Beobachtung, dass schon nach einmaliger subcutaner Injection von abgetödteten Choleraculturen bei jungen Kaninchen regelmässig bereits im Verlaufe weniger Tage eine überraschend starke specifische Blutveränderung eintritt, wobei Serumwerthe angetroffen wurden, die weit über das hinausgehen, was bei anderen Thierarten durch jahrelange Vorbehandlung mit Cholera zu erreichen war.

Bei der antitoxischen Immunität dagegen liegen diese Verhältnisse nicht so günstig. Der Zeitpunkt für eine Bestimmung des antitoxischen Titres der Organe ist nicht so leicht zu bemessen. Untersucht man zu früh, dann trifft man keine beweiskräftigen Unterschiede zwischen Blut- und Organwerthen; untersucht man zu spät, dann ist der Titre beider schon so hoch, dass auch hier sich Differenzen leicht verwischen und ein Rückschluss auf etwaige Zellcomplexe als Matrix des Antitoxins kaum möglich wird. Erst ein enormes Thiermaterial würde hierüber Auskunft geben. Deshalb war man zunächst immer auf die Theorie angewiesen und man stritt darüber, ob das Gift direct in das Antitoxin umgewandelt werde, oder ob das letztere für ein Reactionsproduct des Körpers hingenommen werden müsse. Diese letzte Anschauung ist von Behring stets vertreten worden.

Die erste Annahme, wenn man sie für die Abrin-Immunität an-

wenden wollte, erscheint schon auf Grund der quantitativen Verhältnisse schwer verständlich. Wie soll man sich vorstellen, dass eine bestimmte immerhin kleine Menge Gift in eine derartig grosse ständig zunehmende Antitoxinmenge „umgewandelt" werde, dass zuletzt ein Bruchtheil eines ccm Blut genügen kann, um die gesammte verbrauchte Giftmenge in vitro unschädlich zu machen?

Es hat auch hier die Ehrlich'sche Theorie die wünschenswerthe Klarheit geschaffen. Die Bildung, Vermehrung und Anhäufung im Blute wurde sofort verständlich, wenn man nach Ehrlich annahm, dass das Antitoxin nichts anderes ist als derjenige Bestandtheil einer Zelle, welcher das Gift an sich zu binden im Stande ist und welcher, wenn er der Zelle entzogen ist, im Ueberschuss neu gebildet und im Blute eine Zeit lang angehäuft werden kann. Ist diese Theorie richtig, so muss Antitoxin im Körper präformirt sein. In der That hat Wassermann (214) experimentell nachgewiesen, dass bereits im normalen Gehirn und Rückenmark Substanzen enthalten sind, die analog dem Tetanus-Antitoxin das Tetanusgift unschädlich machen können. Für Tetanus werden wir also annehmen können, dass das Organ, welches eine specifische Beziehung zu den Giftmolecülen besitzt, das Central-Nervensystem, auch gleichzeitig die Production des entsprechenden Antitoxins übernimmt. Wie verhält es sich aber nun mit den anderen Erkrankungen, bei denen die Beziehungen zwischen Gift und Organ nicht so offenbare sind? Enthält der Organismus für jede Krankheit, bei der specifische Antitoxine gebildet werden können, ein solches präformirt und bereit? Das ist die Frage, an deren bisher unzureichender experimenteller Begründung die Anerkennung der Ehrlich'schen Theorie meines Erachtens auf manchen Seiten scheitern kann. So günstig freilich wie beim Tetanus liegen die Verhältnisse bei den anderen Infectionskrankheiten nicht. Der Rückschluss, dass beim Menschen die Antitoxinbildung, Selbstheilung etc. ebenso verlaufen muss wie beim Thier, ist hier nur dadurch möglich, dass bei Thier und Mensch die tetanischen Organveränderungen im Princip dieselben sind. Aber ist z. B. die Diphtherie-Vergiftung des Versuchsthieres analog der menschlichen Diphtherie-Intoxication? Sind die Beziehungen zwischen Giftmolecülen und Zellcomplexen bei beiden Gattungen dieselben? Wo ist daher die Bildungsstätte des Diphtherie-Antitoxins im Menschen? Man sieht, das Resultat des Thierversuches ist hier auf den Menschen nicht so leicht übertragbar wie beim Tetanus. Es werden daher die Fragen nach den Bildungsstätten der Antikörper sich bei denjenigen Erkrankungen noch am leichtesten beant-

worten lassen, bei denen analog dem Tetanus im menschlichen und thierischen Organismus dieselben Krankheitserscheinungen und dieselben anatomischen Veränderungen durch das betreffende Toxin hervorgerufen werden. Diese Bedingung erscheint mir bei der Abrinwirkung erfüllbar zu sein. Das Auge des Kaninchens erkrankt unter Abrin mit genau denselben Erscheinungen, die bei der früher so häufig angewandten Jequirity-Ophthalmie des Menschen beobachtet sind, und wir haben Grund genug zur Annahme, dass bei der Abrinvergiftung die anatomischen Veränderungen im Menschenkörper denen der thierischen Organe entsprechen würden. Auf Grund dieser Erwägungen kam mit die Hoffnung, dass es bei der Abrin-Immunität gelingen könnte, die Quellen der Antitoxinbildung aufzudecken und damit einen Beitrag in dieser Frage zu liefern.

Der Gedankengang, welcher meinen Versuchen zu Grunde lag, war folgender: Da mir der Gang der conjunctivalen Immunisirung genau bekannt war und sich bei der Feststellung desselben ergeben hatte, dass im Gegensatz zu der subcutanen Immunisirung der erste Anstieg des Antitoxingehaltes nicht so schnell und nicht gleich in so hohem Grade erfolgt, so war die Hoffnung näher gerückt, dass sich leichter ein Zeitpunkt treffen lassen würde, an dem sich zwischen Neutralisationstitre des Blutes und der Organe eine deutliche Differenz nachweisen lassen würde. Ich nahm weiter an, dass es bei der bekannten Wirkung unseres Giftes auf das extravasculäre Blut vor allem die Ursprungsstätten des Blutes, die blutbildenden Organe sein müssten, an die sich das Abrin bei der Immunisirung wendet: Beide Annahmen sind durch das Experiment bestätigt. Der Versuch begann mit der Prüfung der Organe eines gesunden, nicht vorbehandelten Kaninchens. Das Thier wurde durch Verbluten getödtet, die zu prüfenden Organe wurden durch wiederholtes Abspülen in physiologischer Kochsalzlösung vollends blutleer gemacht; bestimmte Gewichtstheile der Organe wurden steril im Mörser soweit zerrieben, bis mikroskopisch keine Zellstructur mehr vorhanden war, in physiologischer Kochsalzlösung aufgeschwemmt und 24 Stunden der Auslaugung überlassen und zwar bei niedriger Zimmertemperatur.

Von diesen Organextracten erhielten Mäuse subcutan in Mischung mit der tödtlichen Minimaldosis folgende Mengen, auf die Gewichtstheile des verabfolgten Organes berechnet (s. folgende Tabelle).

Aus diesem Versuche geht zunächst hervor, dass mir bei den verwendeten Organen der Nachweis von einem im Körper präformirten Anti-Abrin nicht gelungen ist. Das beweist aber nicht, dass

Thier	Organ	Giftdosis	Verlauf
1. Maus	Blut: 0,5	20 + *Ms.*, Mischungsdauer 30 Minuten	† 72 Stdn.
2. „	Milz: 0,1	„	† 48 „
3. „	Leber: 0,1	„	† 36 „
4. „	Knochenmark: 0,1	„	† 36 „
5. „	Conjunctiva, gesammte von einem Auge abpräparirt	„	† 32 „
6. „	—	20 + *Ms.*	† 32 „

es nicht doch vorhanden ist, und beweist nichts gegen die Ehrlich-sche Theorie. Denn in den Wassermann'schen Versuchen ergab sich, dass die giftneutralisirenden Substanzen des normalen Nervensystems nicht in Wasser löslich waren, während die specifischen Antitoxine in jedem Verhältniss in Wasser löslich sind. Es ist daher die Möglichkeit nicht von der Hand zu weisen, dass die specifisch giftbindende Substanz überhaupt erst löslich wird, wenn sie von den lebenden Zellen abgegeben werden kann, dass sie aber aus den Zellen des getödteten Thieres schwer löslich zu machen ist. Dazu kommt noch die andere Möglichkeit, dass in den verwendeten geringen Mengen der Organe die Ursache der fehlenden Neutralisation der Giftdosis zu suchen ist, oder dass andere Organe es sind, die giftneutralisirende Substanzen besitzen.

Verwendet man aber grössere Organmengen, was bei den kleinen Mäusen an sich schon schwieriger wird, und bleibt man bei der kleinen Giftdosis, so können Täuschungen über die Schutzkraft der Organe dadurch unterlaufen, dass die Resorption der in den Organsaft eingehüllten kleinen Giftdosis derartig langsam erfolgt, dass die Thiere nicht sterben. Greift man, um dies zu vermeiden, zu grösseren Giftdosen, so wird der Neutralisationstitre wieder geschwächt, kurz es kann hier ein Circulus vitiosus eintreten, der zur Klarstellung an sich schon eine umfangreiche Arbeit erfordern würde. Dies schien mir aber für die Beantwortung der Frage nach den Bildungsstätten der antitoxischen Substanz deshalb nicht lohnend genug, weil unterdessen schon der Parallelversuch mit den Organen eines immunisirten Thieres eine klare Antwort gegeben hatte. Wir begnügen uns daher festgestellt zu haben, dass die verwendeten Mengen bestimmter normaler Organe keinen Schutz gegen unsere tödtliche Minimaldosis gewähren. Dass hierbei auch die normale Conjunctiva in den Bereich der Untersuchung gezogen wurde, findet seine Erklärung wieder in der Prämisse der Ehrlich'schen Theorie, dass dieselben Organe, welche eine specifische Beziehung zu den Giftmolecülen besitzen, gleichzeitig auch Antitoxin bilden. Da diese Beziehung der Conjunctiva

sich in der Entzündung äussert, so war es folgerichtig, dass sie bei der conjunctivalen Abrin-Immunisirung eine Rolle spielen musste, auch dies wird aus dem folgenden Versuch hervorgehen. Das verwendete Thier stand in der 6. Woche der conjunctivalen Immunisirung, es wurde am 40. Tage nach Beginn derselben getödtet, die Immunität war vom rechten Auge aus eingeleitet. Das Verfahren war dasselbe wie bei dem vorigen Versuche:

Thier	Organmenge		Giftdosis. Mischungsdauer 30 Minuten	Verlauf
1. Maus	Blut	0,1	20 + *Ms.*	lebt, gesund
2. „	„	0,04	„	lebt, gesund
3. „	„	0,02	„	schwer krank, bleibt am Leben
4. „	„	0,01	„	† 2. Tag
5. „	Milz	0,004	„	† 2. Tag
6. „	„	0,005	„	† 3. Tag
7. „	„	0,01	„	krank, bleibt am Leben
8. „	Leber	0,04	„	schwer krank, bleibt am Leben
9. „	„	0,02	„	† 3. Tag
10. „	„	0,01	„	† 3. Tag
11. „	Knochenmark	0,004	„	† 5. Tag
12. „	„	0,005	„	schwer krank, bleibt am Leben
13. „	„	0,01	„	gesund
14. „	Conjunctiva, r. Auge, von dem die Immunisirung eingeleitet		„	lebt, gesund
15. „	—		„	† nach 33 Stdn. Controlthier

Es ergab sich also, dass im Gegensatz zu dem Verhalten des nicht immunisirten Thieres einzelnen Organen ein gewisser antitoxischer Schutzwerth zukam, und zwar übertraf in der gewählten Prüfungszeit die Milz und vor allem das Knochenmark den antitoxischen Titre des Blutes um einen nicht geringen Grad. Wir schliessen daraus, dass bei diesem Immunisirungsverfahren die blutbildenden Organe das Gegengift gegen unser Blutgift produciren helfen. Aber auch die Conjunctiva muss an der Antitoxinproduction betheiligt sein, denn sie reagirt zuerst auf das Toxin, und ihre Zellcomplexe erwarben, wenn sie eine Reihe von Reactionen überstanden haben, die Fähigkeit, unsere Testgiftdosis in vitro unschädlich zu machen. Damit haben unsere Beobachtungen über die locale Immunität der Schleimhaut eine erfreuliche experimentelle Bestätigung gefunden, die Seitenketten, welche das Gift an sich festankern, sind nicht blos theoretisch denkbar, sie treten in die Erscheinung. Am deutlichsten werden die Differenzen im Schutzwerth der Organe eines intacten und immunen Thieres, wenn man sie vergleichend neben einander stellt (s. folgende Tabelle).

Ich habe diesen Versuch erneuert, wieder kamen die Organe von einem Thiere zur Verwendung, bei dem vom rechten Auge, dies-

Intactes Thier			Immunisirtes Thier		
Blut	0,5	Maus †	Blut	0,02	Maus lebt
Milz	0,1	„ †	Milz	0,01	„ „
Leber	0,1	„ †	Leber	0,04	„ „
Knochenmark	0,1	„ †	Knochenmark	0,005	„ „
Conjunctiva		„ †	Conjunctiva		„ „

mal mit schnell gesteigerten Dosen, die Immunität eingeleitet war. Das Thier wurde im Beginn der dritten Woche getödtet und wie im vorigen Versuch der Neutralisationstitre der Organe bestimmt. Wieder besassen die blutbildenden Organe einen höheren Schutzwerth als das Blut selbst. Das Bemerkenswertheste aber an dem Fall war die Erscheinung, dass die Conjunctiva des rechten Auges, an der die Entzündungen sich abgespielt hatten, in Mischung mit der Testgiftdosis die Maus rettete, diese kam mit einer kleinen Nekrose der Bauchhaut davon. Die andere Conjunctiva dagegen, ebenfalls zerrieben und mit der Testgiftdosis injicirt, schützte die Maus nicht vor dem Tode. Dies Experiment bestätigt von neuem unsere Anschauung, dass das Gewebe, welches zum Abrin in specifische Beziehung tritt, in diesem Falle auch an der Production der Antikörper betheiligt ist. Bei der conjunctivalen Immunisirung liefert also die reagirende Conjunctiva einen Theil des Antitoxins, der Giftrest, welcher zur Resorption gelangt, regt ferner in den blutbildenden Organen die Antitoxinbildung an.

IX. Eine neue Methode zur Werthbestimmung des Abrin-Heilserums (Jequiritolserum).

Bisher wurde in allen unseren Versuchen der Antitoxingehalt des Blutserums Abrin-immuner Thiere dadurch bestimmt, dass bei Mäusen nach subcutaner Injection von Gemischen, in denen unsere Testgiftdosis 20 + *Ms.* 30 Minuten lang der Bindung von abgestuften Antitoxinmengen ausgesetzt war, diejenige Serummenge bestimmt wurde, die gerade noch genügte, um die Testgiftdosis unschädlich zu machen. Leben oder Tod des Versuchsthieres diente also hier als Indicator wie bei der Werthbestimmung des Diphtherie-Heilserums. Die von mir vielfach gemachte Beobachtung, dass am Auge die charakteristische Abrin-Entzündung ausbleibt, wenn man in den Bindehautsack ein Gemisch von Abrinlösung und specifischem Blutserum einträufelt, das von Mäusen subcutan glatt vertragen wurde, führte mich dazu, den Versuch zu machen, das empfindliche Auge des Kaninchens als Indicator für den Antitoxingehalt des Abrin-

Heilserums functioniren zu lassen. Denn wie für Tetanus-Toxin-Antitoxingemische der Ueberschuss von nicht gebundenem Gift sich klinisch durch das Auftreten der Krampferscheinungen zu erkennen giebt, so tritt stets am Auge die charakteristische Entzündung auf, sobald in einem Gift-Serumgemisch eine zum Hervorbringen der Entzündungserscheinungen genügende Menge nichtgebundenen Jequirity-Toxines vorhanden ist. Dass das physiologisch-neutrale Gemisch, der *Lo.*-Werth für Mäuse, am Kaninchenauge keine Spur von Entzündung herbeiführt, haben wir bereits besprochen. Es war daher nur noch erforderlich, wenn das erste Auftreten der Entzündungan zeigen soll, dass die vollkommene Neutralität noch nicht erreicht ist, dafür zu sorgen, dass die Entzündungserscheinungen klinisch auch dann noch markant genug einsetzen, wenn auch nur eine geringe Menge von Antitoxin zur vollständigen Bindung fehlt. Dies lässt sich erreichen, wenn man den Kunstgriff benutzt, die Entzündung durch Verwendung eines Multiplums der Testgift-Prüfungsdosis zu vergrössern. Es ist klar, dass beim zehnfachen Quantum der Testgiftdosis sofort noch eine starke Entzündung auftreten muss, wenn auch nur $^1/_{10}$ der Giftmenge der Bindung entgangen, nicht neutralisirt ist. Denn es bleibt dann noch immer soviel freies Gift übrig, dass es genügt, die gewöhnliche Entzündung auszulösen, die wir mit unserer einfachen Anfangsdosis, die zugleich für Mäuse die tödtliche Minimaldosis darstellt, stets erzielt haben. Ein Serum enthält daher z. B. 100 A. E., wenn 0,1 genügt, das zehnfache der Testgiftdosis unschädlich zu machen oder keine Entzündung am Auge aufkommen zu lassen:

$$\frac{200 + Ms.}{^1/_{10}\text{ A. E.}} = Co.\ (\text{keine Conjunctivitis}) = \text{Serum ist 100 fach.}$$

Diese Verwendung der zehnfachen Testgiftdosis für das Auge im Vergleich mit der einfach tödtlichen Minimaldosis für Mäuse habe ich aber erst für statthaft angesehen, nachdem ich mich in vielen Versuchen überzeugt habe, dass das Gesetz der Multipla für diese Giftdosen beim Abrin-Antitoxin seine volle Geltung besitzt. Ob man von einem 100fachen Serum die einfach tödtliche Minimaldosis mit $^1/_{100}$ A. E., oder die zehnfach tödtliche Minimaldosis mit $^1/_{10}$ A. E. gemischt einer Maus injicirt, ist gleichgültig, die Thiere bleiben gesund. Ich habe gerade das zehnfache unserer für Mäuse tödtlichen Minimaldosis $= 200 + Ms.$ zur Serum-Werthbestimmung gewählt, weil ich auf Grund zahlreicher Versuche erfahren habe, dass dies die äusserste Giftgrenze ist, die vom Auge des erwachsenen Kaninchens noch ohne Gefahr für die Cornea vertragen wird. Höchstens tritt da-

Ein Abrin-Heilserum 100fach normal: Ab.A.N^{100}: würde einem einfach normalen Diphtherieheilserum etwa entsprechen.

Subcutane Prüfung

Thier	Applicationsstelle	Giftdosis	Serummenge	Verlauf	Entscheidung höchstens möglich	Serum enthält
1. Maus	subcut.	20 + *Ms.*	0,004	† 3. T.	4. Tag	nicht 250 A.E.
2. „	„	„	0,005	† 4. T.	„	nicht 200 A.E.
3. „	„	„	0,006	† 4. T.	„	nicht 150 A.E.
4. „	„	„	**0,01**	lebt	„	**100 A.E.**
5. „	„	„	0,02	lebt	„	mehr als 50 A.E.

Conjunctivale Prüfung

Thier	Applicationsstelle	Giftdosis	Serummenge	Verlauf	Entscheidung	Serum enthält
1. Kaninchen	R. Conj.	200 + *Ms.*	0,04	Starke Entzünd.	20 Std.	nicht 250 A.E.
2. „	„	„	0,05	„	„	nicht 200 A.E.
3. „	„	„	0,066	Geringere Entzünd.	„	nicht 150 A.E.
4. „	„	„	0,1	**Keine Entzünd.**	„	**100 A.E.**
5. „	„	„	0,2	„	„	mehr als 50 A.E.

Ab.A.N^{1000}: = würde einem 20fachen Diphtherieheilserum entsprechen.

Subcutane Prüfung

Thier	Applicationsstelle	Giftdosis	Serummenge	Verlauf	Entscheidung möglich	Serum enthält
1. Maus	subcut.	200 + *Ms.*	0,001	† 2. T.	4.–6. T.	nicht 10000 A.E.
2. „	„	„	0,002	† 2. T.	„	nicht 5000 A.E.
3. „	„	„	0,0025	† 3. T.	„	nicht 4000 A.E.
4. „	„	„	0,0033	† 4. T.	„	nicht 3000 A.E.
5. „	„	„	0,004	† 6. T.	„	nicht 2500 A.E.
6. „	„	„	0,005	**lebt**	„	**2000 A.E.**
7. „	„	„	0,01	lebt	„	mehr als 1000 A.E.
8. „	„	„	0,02	lebt	„	mehr als 500 A.E.

Conjunctivale Prüfung

Thier	Applicationsstelle	Giftdosis	Serummenge	Verlauf	Entscheidung	Serum enthält
1. Kaninchen	R. Conj.	200 + *Ms.*	0,001	Entzünd.	15—20 Std.	nicht 10000 A.E.
	L. Conj.	„	0,002	„	„	nicht 5000 A.E.
2. „	R. Conj.	„	0,0025	„	„	nicht 4000 A.E.
	L. Conj.	„	0,0033	„	„	nicht 3000 A.E.
3. „	R. Conj.	„	0,004	„	„	nicht 2500 A.E.
	L. Conj.	„	0,005	Auge blass, **keine Entzünd.**	„	**2000 A.E.**
4. „	R. Conj.	„	0,01	„	„	mehr als 1000 A.E.
	L. Conj.	„	0,02	„	„	mehr als 500 A.E.

bei eine vorübergehende Enthaarung der Lidhaut auf, eine Erscheinung, die stets anzeigt, dass die gewählte Dosis für Immunisirungszwecke zu hoch war. Selbst wenn daher im Gemisch sämmtliche Gifteinheiten wirksam bleiben, werden die Thiere nicht verunstaltet und man spart Thiermaterial. Die Werthbestimmungsmethode, soweit man es überhaupt von ihr verlangen kann, lässt an Genauigkeit nichts zu wünschen übrig, denn man kann sicher sein, dass jeder Giftüberschuss in einem Abrin-Antiabringemisch sich am Auge des Kaninchens bald bemerkbar macht. Man hat dabei den Vortheil, dass man bereits nach 15—20 Stunden zum mindesten über die engeren Grenzwerthe des Antitoxingehaltes hinreichend orientirt ist, was bei der subcutan eingeführten Mischung nicht der Fall ist, weil die Entscheidung über Leben und Tod Tage lang schwanken kann. Aber auch eine genauere Titrestellung eines Abrin-Heilserums ist nach dieser Methode bei geeignetem Variiren der Gemische möglich, was aus dem Vergleiche mit der subcutanen Methode hervorgeht. Wir sehen hier die Krankheit, wo wir sie bei der subcutanen Einführung oft nur vermuthen können. Einige Beispiele aus meinen Protokollen mögen die Methode beleuchten (s. vorstehende Tabelle).

D. Anatomischer Theil.

Meinem Arbeitsentwurfe entspricht es nicht, hier im anatomischen Theile ausführlich auf die ganze toxikologische Seite der Abrinfrage ausführlich einzugehen. In dieser Beziehung sei auf die Arbeiten von Kobert und Hellin (194a) verwiesen. Sondern ich habe lediglich von therapeutischen Gesichtspunkten aus einige hier in Betracht kommende Fragen kurz zu beantworten gesucht. Diese Untersuchungen wurden im hiesigen pathologisch-anatomischen Institut ausgeführt. Herrn Geheimrath Bostroem spreche ich für die liebenswürdige Controle derselben und Herrn Dr. Geipel für die ausserordentlich rege Unterstützung meinen ergebensten Dank aus.

War bisher durch unsere experimentellen Untersuchungen der Nachweis erbracht, dass unsere therapeutische Methode so exact gehandhabt werden kann, dass das zarte Auge keinen Schaden erleidet, so fehlt noch der Beleg dafür, dass auch sonst der gesammte Organismus bei dem gegebenen Verfahren durch das auch noch so hochwerthige Toxin nicht geschädigt wird. Wir wissen, dass die Immunität erst auf Grund einer vorübergehenden Erkrankung entsteht. Deshalb war es immerhin wünschenswerth als erste anatomische Frage zu beantworten: Wie sehen die Organe der Thiere aus bei der

conjunctivalen Abrinbehandlung im Vergleich zur Vergiftung, zum normalen Zustand und im Zustand der Immunität?

Die tödtliche Abrinvergiftung der Versuchsthiere war von Hellin (194a), später von Werhovsky und S. Flexner bereits zur Genüge untersucht. Ausser den stets gefundenen stärksten Hyperämien der inneren Organe wechseln die Befunde der Autoren etwas. Das ist nicht wunderbar, denn je nach der Empfänglichkeit, der Giftdosis, dem Giftwerth, der Vergiftungsdauer müssen die Veränderungen verschieden sein. In der Leber wurden fettige Degenerationen der Leberzellen und der Endothelien der Capillaren, in der Niere körnige Trübung der Epithelien gefunden. Im Herzen zeigten sich neben gut erhaltenen Muskelfasern solche, deren Fibrillen aus einander gedrängt und bisweilen von Fetttröpfchen durchsetzt waren. In der Lunge ergaben sich Blutaustritte im interalveolaren Gewebe. Die hochgradigsten Veränderungen traten aber immer im Darm zu Tage. Hier war es zu multiplen Thromben in den Gefässen gekommen mit secundären geschwürigen Processen an der Schleimhaut.

Zur Controle habe auch ich zwei tödtliche Abrinvergiftungen bei Kaninchen, die durch subcutane Injectionen herbeigeführt wurden, untersucht und zwar eine acute, in 20 Stunden abgelaufene, und eine chronische mit einer Dauer von 12 Tagen.

Die Organe wurden unmittelbar nach dem Tode in Formol gehärtet, in Paraffin eingebettet. Die wesentlichsten Veränderungen beschränkten sich bei diesen beiden Vergiftungen auf die Milz und die Därme. Das Milzgewebe war bei der acuten Vergiftung enorm hyperämisch. Die Follikel treten auf allen Schnitten deutlich hervor, sie erscheinen durch das hochgradig von Blut durchsetzte Pulpagewebe aus einander gedrängt. Die Maschen desselben sind ebenfalls durch Blutungen verbreitert, bei dem chronisch vergifteten Thier begegnete man daneben älteren Blutpigmentmassen. Am Darm, sowohl am Dünn- wie am Dickdarm, fällt bei der acuten Vergiftung eine starke Injection der Gefässe der Schleimhaut auf. Das Epithel ist dabei grösstentheils gut erhalten, zwischen den einzelnen Zotten finden sich massenhaft streifige Blutergüsse. An zahlreichen Stellen ist die Schleimhaut durchsetzt mit Zellen, deren Kerne alle möglichen Formen aufweisen. Dieselben sind meist rundlich, den Eiterzellen ähnelnd, die sich intensiv mit Hämatoxylin färben, dazwischen liegen spärlicher solche mit gelappten Formen. Ausserdem finden sich hier zahlreiche Zelltrümmer. An den Stellen, wo der Entzündungsprocess am intensivsten ist, erscheint die Schleimhaut vollkommen der Zerstörung verfallen. Hier liegen auch in der Submucosa ausgedehnte Blutungen inmitten von Anhäufungen von Kerntrümmern und Leukocyten. Die Musculatur und zwar die Ringmusculatur ist daselbst von den hämorrhagischen Herden durchbrochen, die Längsfasern sind intact. In der Umgebung solcher Stellen, die über den ganzen Darm zerstreut sind, finden sich überall streifige, die Submucosa ausfüllende Blutungen.

Bei der chronischen Vergiftung begegnet man ebenfalls im Darm zahlreichen solchen Herden, nur ist hier der Process weiter zur Entwicklung gekommen. Die oberflächlichste Lage der Schleimhaut ist dabei vollständig zerstört und mit nekrotischen Massen bedeckt. Die Nekrose reicht stellenweise bis in die Submucosa hinab und hat grosse Aehnlichkeit mit dem Bilde der dysenterischen Darmgeschwüre. In der Umgebung dieser Bezirke liegen wieder grössere Blutergüsse. Der Blutfarbstoff erscheint indess mehr oder minder ausgelaugt.

Mit diesen Bildern der acuten und chronischen Abrinvergiftung habe ich nun die Organe eines gesunden Kaninchens verglichen, ferner von 2 Thieren, die von der Conjunctiva aus mit Abrin nach unserer Immunisirungsmethode behandelt waren. Und zwar stand das eine Kaninchen gerade auf dem Höhepunkt der ersten therapeutischen Entzündung am Auge, das andere hatte schon eine ganze Reihe entzündlicher, mit steigenden Dosen am Auge erzielter Reactionen hinter sich und besass bereits einen höheren Grad von Immunität (50 A. E.). Bei keinem dieser Thiere konnte an den inneren Organen im Vergleich mit dem gesunden nicht behandelten Thiere irgend etwas Pathologisches gefunden werden. Das geübte Auge des pathologischen Anatomen konnte sie nicht von den normalen Organen unterscheiden. Auf die Beschreibung dieser normalen Kaninchenorgane kann daher verzichtet werden. Aus diesen vergleichenden Untersuchungen ergiebt sich die Gewissheit, dass bei der rationellen Anwendung der Jequiritol-Immunisirung an der Conjunctiva eine Schädigung des Organismus nicht eintritt. Die vorübergehende Erkrankung in Form einer Entzündung, die zur Immunität führt, spielt sich eben auf der Conjunctiva selbst ab, und diese wollen wir gerade erzielen, denn von der durch sie bedingten Gewebs- und Ernährungsalteration hoffen wir auf Grund der früheren Erfahrung mit Jequirity in geeigneten Fällen eine günstige Beeinflussung vorhandener krankhafter Veränderungen in der Conjunctiva und Cornea des Auges. So erbringen denn diese Controluntersuchungen auch anatomisch den Beweis dafür, dass eine Resorption des Toxins auf diesem Wege nur in einer minimalen Menge erfolgt. Dies stimmt durchaus mit der Thatsache überein, dass die so erzielte Immunität im Vergleich zur subcutanen Einführung, wo der vollkommenen Resorption Thor und Thür geöffnet ist, nur einen geringen Grad erreicht.

Wie sieht nun eine solche therapeutische Jequiritol-Reaction am Auge anatomisch aus?

Junges Kaninchen erhält 20 + *Ms.* in das Auge eingeträufelt, nach 24 Stunden, wo die Entzündung ihren Höhepunkt erreicht hat, wird das Thier durch

Chloroform getödtet. Der Bulbus wird in Zusammenhang mit den Lidern in Formol gehärtet, in Paraffin eingebettet und in Verticalschnitte zerlegt, nachdem der hinter der Iris gelegene Augapfelabschnitt abgetrennt ist. Auf diese Weise gestattet jedes Präparat einen Ueberblick über den gesammten Conjunctivalsack:

Beide Lider sind etwas geschwollen, das obere stärker als das untere. Am freien Lidrand des oberen Augenlides ist das Epithel intact, weist die normalen Reihen von Zellschichten auf, im subepithelialen Bindegewebe sowie in den Maschen, welche die Meibom'schen Drüsen enthalten, besteht ein mässiger Grad von Hyperämie. Dagegen beginnen schon nicht weit entfernt vom freien Lidrand an der Conj. tarsi die Zeichen deutlich stärkerer Entzündung. Die Zahl der Epithelschichten nimmt schnell ab, zwischen die Zellen drängen sich Leukocyten in steigender Zahl, je weiter man nach der Uebergangsfalte vordringt. Vereinzelte Epithelzellen sind abgestossen und bieten alle Zeichen des Zeilunterganges, Homogenwerden des Protoplasmas, schlechte Färbbarkeit des Kernes, Zerfall des Chromatins. Schon kurz hinter den Meibom'schen Drüsen ist diese Veränderung so stark, dass ganze Epithelreihen gelockert, abgehoben und nekrotisch geworden sind und oft nur die basale Reihe übrig geblieben ist. Hier findet sich an Stelle des Epithels eine dichtere Anhäufung von Zellen mit vorwiegend gelapptem Kern, daneben liegen massenhaft Kerntrümmer, spärlicher Zellen mit grösserem rundlichem Kern, welcher die Farbe intensiv angenommen hat. Im Beginn dieser stärker entzündlichen Zone schiebt sich über das Epithel, dessen Zellen durch Eiterkörperchen aus einander gedrängt sind, ein schmales eitrig fibrinöses Exsudat, noch eine Strecke weit in den freien Conjunctivalsack hineinreichend. Die benachbarten Meibom'schen Drüsen sind noch völlig intact, dagegen begegnet man zwischen ihnen und dem in Zerstörung begriffenen Fpithel vereinzelten feinsten Blutungen. Dort, wo die Drüsen enden, ist die Entzündung weiter in die Tiefe geschritten. Die Tunica propria ist aufgelockert, stellenweise wie aus einander gezogen und mit Eiterkörperchen reich durchsetzt, spärlicher mit Lymphocyten, Zellen mit schmalem Protoplasmasaum und intensiv gefärbtem Kern. Die Gefässe sind erweitert, strotzend mit Blut gefüllt. Das Endothel der Gefässwand ist nur partiell als solches noch zu erkennen, an vielen Stellen, wo dasselbe undeutlich wird und völlig verschwindet, finden sich Anhäufungen von Eiterkörperchen am intensivsten. Daneben liegen hier und dort kleine, unregelmässig gestaltete Blutungen. Nähert man sich der Uebergangsfalte, so tritt in der Tiefe der entzündliche Charakter etwas zurück. Dagegen ist hier die freie Oberfläche der Conjunctiva mit einem dichten Exsudate belegt, unterhalb dessen sich eine schmale, mit Eosin schwach gefärbte Zone von nekrotischer Beschaffenheit hinzieht; in derselben trifft man neben Fibrin reichlich Kerntrümmer. Das Epithel der Uebergangsfalte ist aber gut erhalten. Die in der Tunica propria verlaufenden Gefässe sind enorm mit Blut überfüllt, die Umgebung ist hier meist frei von entzündlichen Anhäufungen von Rundzellen.

Dieselbe starke Hyperämie mit mässiger zelliger Exsudation findet sich nun ebenfalls in der Conjunctiva bulbi, das Epithel ist hier aber am Auge überall intact. Dagegen folgen dem Verlauf der conjunctivalen und episkleralen Gefässe streifenförmige zellige Exsudationen. Besonders stark auch ist diese Hyperämie und Alteration der Gefässe des Limbus corneae. Das

Lumen der Gefässe ist hier erweitert und strotzend mit Blut erfüllt, in der Umgebung derselben ist das Gewebe von ausgewanderten Rundzellen durchsetzt und zwar in der Richtung nach der conjunctivalen Oberfläche zu, während nach dem Kammerfalz die Entzündung völlig aufhört. Die gesammte Cornea ist absolut intact, ihre Betheiligung an der entzündlichen Reizung documentirt sich höchstens in einer Verbreiterung der Saftlücken im Vergleich zum normalen Controlauge. Genau dieselben Verhältnisse der entzündlichen Hyperämie trifft man am unteren Hornhaut-Limbus und in der entsprechenden Partie der Conjunctiva bulbi. Am unteren Lide sind die nekrotisirenden Vorgänge nicht so stark wie am oberen, nur ist das Lid etwas ödematös und durch die Schwellung des Gewebes erscheint die flache Erhabenheit mit dem Bruch'schen Lymphfollikelhaufen stärker gefaltet. Hier ist die Entzündung der am oberen Lid noch am meisten entsprechend. Die Follikel setzen sich gegen das unterliegende Bindegewebe scharf ab, nur nach der Oberfläche in der Nähe des Epithels sind sie leicht unregelmässig aufgelockert. Die unterste Schicht des Epithels ist auch hier durchweg gut erhalten.

Wir sehen also, dass der durch die gewählte Anfangsdosis hervorgerufene Process gekennzeichnet ist durch eine oberflächliche Nekrose der epithelialen Conjunctivalschicht der Lider, die verbunden ist mit einer in die Tiefe der Tunica sich erstreckenden entzündlichen Hyperämie mit Auswanderungen von weissen Blutkörperchen und vereinzelten kleinen Hämorrhagien. Das Auge selbst ist insofern betheiligt, als der Limbus corneae eine entzündliche Reizung aufweist, deren Einfluss auf die Ernährungsverhältnisse sich in der Hyperämie und Auflockerung des Gewebes kundgiebt, bei der aber auf Grund des anatomischen Befundes, in völligem Einklang mit der klinischen Beobachtung und der experimentellen Ergebnisse, eine Gefahr für die Cornea mit Sicherheit ausgeschlossen ist.

Von dieser eben beschriebenen Reaction erholt sich das Auge sehr schnell und so vollständig, dass es später nicht mehr gelingt, irgend welche Zeichen der früheren Entzündung anatomisch nachzuweisen. Ich habe mit Herrn Dr. Geipel gemeinsam ein Kaninchenauge untersucht von einem immun gewordenen Thiere, das mehrere solcher Reactionen mit steigenden Giftdosen durchgemacht hatte und 6 Wochen nach der letzten Reaction zur Untersuchung kam. Das Auge war wieder vollständig zur Norm zurückgekehrt, höchstens könnte eine gewisse Armuth an Kernen in der Tunica der Schleimhaut als Ueberbleibsel der Entzündung angesprochen werden. Ganz anders würde sich wahrscheinlich das Resultat gestalten, wenn nicht gesunde Thieraugen, sondern Augen mit pathologischen Neubildungen, trachomatösen Veränderungen in der Conjunctiva und Cornea der wiederholten Jequiritolwirkung unterworfen werden. Dies Studium muss späteren Untersuchungen am erkrankten Menschenauge überlassen werden.

Meine weitere Aufgabe war es, nur noch den anatomischen Nachweis zu liefern, dass die Veränderungen am Auge der Toxindosis proportional sind. Zu diesem Zweck theile ich noch kurz das Untersuchungsresultat über 2 weitere Augen mit, die mit höheren Giftdosen behandelt und wieder im Höhepunkt des Processes eingelegt wurden:

Rechtes Auge eines Kaninchens, das 80+*Ms.* Abrin erhalten hatte:

Oberes Lid stark geschwollen und ödematös aufgelockert, das Epithel im Bezirk der Meibom'schen Drüsen noch erhalten, letztere intact. Weiter nach der Uebergangsfalte zu stehen nur noch vereinzelte einreihige Epitheleinseln. Unter ihnen findet sich eine breite Zone eitriger Infiltrationen mit Blutungen. Die Exsudation erstreckt sich tiefer in das subconjunctivale Gewebe hinein. Auch am unteren Lid ist das Epithel nur streckenweise erhalten. Starkes Oedem der Tunica propria mit gleichmässiger starker Durchsetzung von Eiterkörperchen. Hämorrhagien ausgedehnter. Am Limbus der Cornea längliche, aber kleine entzündliche Infiltrate. Das übrige gesammte Cornealgewebe ist auch hier noch vollständig intact. Auf der gesammten Conjunctiva der Lider eitrig-fibrinöse Membranen.

Kaninchen: rechtes Auge 200+*Ms.*

Nur an der Lidkante ist das Epithel erhalten, die Entzündung ergreift hier schon die Meibom'schen Drüsen, dieselben sind im Centrum zerstört, an Stelle des normalen Drüsenkörpers findet sich ein röthlich gefärbtes Gewebe, in welchem die Reste der Drüsenkerne sich in allen möglichen Formen präsentiren. In der Umgebung der Drüsen begegnet man einer starken eitrigen Infiltration des gesammten Lides. Von hier aus bis zur Uebergangsfalte ist das Epithel vollkommen zerstört, die Lider selbst sind von Eiterzellen dicht durchsetzt bis an den Papillarkörper der äusseren Lidhaut hindurch bei enormem Oedem des Unterhautzellgewebes. An der Uebergangsfalte fehlt das Epithel ebenfalls vollständig, ebenso ist die Conjunctiva bulbi hier von demselben eine Strecke weit entblösst. Nur in der Nähe der Cornea ragt ein dünner Streifen noch erhaltenen Epithels über den nekrotisirten Bezirk hinweg. Geradezu auffallend ist die Erscheinung, dass selbst bei diesem schweren Process die Entzündung sich ungemein scharf an der Cornea absetzt. In derselben sieht man nur am Limbus wieder vereinzelte Streifen zelliger Anhäufungen, ihr übriges Gewebe ist intact.

Dieser anatomische Befund ist ein Beweis, wie ausserordentlich widerstandsfähig die Cornea sich im Vergleich zur Conjunctiva dem Jequirity-Toxin gegenüber verhält. Sie bleibt abgesehen von der Hyperämie der ihr benachbarten Gefässe selbst dann noch intact, wenn auf der Conjunctiva der Lider schon tiefe ausgedehnte Nekrosen mit exsudativen Processen und grossen Blutungen im subconjunctivalen Gewebe sich abspielen. Denn das Auge am Controlthier, das mit der gleichen Giftdosis behandelt wurde, hat sich wieder vollständig von dem schweren Eingriff erholt.

Noch höhere Dosen als Anfangsdosen zu geben ist dagegen nicht

sich in der Entzündung äussert, so war es folgerichtig, dass sie bei der conjunctivalen Abrin-Immunisirung eine Rolle spielen musste, auch dies wird aus dem folgenden Versuch hervorgehen. Das verwendete Thier stand in der 6. Woche der conjunctivalen Immunisirung, es wurde am 40. Tage nach Beginn derselben getödtet, die Immunität war vom rechten Auge aus eingeleitet. Das Verfahren war dasselbe wie bei dem vorigen Versuche:

Thier	Organmenge		Giftdosis. Mischungsdauer 30 Minuten	Verlauf
1. Maus	Blut	0,1	20 + *Ms.*	lebt, gesund
2. „	„	0,04	„	lebt, gesund
3. „	„	0,02	„	schwer krank, bleibt am Leben
4. „	„	0,01	„	† 2. Tag
5. „	Milz	0,004	„	† 2. Tag
6. „	„	0,005	„	† 3. Tag
7. „	„	0,01	„	krank, bleibt am Leben
8. „	Leber	0,04	„	schwer krank, bleibt am Leben
9. „	„	0,02	„	† 3. Tag
10. „	„	0,01	„	† 3. Tag
11. „	Knochenmark	0,004	„	† 5. Tag
12. „	„	0,005	„	schwer krank, bleibt am Leben
13. „	„	0,01	„	gesund
14. „	Conjunctiva, r. Auge, von dem die Immunisirung eingeleitet		„	lebt, gesund
15. „	—		„	† nach 33 Stdn. Controlthier

Es ergab sich also, dass im Gegensatz zu dem Verhalten des nicht immunisirten Thieres einzelnen Organen ein gewisser antitoxischer Schutzwerth zukam, und zwar übertraf in der gewählten Prüfungszeit die Milz und vor allem das Knochenmark den antitoxischen Titre des Blutes um einen nicht geringen Grad. Wir schliessen daraus, dass bei diesem Immunisirungsverfahren die blutbildenden Organe das Gegengift gegen unser Blutgift produciren helfen. Aber auch die Conjunctiva muss an der Antitoxinproduction betheiligt sein, denn sie reagirt zuerst auf das Toxin, und ihre Zellcomplexe erwarben, wenn sie eine Reihe von Reactionen überstanden haben, die Fähigkeit, unsere Testgiftdosis in vitro unschädlich zu machen. Damit haben unsere Beobachtungen über die locale Immunität der Schleimhaut eine erfreuliche experimentelle Bestätigung gefunden, die Seitenketten, welche das Gift an sich festankern, sind nicht blos theoretisch denkbar, sie treten in die Erscheinung. Am deutlichsten werden die Differenzen im Schutzwerth der Organe eines intacten und immunen Thieres, wenn man sie vergleichend neben einander stellt (s. folgende Tabelle).

Ich habe diesen Versuch erneuert, wieder kamen die Organe von einem Thiere zur Verwendung, bei dem vom rechten Auge, dies-

Intactes Thier			Immunisirtes Thier		
Blut	0,5	Maus †	Blut	0,02	Maus lebt
Milz	0,1	„ †	Milz	0,01	„ „
Leber	0,1	„ †	Leber	0,04	„ „
Knochenmark	0,1	„ †	Knochenmark	0,005	„ „
Conjunctiva		„ †	Conjunctiva		„ „

mal mit schnell gesteigerten Dosen, die Immunität eingeleitet war. Das Thier wurde im Beginn der dritten Woche getödtet und wie im vorigen Versuch der Neutralisationstitre der Organe bestimmt. Wieder besassen die blutbildenden Organe einen höheren Schutzwerth als das Blut selbst. Das Bemerkenswertheste aber an dem Fall war die Erscheinung, dass die Conjunctiva des rechten Auges, an der die Entzündungen sich abgespielt hatten, in Mischung mit der Testgiftdosis die Maus rettete, diese kam mit einer kleinen Nekrose der Bauchhaut davon. Die andere Conjunctiva dagegen, ebenfalls zerrieben und mit der Testgiftdosis injicirt, schützte die Maus nicht vor dem Tode. Dies Experiment bestätigt von neuem unsere Anschauung, dass das Gewebe, welches zum Abrin in specifische Beziehung tritt, in diesem Falle auch an der Production der Antikörper betheiligt ist. Bei der conjunctivalen Immunisirung liefert also die reagirende Conjunctiva einen Theil des Antitoxins, der Giftrest, welcher zur Resorption gelangt, regt ferner in den blutbildenden Organen die Antitoxinbildung an.

IX. Eine neue Methode zur Werthbestimmung des Abrin-Heilserums (Jequiritolserum).

Bisher wurde in allen unseren Versuchen der Antitoxingehalt des Blutserums Abrin-immuner Thiere dadurch bestimmt, dass bei Mäusen nach subcutaner Injection von Gemischen, in denen unsere Testgiftdosis 20 + *Ms.* 30 Minuten lang der Bindung von abgestuften Antitoxinmengen ausgesetzt war, diejenige Serummenge bestimmt wurde, die gerade noch genügte, um die Testgiftdosis unschädlich zu machen. Leben oder Tod des Versuchsthieres diente also hier als Indicator wie bei der Werthbestimmung des Diphtherie-Heilserums. Die von mir vielfach gemachte Beobachtung, dass am Auge die charakteristische Abrin-Entzündung ausbleibt, wenn man in den Bindehautsack ein Gemisch von Abrinlösung und specifischem Blutserum einträufelt, das von Mäusen subcutan glatt vertragen wurde, führte mich dazu, den Versuch zu machen, das empfindliche Auge des Kaninchens als Indicator für den Antitoxingehalt des Abrin-

Heilserums functioniren zu lassen. Denn wie für Tetanus-Toxin-Antitoxingemische der Ueberschuss von nicht gebundenem Gift sich klinisch durch das Auftreten der Krampferscheinungen zu erkennen giebt, so tritt stets am Auge die charakteristische Entzündung auf, sobald in einem Gift-Serumgemisch eine zum Hervorbringen der Entzündungserscheinungen genügende Menge nichtgebundenen Jequirity-Toxines vorhanden ist. Dass das physiologisch-neutrale Gemisch, der *Lo.*-Werth für Mäuse, am Kaninchenauge keine Spur von Entzündung herbeiführt, haben wir bereits besprochen. Es war daher nur noch erforderlich, wenn das erste Auftreten der Entzündungan zeigen soll, dass die vollkommene Neutralität noch nicht erreicht ist, dafür zu sorgen, dass die Entzündungserscheinungen klinisch auch dann noch markant genug einsetzen, wenn auch nur eine geringe Menge von Antitoxin zur vollständigen Bindung fehlt. Dies lässt sich erreichen, wenn man den Kunstgriff benutzt, die Entzündung durch Verwendung eines Multiplums der Testgift-Prüfungsdosis zu vergrössern. Es ist klar, dass beim zehnfachen Quantum der Testgiftdosis sofort noch eine starke Entzündung auftreten muss, wenn auch nur $^1/_{10}$ der Giftmenge der Bindung entgangen, nicht neutralisirt ist. Denn es bleibt dann noch immer soviel freies Gift übrig, dass es genügt, die gewöhnliche Entzündung auszulösen, die wir mit unserer einfachen Anfangsdosis, die zugleich für Mäuse die tödtliche Minimaldosis darstellt, stets erzielt haben. Ein Serum enthält daher z. B. 100 A. E., wenn 0,1 genügt, das zehnfache der Testgiftdosis unschädlich zu machen oder keine Entzündung am Auge aufkommen zu lassen:

$$\frac{200 + Ms.}{^1/_{10}\text{ A. E.}} = Co. \text{ (keine Conjunctivitis)} = \text{Serum ist 100 fach.}$$

Diese Verwendung der zehnfachen Testgiftdosis für das Auge im Vergleich mit der einfach tödtlichen Minimaldosis für Mäuse habe ich aber erst für statthaft angesehen, nachdem ich mich in vielen Versuchen überzeugt habe, dass das Gesetz der Multipla für diese Giftdosen beim Abrin-Antitoxin seine volle Geltung besitzt. Ob man von einem 100fachen Serum die einfach tödtliche Minimaldosis mit $^1/_{100}$ A. E., oder die zehnfach tödtliche Minimaldosis mit $^1/_{10}$ A. E. gemischt einer Maus injicirt, ist gleichgültig, die Thiere bleiben gesund. Ich habe gerade das zehnfache unserer für Mäuse tödtlichen Minimaldosis $= 200 + Ms.$ zur Serum-Werthbestimmung gewählt, weil ich auf Grund zahlreicher Versuche erfahren habe, dass dies die äusserste Giftgrenze ist, die vom Auge des erwachsenen Kaninchens noch ohne Gefahr für die Cornea vertragen wird. Höchstens tritt da-

Ein Abrin-Heilserum 100fach normal: Ab.A.N^{100}: würde einem einfach normalen Diphtherieheilserum etwa entsprechen.

Subcutane Prüfung

Thier	Applicationsstelle	Giftdosis	Serummenge	Verlauf	Entscheidung möglich	Serum enthält
1. Maus	subcut.	20 + *Ms.*	0,004	† 3. T.	4. Tag	nicht 250 A.E.
2. „	„	„	0,005	† 4. T.	„	nicht 200 A.E.
3. „	„	„	0,006	† 4. T.	„	nicht 150 A.E.
4. „	„	„	**0,01**	lebt	„	**100 A.E.**
5. „	„	„	0,02	lebt	„	mehr als 50 A.E.

Conjunctivale Prüfung

Thier	Applicationsstelle	Giftdosis	Serummenge	Verlauf	Entscheidung	Serum enthält
1. Kaninchen	R. Conj.	200 + *Ms.*	0,04	Starke Entzünd.	20 Std.	nicht 250 A.E.
2. „	„	„	0,05	„	„	nicht 200 A.E.
3. „	„	„	0,066	Geringere Entzünd.	„	nicht 150 A.E.
4. „	„	„	0,1	**Keine Entzünd.**	„	**100 A.E.**
5. „	„	„	0,2	„	„	mehr als 50 A.E.

Ab.A.N^{2000}: = würde einem 20fachen Diphtherieheilserum entsprechen.

Subcutane Prüfung

Thier	Applicationsstelle	Giftdosis	Serummenge	Verlauf	Entscheidung möglich	Serum enthält
1. Maus	subcut.	200 + *Ms.*	0,001	† 2. T.	4.–6. T.	nicht 10000 A.E.
2. „	„	„	0,002	† 2. T.	„	nicht 5000 A.E.
3. „	„	„	0,0025	† 3. T.	„	nicht 4000 A.E.
4. „	„	„	0,0033	† 4. T.	„	nicht 3000 A.E.
5. „	„	„	0,004	† 6. T.	„	nicht 2500 A.E.
6. „	„	„	0,005	**lebt**	„	**2000 A.E.**
7. „	„	„	0,01	lebt	„	mehr als 1000 A.E.
8. „	„	„	0,02	lebt	„	mehr als 500 A.E.

Conjunctivale Prüfung

Thier	Applicationsstelle	Giftdosis	Serummenge	Verlauf	Entscheidung	Serum enthält
1. Kaninchen	R. Conj.	200 + *Ms.*	0,001	Entzünd.	15—20 Std.	nicht 10000 A.E.
	L. Conj.	„	0,002	„	„	nicht 5000 A.E.
2. „	R. Conj.	„	0,0025	„	„	nicht 4000 A.E.
	L. Conj.	„	0,0033	„	„	nicht 3000 A.E.
3. „	R. Conj.	„	0,004	„	„	nicht 2500 A.E.
	L. Conj.	„	0,005	Auge blass, **keine Entzünd.**	„	**2000 A.E.**
4. „	R. Conj.	„	0,01	„	„	mehr als 1000 A.E.
	L. Conj.	„	0,02	„	„	mehr als 500 A.E.

bei eine vorübergehende Enthaarung der Lidhaut auf, eine Erscheinung, die stets anzeigt, dass die gewählte Dosis für Immunisirungszwecke zu hoch war. Selbst wenn daher im Gemisch sämmtliche Gifteinheiten wirksam bleiben, werden die Thiere nicht verunstaltet und man spart Thiermaterial. Die Werthbestimmungsmethode, soweit man es überhaupt von ihr verlangen kann, lässt an Genauigkeit nichts zu wünschen übrig, denn man kann sicher sein, dass jeder Giftüberschuss in einem Abrin-Antiabringemisch sich am Auge des Kaninchens bald bemerkbar macht. Man hat dabei den Vortheil, dass man bereits nach 15—20 Stunden zum mindesten über die engeren Grenzwerthe des Antitoxingehaltes hinreichend orientirt ist, was bei der subcutan eingeführten Mischung nicht der Fall ist, weil die Entscheidung über Leben und Tod Tage lang schwanken kann. Aber auch eine genauere Titrestellung eines Abrin-Heilserums ist nach dieser Methode bei geeignetem Variiren der Gemische möglich, was aus dem Vergleiche mit der subcutanen Methode hervorgeht. Wir sehen hier die Krankheit, wo wir sie bei der subcutanen Einführung oft nur vermuthen können. Einige Beispiele aus meinen Protokollen mögen die Methode beleuchten (s. vorstehende Tabelle).

D. Anatomischer Theil.

Meinem Arbeitsentwurfe entspricht es nicht, hier im anatomischen Theile ausführlich auf die ganze toxikologische Seite der Abrinfrage ausführlich einzugehen. In dieser Beziehung sei auf die Arbeiten von Kobert und Hellin (194a) verwiesen. Sondern ich habe lediglich von therapeutischen Gesichtspunkten aus einige hier in Betracht kommende Fragen kurz zu beantworten gesucht. Diese Untersuchungen wurden im hiesigen pathologisch-anatomischen Institut ausgeführt. Herrn Geheimrath Bostroem spreche ich für die liebenswürdige Controle derselben und Herrn Dr. Geipel für die ausserordentlich rege Unterstützung meinen ergebensten Dank aus.

War bisher durch unsere experimentellen Untersuchungen der Nachweis erbracht, dass unsere therapeutische Methode so exact gehandhabt werden kann, dass das zarte Auge keinen Schaden erleidet, so fehlt noch der Beleg dafür, dass auch sonst der gesammte Organismus bei dem gegebenen Verfahren durch das auch noch so hochwerthige Toxin nicht geschädigt wird. Wir wissen, dass die Immunität erst auf Grund einer vorübergehenden Erkrankung entsteht. Deshalb war es immerhin wünschenswerth als erste anatomische Frage zu beantworten: Wie sehen die Organe der Thiere aus bei der

conjunctivalen Abrinbehandlung im Vergleich zur Vergiftung, zum normalen Zustand und im Zustand der Immunität?

Die tödtliche Abrinvergiftung der Versuchsthiere war von Hellin (194a), später von Werhovsky und S. Flexner bereits zur Genüge untersucht. Ausser den stets gefundenen stärksten Hyperämien der inneren Organe wechseln die Befunde der Autoren etwas. Das ist nicht wunderbar, denn je nach der Empfänglichkeit, der Giftdosis, dem Giftwerth, der Vergiftungsdauer müssen die Veränderungen verschieden sein. In der Leber wurden fettige Degenerationen der Leberzellen und der Endothelien der Capillaren, in der Niere körnige Trübung der Epithelien gefunden. Im Herzen zeigten sich neben gut erhaltenen Muskelfasern solche, deren Fibrillen aus einander gedrängt und bisweilen von Fetttröpfchen durchsetzt waren. In der Lunge ergaben sich Blutaustritte im interalveolaren Gewebe. Die hochgradigsten Veränderungen traten aber immer im Darm zu Tage. Hier war es zu multiplen Thromben in den Getässen gekommen mit secundären geschwürigen Processen an der Schleimhaut.

Zur Controle habe auch ich zwei tödtliche Abrinvergiftungen bei Kaninchen, die durch subcutane Injectionen herbeigeführt wurden, untersucht und zwar eine acute, in 20 Stunden abgelaufene, und eine chronische mit einer Dauer von 12 Tagen.

Die Organe wurden unmittelbar nach dem Tode in Formol gehärtet, in Paraffin eingebettet. Die wesentlichsten Veränderungen beschränkten sich bei diesen beiden Vergiftungen auf die Milz und die Därme. Das Milzgewebe war bei der acuten Vergiftung enorm hyperämisch. Die Follikel treten auf allen Schnitten deutlich hervor, sie erscheinen durch das hochgradig von Blut durchsetzte Pulpagewebe aus einander gedrängt. Die Maschen desselben sind ebenfalls durch Blutungen verbreitert, bei dem chronisch vergifteten Thier begegnete man daneben älteren Blutpigmentmassen. Am Darm, sowohl am Dünn- wie am Dickdarm, fällt bei der acuten Vergiftung eine starke Injection der Gefässe der Schleimhaut auf. Das Epithel ist dabei grösstentheils gut erhalten, zwischen den einzelnen Zotten finden sich massenhaft streifige Blutergüsse. An zahlreichen Stellen ist die Schleimhaut durchsetzt mit Zellen, deren Kerne alle möglichen Formen aufweisen. Dieselben sind meist rundlich, den Eiterzellen ähnelnd, die sich intensiv mit Hämatoxylin färben, dazwischen liegen spärlicher solche mit gelappten Formen. Ausserdem finden sich hier zahlreiche Zelltrümmer. An den Stellen, wo der Entzündungsprocess am intensivsten ist, erscheint die Schleimhaut vollkommen der Zerstörung verfallen. Hier liegen auch in der Submucosa ausgedehnte Blutungen inmitten von Anhäufungen von Kerntrümmern und Leukocyten. Die Musculatur und zwar die Ringmusculatur ist daselbst von den hämorrhagischen Herden durchbrochen, die Längsfasern sind intact. In der Umgebung solcher Stellen, die über den ganzen Darm zerstreut sind, finden sich überall streifige, die Submucosa ausfüllende Blutungen.

das Verfahren erreicht sein Ende. Wie lange die Immunität anhält, können erst weitere Beobachtungen lehren.

Literaturverzeichniss.

1882. 1) de Wecker, L., L'ophthalmie purulente factice produite au moyen du jequirity ou liane à reglisse. Annal. d'oculist T. LXXXVIII. p. 24.
2) de Wecker, L., Die mittels Jequirity-Infusion künstlich erzeugte Ophthalmia purulenta. Klin. Monatsbl. f. Augenheilk. 1882. S. 317.
3) de Wecker, L., L'ophthalmie jequiritique. Annal. d'ocul. T. LXXXVIII. p. 211.
4) Moura Brazil, Traitement de la conjonctivite granuleuse aigue et chronique, par l'Abrus precatorius Jequirity. Annal. d'ocul. T. LXXXVIII. p. 201.
5) Moyne, A., L'oftalmia purulenta arteficiale prodotta dal jequirity. Boll. d'Ocul. Firenze. 1882—1883. V. p. 71.
6) Simi, A., Jequirity. Boll. d'Ocul. V. p. 97.
7) Mazza, A., Jequirity. Annal. di Ottalm. XI. p. 506.
8) Ferrier, Rapport sur un travail de M. Cartoso du jequirity contre les granulations conjonctivales. Séance de la Société de chirurgie. 1882.
1883. 9) Abadie, Abrus precatorius and its therapeutic use in ophthalmic disease. New Remedies. June 1883.
10) Adamück, E., Ueber die durch Jequirity hervorgerufene Entzündung der Conjunctiva. Journ. d. ärztl. Vereins zu Kasan. Nr. 9.
11) Alcon, J. M., Beitrag zur Jequirity-Behandlung der granulösen Ophthalmie. El Genio-médico-quirurgico. Mars.
12) Armaignac, H., De l'emploi du jequirity en thérapeutique oculaire; revue critique et état actuel de la question. Rev. clin. d'ocul. Bordeaux. p. 154.
13) Badal, Traitement de la conjonctivite granuleuse par le jequirity. Journ. de méd. de Bordeaux. Juillet. p. 555.
14) Bordet, Le jequirity. Son emploi dans le traitement de la conjonctivite granuleuse. Thèse de Lyon. 1883.
15) Bernard, Du traitement du trachome par le jequirity et la cantharidine. Thèse de Bordeaux. 1883.
16) Boggi, Revista sul Jequirity. Annal. di Ottalm. p. 342. 1883.
17) Brailey, W. A., On some recent methods of treating granular lids. Brit. med. Journ. I. p. 954.
18) Brown, M. H., The abrus precatorius (jequirity) in the treatment of some diseases of the eye. Med. News. Philad. XLIII. p. 412.
19) Businelli, F., Guarigione di panno corneale coll' infuso di Jequirity. Boll. della R. Accad. med. di Roma IX. Nr. 3 u. Boll. d'ocul. VI. 6.
20) Callan, P. A., Jequirity-Abrus precatorius. The Planet. Vol. I. Nr. 8.
21) Chiralt, El jequirity en la terapéutica ocular. Rev. de med. y cirurg. práct. Madrid. XII. p. 337.
22) Cornil et Berlioz, Sur l'empoisonnement par le jequirity. France méd. II. Nr. 41 u. Soc. de Biol. 27. Oct. 1883.
23) Dujardin, Du traitement de l'ophthalmie granuleuse par le jequirity. Journ. des sciences méd. de Lille. p. 410.
24) de Magri, F., e Denti, F., Jequirity. Gaz. d'osp. Milano. IV. p. 330, 338, 355.
25) Deneffe, L'ophthalmie granuleuse et le jequirity. Recueil d'Ophthalm. p. 245 u. Bull. Acad. Roy. de méd. de Belg. p. 255.
26) Diez, F., Trachome et leucome central traités par le jequirity dans le dispensaire du Dr. Peña. Oftalm. pract. Madrid. p. 13.
27) Dujardin, Pannus granuleux monoculaire traité sans succès par le jequirity: inoculation blennorrhagique; guérison. Journ. de science méd. de Lille. 1882. IV. p. 87.
28) Evans, T., On the use of jequirity in granular ophthalmia. Med. Gaz. Sydney. II. p. 233.
29) Fonseca, da L., O jequirity remedio contra as granulacões de conjunctiva. Coimbra med. III. p. 144.

1883. 30) Ferri, Jequirity. Boll. d'Ocul. V. p. 265.
31) Fortunati, A. H., Jequirity nella terapeutica oculare. Giorn. internaz. della science mediche. V. p. 597, 674 u. 940.
32) Foucher, Contribution à l'étude du Jequirity. Extrait de l'Union médicale du Canada Montréal 1883.
33) Gastaldo, J., El jequirity contra les granulaciones conjunctivales y el pannus ocular. Génio méd. quir. Madrid. XXIX. p. 303.
34) Gillet de Grandmont, De l'emploi du Jequirity en ophthalmologie. Soc de méd. prat. du 9. Mars.
35) Goldzieher, Zur Behandlung des Trachoms mit Jequirity. Pest. med. chirurg. Presse. Budapest. XIX. S. 285.
36) Gomez de la Mata, F., El jequirity; una página más para su estudio. Rev. de terap. y farm. Madrid. 1882—1883.
37) Gras Fortuny, F., Una pregunta sobre el uso del jequirity para la curacion de los granulaciones conjunctivales. Oftalm. práct. Madrid. II. 1. p. 53.
38) Grossmann, L., Zur Jequirity-Ophthalmie. Pest. med. chirurg. Presse.
39) Guaita, Studio sperimentale e clinico sul Jequirity. Annal. di Ottalm. XII. p. 164.
40) Haltenhoff, Le jequirity et son emploi en ophthalmologie. Revue méd. de la Suisse romande.
41) v. Hippel, Die Jequirity-Ophthalmie. Bericht d. XV. Versamml. d. ophthalm. Gesellschaft zu Heidelberg. S. 14.
42) v. Hippel, Ueber die Jequirity-Ophthalmie. v. Graefe's Arch. f. Ophthalm. XXIX. 4. S. 231.
43) Lachi, Jequirity. Boll. d'oculist. V. p. 329.
44) Lainati, C., e Nicolini, T., La jequirity; sperienze et osservazioni. Gazz. med. ital. lomb. Milano. p. 142.
45) Magni, F., Sull uso dell' infuso di jequirity. Riv. clin. di Bologna. 3. 3. III.
46) Magni, F., e Denti, Jequirity. Osservazioni e note. Gazz. degli Ospitali. Nr. 42, 43, 45.
47) Manfredi, N., La congiuntivite Jequiritica et la sua efficacia nella cura del tracoma. Mem. della R. Accad. di Scienze di Modena. Vol. II. Ser. II. p. 241. Boll. d'Ocul. V. p. 297.
48) Masini, Jequirity. Boll. d'Ocul. VI. 1. p. 1.
49) Mazza, Jequirity. Annal. di Ottalm. XI. p. 506.
50) Moque, Jequirity. Boll. d'ocul. V. p. 161.
51) Myles Standish, Report of cases of granular lids treated by Jequirity. Fifty-eight annual report of the Massachusetts eye and ear infirmary for the year 1883. p. 19.
52) Osio, Jequirity dans le traitement des granul. Siglo med. Nr. 1522 u. 1523.
53) Paggi, C., Jequirity. Boll. d'ocul. 1882—1883. V. p. 213.
54) Parisotti et Galozowski, Du jequirity et de son insuccès dans le traitement des granulations. Recueil d'Ophthalm. p. 554.
55) Peck, Infusion of Jequirity in inveterate pannus; with a report of several successful cases. Med. Rec. New York. XXIV. p. 29.
56) Peschel, Venti due casi di congiuntivite granulosa curati col jequirity. Gazz. d'osp. Milano IV. p. 258 u. 307.
57) Peschel, Jequirity. Centralbl. f. prakt. Augenheilk. S. 230 u. Gazz. degli Ospitali. Nr. 38 u. 39.
58) Pollak, S., Jequiritie ophthalmia. St. Louis med. and surg. Journ. XLV. p. 9.
59) Ponti, Jequirity. Boll. d'ocul. Firenze. 1882—1883. p. 181.
60) Rudall, J. T., On a case of granular ophthalmia and pannus, treated by jequirity. Austral. Med. Gaz. Sydney. II. p. 215.
61) Sattler, H., Die Jequirity-Ophthalmie. Wien. med. Wochenschr. S. 505 ff.
62) Sattler, H., L'ophthalmie jequiritique et son emploi clinique. Annal. d'Ocul. T. XC. p. 29.
63) Sattler, H., Ueber die Natur der Jequirity-Ophthalmie. Klin. Monatsbl. f. Augenheilk. S. 207.
64) Sattler u. de Wecker, L'ophthalmie jequiritique et son emploi clinique. Paris.

1883. 65) Scellingo, Jequirity. Boll. d'Ocul. Firenze 1882—1883. V. p. 133.
66) Sédan, Le jequirity en Algérie. Recueil d'Ophthalm. p. 319.
67) Simi, Jequirity. Boll. d'Ocul. V. p. 130 u. 245.
68) Smith, E., Jequirity in granular lids. Journ. Americ. of med. Assoc. Chicago. I. p. 334.
69) Tachard, Traitement des granulations chroniques de la conjonctive par le jéquirity. Arch. de méd. et pharm. mil. I. p. 145.
70) Terrier, Note sur l'emploi de jequirity (Abrus precatorius). Bull. et mém. Soc. de chir. de Par. u. s. IX. p. 527.
71) Vossius, A., Zur Jequirity-Ophthalmie. Entgegnung an Herrn L. de Wecker. Klin. Monatsbl. f Augenheilk. S. 376.
72) Waring, E. J., Abrus precatorius. Miscell. and provinc. med. Journ. Nr. 15.
73) Warlomont, Jequirity. Annal. d'Ocul. T. LXXXIX. p. 97.
74) de Wecker, Jequirity. Annal. di Ottalm. XII. p. 240.
75) de Wecker, Die Jequirity'sche Ophthalmie. Klin. Monatsbl. f. Augenheilk. S. 1.
76) de Wecker, Ueber den klinischen Gebrauch der Jequirity-Ophthalmie. Klin. Monatsbl. f. Augenheilk. S. 259.
77) de Wecker, De l'emploi clinique du Jequirity. Annal. d'ocul. T. LXXXIX. p. 217.
78) de Wecker, Sur l'ophthalmie purulente provoquée par l'infusion des graines de la liane à reglisse. Compt. rend. Acad. de sc. Par. XCVI. p. 1440.
79) de Wecker, Berichtigung. Klin. Monatsbl. f. Augenheilk. S. 376.
1884. 80) Abadie, Le jequirity contre les granulations. Bull. de la Soc. franc. d'ophthalm. p. 24.
81) Agniel, P., Du jequirity et de son emploi dans le traitement du trachome. Montpellier. 1884.
82) Alt, Ad., The results of jequirity. St. Louis med. a. surg. Journ. XLVII. p. 351.
83) Andrews, Jequirity. New York med. Journ. 1884.
Andrews, Trachoma and the etiology of Jequirity-Ophthalmia. Arch. of Medicine. XI. Nr. 3. p. 221.
84) Armaignac, H., Un cas de guérison remarquable de trachome invétéré, par l'emploi du jequirity. Revue clinique Ocul. p. 129.
85) Baudry, S., Traitement de la conjonctivite et de la kératite granuleuses par la médication jequiritique et par l'inoculation du pus blennorrhagique. Concours méd. VI. p. 199 u. 211.
86) Baumerth, G., Heilwirkung von Jequirity bei Conjunct. granulosa. Szemészet. Budapest. IV u. V. p. 85, 105.
87) Benson, A. H., Investigations into the nature of jequirity inflammations. Dublin Journ. of medic. scienc. 3. s. LXXVIII. p. 296.
88) Benson, A. H., The nature of jequirity inflammation. Brit. med. Journ. I. p. 1047.
89) Benson, A. H., The therapeutic value of jequirity. Ophthalm. Soc. of Great-Britain and Irland. 1884. 13. März.
90) Brailey, W., The bacilli of jequirity. Ophthalm. Soc. of Great-Britain and Irland. 1883. December.
91) Brewer, P., Jequirity in mixed trachoma. Therap. Gaz. p. 9.
92) Brunschwig, Considérations sur le jequirity. Son action physiologique. Ses effets thérapeutiques dans le traitement de la conjonctivite granuleuse. Thèse de Nancy. 1884.
93) Bruylants et Venneman, Le jequirity et son principe phlogogène. Bull. de l'Acad. roy. de méd. de Belgique. Nr. 2. p. 147.
94) Bufalini, G., et Tassi, Fl., Contribuzione all' avvelenamento per jequirity. Rivista di chim. med. e farmac.
95) Buller, F., Jequirity in granular ophthalmia. Canada med. and surg. Journ. Montreal. XIII. p. 144.
96) Carette, Emploi du jequirity et de l'inoculation blennorrhagique dans l'ophthalmie granuleuse. Paris.
97) Carré, Le jequirity. Gaz. d'ophthalm. 1883. Nr. 11 u. 12.

1884. 98) Chauzeix, Le jequirity, son emploi en ophthalmologie. Paris. 124 p.
99) Chibret, Cause des contradictions au sujet de l'efficacité du jequirity. Bull. de la Soc. franç. d'ophthalm. p. 35.
100) Chisolm, J., Jequirity. Arch. Ophthalm. New York. XIII. p. 118.
101) Chodin, Sovremennoe sostajanie voprosa o primenenii jekiriti pri trachome. Westnic ophthalm. I. p. 39. II. p. 129.
102) Connor, L., Notes on the treatment of trachoma by jequirity. Detroit Lancet. VIII. p. 97.
103) Coppez, Sur le jequirity dans le traitement de l'ophthalmie granuleuse. Arch. d'Ophthalm. IV. p. 155. Journ. de méd. chir. et pharmacol. Bruxelles LXXVIII. p. 261.
104) Csapodi, J., A jequirity-röl ès hatása módjáról. Szemeszet. II u. III. p. 31 u. 49.
Csapodi, J., Le jequirity et son mode d'action. Recueil d'Ophthalm. p. 155.
105) Del Toro, Acute, durch Jequirity hervorgerufene Dacryocystitis. Centralbl. f. prakt. Augenheilk. October.
106) Deneffe, Le jequirity et la jequiritine dans le traitement du trachome. Bull. Acad. roy. de méd. de Belg. XVIII. p. 301.
107) Derby, H., Jequirity. Arch. Ophthalm. New York. XIII. p. 115.
108) Galezowski et Parisotti, Du jequirity et de son insuccès dans le traitement des granulations. Recueil d'Ophthalm. p. 31.
109) Gosse, C., Notes on jequirity. Austral. med. Gaz. Sydney. 1883—1884.
110) Ground, W. E., Panophthalmitis produced by the use of jequirity for trachoma. Weekly med. Rev. IX. p. 508.
111) Grüning, E., The infusion of jequirity in granular lids and pannus. Arch. Ophthalm. New York. XIII. p. 157.
112) Hardy, Ferment soluble du jequirity. Gaz. hebd. Mars. Nr. 13. p. 211.
113) Hardy, Substance active du jequirity. Soc. de Biol. Seance du 8. mars u. Gaz. des hôpitaux. Mars. Nr. 11. p. 180.
114) Heisrath, Jequirity. (Verein f. wissenschaftl. Heilk. zu Königsberg. Sitz. 3. März.) Berl. klin. Wochenschr. Nr. 37.
115) v. Hippel, A., Antwort auf Dr. L. de Wecker's Entgegnung. v. Graefe's Arch. f. Ophthalm. XXX. 2. S. 283.
116) v. Hippel, De l'ophthalmie jequiritique (traduit par le Dr. Parent). Recueil d'Ophthalm. p. 212.
117) Hotz, F. C., My experience with jequirity in the treatment of granular eyelids. Chicago med. Journ. and Exam. XLIX. p. 121.
118) Jacobson, J., Zur Jequirity-Reclame. Deutsche med. Wochenschr. 1884. S. 568.
119) Klein, Ein Beitrag zur Aetiologie der Jequirity-Ophthalmie. Centralbl. f. d. med. Wissenschaft. Nr. 8. S. 113.
120) Klein, Ein weiterer Beitrag zur Aetiologie der Jequirity-Ophthalmie. Ebend. Nr. 11. S. 166. Ann. Soc. de méd. de Gand. XXII. p. 65.
121) Knapp, H., Weitere Beobachtungen über die Anwendung von Jequirity. Arch. f. Augenheilk. XIV. S. 437.
122) Knapp, H., Klinische Beobachtungen über die Anwendung von Jequirity bei Trachoma. Ebend. S. 279 u. Arch. Ophth. New York. XIII. p. 145.
123) Knapp, H., Further observations on the use of jequirity. Arch. Ophthalm. XIII. p. 247.
124) Landesberg, M., Warning to the medical practitioners in regard to the use of jequirity. Maryland med. Journ. Balt. XI. p. 122.
125) Landesberg, M., Ueber Jequirity. Centralbl. f. prakt. Augenheilk. S. 146.
126) Lundy, Ch. J., Jequirity and some of its effects. Americ. Journ. of Ophthalm. p. 210.
127) Manfredi, Jequirity. Mem. d. R. Acad. di Modena. Febr. u. Boll. d'ocul. VI. p. 195.
128) Menacho, M., El tratamiento jequiritico y sus pretendidos peligros. Oftalm. práct. Madrid. III. p. 73.
129) Murell, T. E., Jequirity. Journ. americ. med. Al. Ass. II. p. 535.

1884. 130) Neisser, A., Ueber die Natur der Jequirity-Ophthalmie. Fortschritte der Med. II. Nr. 3. S. 73.
131) Nicati, Le jequirity contre les granulations. Bull. de la Soc. franç. d'ophthalm. p. 85.
132) Nys, Traitement curatif du trachome et de différentes affections cornéennes par les lotions jequiritiques. Rev. clin. d'ocul. IV. p. 135.
133) Panas, Le jequirity contre les granulations. Bull. de la Soc. franç. d'ophthalm. p. 34.
134) Parisotti, Les resultats du traitement jequiritique. Bull. de la Soc. franç. d'ophthalm. p. 37.
135) Peña de la, A., El jequirity. Rev. esp. de oftalm. sif. etc. 1883. VII. p. 477.
136) Peña de la, A., Tratamiento de los granulosos con el jequirity. Oftalm. prâct. Madrid. III. p. 49 u. Centralbl. f. prakt. Augenhk., October.
137) Polak, J. E, Abrus precatorius. Wien. med. Presse XXV. S. 304.
138) Pollak, S., The therapeutic value of jequirity. Americ. Journ. of Ophthalm. p 92.
139) Pollak, S., Sloughing of the cornea after the use of jequirity. St. Louis med. et surgic. Journ. XLVI. p. 404.
140) Rampoldi e Boggi, Studio clinico-sperimentale sul Jequirity. Ann. univ. di Medic. Vol 269.
141) Salomonsen, C. J., u. Christmas-Dirckinck-Holmfeld, Die Aetiologie der Jequirity-Ophthalmie. Fortschr. d. Med. II. p. 78.
142) Salomonsen, C. J., u. Christmas-Dirckinck-Holmfeld, Ueber Pseudo-Infection bei Fischen. Ein Beitrag zur Lösung der Jequirityfrage. Ebend. Nr. 19.
143) Sattler, H., Ueber die Natur der Jequirity-Ophthalmie. Fortschr. d. Med. Nr. 15. S. 501.
144) Schenkl, Ueber 30 mit Jequirity behandelte Trachomkranke. Prag. med. Wochenschr. Nr. 29.
145) Schmid, O dèistvi jequirity no svedinitelnonio obolotckou vek. Wratsch. Nr. 49, 50, 51.
146) Simi, Jequirity. Boll. d'ocul. VI. p. 97.
147) Snell, E., Treatment of granular lids with Jequirity. Transact. Michig. med. soc. Lansing. p. 536.
148) Sohnlin, C., Some more experience with Jequirity. Medic. Record. New York. p. 767.
149) Tangemann, C. W., Jequirity. Abrus precatorius. Therapeutic Gazette. Jun. 15. p. 1.
150) Tangemann, C. W., Jequirity. Some practical points in its use. Ebend. Dec. 15. p. 540.
151) Tangemann, C. W., Zur Jequirity-Frage. Klin. Monatsbl. f. Aug S. 26.
152) Testa, B., Jequirity. Giorn. di clin. e therap. Messina. III. p. 145.
153) Tiffani, F. B, Granulation and pannus treated by jequirity. St. Louis med and surg. Journ. XLVII. p. 27.
154) Toupet, Le jequirity à la Société française d'Ophthalmologie. Gaz. méd. de Paris. Nr. 12. p. 137.
155) Troitzki, Jequirity. Rousskeia Medic. Nr. 30.
156) Vacher, L., Le jequirity contre les granulations. Bull. de la Soc. franç. d'ophthalm. p. 30.
157) Vallez, Le jequirity contre les granulations Ebend. p. 28.
158) Vossius, Die heilsamen Wirkungen der Jequirity-Ophthalmie. Berl. klin Wochenschr. Nr. 17. S. 257.
159) Walker Le, R. P., Jequirity (Abrus precatorius) in the treatment of granular lids. Arch. Ophth. New York. XIII. p. 131.
160) Warden a. Waddel, The non-bacillar nature of Abrus-poison, with observations on its chemical and physiological properties. Bengal secretarial Press a. Monography Calcutta. 1884. Archiv f. Pharmakol. 1888. Bd. CCXXII. p. 939.
161) Warlomont, Jequirity. Annal. d'Ocul. T. XCII. p. 188.

1884. 162) Webster, D., Experience with jequirity at the Manhattan Eye and Ear Hospital. New York. Arch. Ophthalm. New York. XIII. p. 121.
163) de Wecker, L., Indicationen und Contraindicationen des Jequirity. Arch. f. Augenheilk. XIV. S 55.
164) de Wecker, L., Zur Jequiritybehandlung. Arch. f. Augenheilkunde XIV. S 290.
165) de Wecker, L., Die Jequirity-Ophthalmie-Entgegnung auf Prof. v. Hippel's Arbeit. v. Graefe's Arch. f. Ophthalm. XXX. S. 255.
166) de Wecker, L, Le traitement jequiritique et ses prétendus dangers. Annal. d'ocul. T. XCII. p. 5.
167) Widmark, Om jequirity-oftalmien. Nord. med. Ark. XVI, Nr. 5. p. 1.
1885. 168) Guibal, Contribution à l'étude clinique du jequirity. Thèse de Nancy.
169) Rampoldi, Nuovo contributo alle applicazioni terapeutiche del jequirity. Gazz. med ital. lomb. 8. s. VII. p. 129.
170) Saltini, Sull'efficacia del jequirity nella cura della ottalmia granulosa. Gazz d osp. Milano. VI. p. 74.
171) Alt, On the inspersion of powdered jequirity in cases of trachoma. Americ. Journ of Ophthalm. II. p 38.
172) Andrews, Jequirity ophthalmia. Transact. of Americ. ophthalm. soc 1884. Boston. 1885. III. p. 679.
173) Bountah, Traitement de l'ophthalmie granuleuse par le jequirity. Recueil d'Ophthalm. p 689.
174) Coppez, Encore le Jequirity. Arch. d'Ophthalm. p. 173.
175) Dahlfeld, C., Der Werth der Jequirity-Ophthalmie für die Behandlung des Trachoms. Dorpat.
176) Hock, Conjunctivitis granulosa cum panno. Wien. med. Bl. S. 1215.
177) Knapp, Weitere Beobachtungen über die Anwendung von Jequirity. Arch. f. Augenheilk. XIV. 4.
178) Pennow, Anwendung von Jequirity bei Trachom. Westnik. ophthalm. Mai—Juni.
179) Platenga, H. G. W, De jequirity-behandeling in de oogheelkunde. Wageningen. 91 p.
180) Reuss, v., Conjunctivitis jequiritica; die Jequirity-Ophthalmie. Wien. med. Presse Nr. 22—45.
181) Santos-Fernandez, J., Accidentes à que dar lugar el jequirity; indicaciones y contraindicaciones. Crón. méd.-quir. de la Habana. XI. p. 196 u. An. r. Acad. de cien. méd. de la Habana. XXII. p. 130.
182) Webster, D., Jequirity as a remedy for granular lids with pannus. Med. Record. XXVII. Nr. 7. p. 180
1886. 183) Christmas-Dirckinck-Holmfeld, La jequiritine et ses effets. Bull. de la clin. nat. ophthalm. de l'hospice des Quinze-Vingts. IV. p. 157.
184) Courserant, A propos du jequirity. Bull. et mem. de la Soc. franç. d'Ophthalm. 4. année. p. 158.
185) Dujardin, La poudre de jequirity. Revue clin. d'oculist Nr. 3. p. 52.
186) Graselli, G., Il jequirity nella cura dell' ottalmia granulo-tracomatosa Bollet d'Oculist. VIII. p. 390.
187) Ribeiro dos Santos, Jequirity. Arch. ophthalmotherapeut. de Lisboa IV.
188) Smith, J. H., Have we abandoned the treatment of granular lids with the jequirity bean. Rec. med. III. p. 546.
189) de Wecker, Un dernier mot sur le jequirity. Revue clinique d'oculist. Avril.
1887. 190) Heckel, E., et Schlagdenhaufen, Fr., Nouvelles recherches sur le vrai et sur le faux Jequirity. Progrès Nr. 2, 3, 4. Genève.
1888. 191) Logetschnikow, S., Noch einige Worte über Jequirity. Westnik. ophthalm. V. 4. 5. p. 339.
192) Lainey, Granulation palpébrale et jequirity. Bull. de la Soc. de med. de Rouen. Année 1887. p. 22.
1889. 193) Martin, Sidney, Report on proteid poisons with special reference to that of the Jequirity. Brit. med. Journ. II. p. 184.

1889. 194) Menacho, J., Therapeutische Indicationen zur Anwendung von Jequirity bei Krankheiten der Conjunctiva und der Cornea. Bericht über die XX. Versammlung der ophthalm. Gesellsch. zu Heidelberg. S. 100.
1890. 194a) Hellin, Der giftige Eiweisskörper Abrin. In.-Dissert. Dorpat 1890 u. VIII. Band der Arbeiten des Dorpater pharmakolog. Institutes.
1891. 195) Ehrlich, P., Experimentelle Untersuchungen über Immunität. Dtsch. med. Wochenschr. 1891. Nr. 32 u. 44.
1892. 196) Ehrlich, P., Ueber Immunität durch Vererbung und Säugung. Zeitschrift f. Hyg. 1892. Bd. XII.
197) Behring, Die Blutserumtherapie bei Diphtherie und Tetanus. Zeitschrift f. Hyg. 1892. Bd XII.
198) Behring, Ueber Immunisirung und Heilung von Versuchsthieren beim Tetanus. Zeitschr. f. Hyg. 1892. Bd. XII.
199) Behring u. Wernicke, Ueber Immunisirung und Heilung von Versuchsthieren beim Tetanus. Zeitschr. f. Hyg. 1892. Bd. XII.
200) Brieger, L., Kitasato, S., u. Wassermann, A., Ueber Immunität und Giftfestigung. Zeitschr. f. Hyg. 1892. Bd. XII.
1893. 201) Brieger und Ehrlich, Beiträge zur Kenntniss der Milch immunisirter Thiere. Zeitschr. f. Hyg. Bd. XIII. 1893.
202) Behring und Knorr, Ueber den Immunisirungs- und Heilwerth des Tetanus-Heilserums bei weissen Mäusen. Zeitschr. f. Hyg. Bd. XIII. 1893.
203) Wassermann, A., Untersuchungen über Immunität gegen Cholera asiatica. Zeitschr. f. Hyg. Bd. XIV. 1893.
204) Pfeifer, R., und Wassermann, A., Untersuchungen über das Wesen der Cholera-Immunität. Zeitschr. f. Hyg. Bd. XIV. 1893.
1894. 205) Pfeifer, R., und Isaeff, Ueber die specifische Bedeutung der Cholera-Immunität. Zeitschr. f. Hyg. Bd. XVII. 1894.
206) Pfeifer, R., Weitere Untersuchungen über das Wesen der Cholera-Immunität und über specifisch-baktericide Processe. Zeitschr. f. Hyg. Bd. XVIII. 1894.
206a) Buchner, H., Beruht die Wirkung des Behring'schen Heilserums auf Giftzerstörung? Berl. klin. Wochenschr. 1894. Nr. 4.
1896. 207) Wassermann, A., Experimentelle Untersuchungen über einige theoretische Punkte der Immunitätslehre. Zeitschr. f. Hyg. Bd. XXII. 1896.
208) Brieger, L., u. Boer, O., Ueber die Toxine der Diphtherie und des Tetanus. Deutsche med. Wochenschr. 1896. Nr. 49.
209) Calmette et Delarde, Sur les toxines non-microbiennes et le mécanisme de l'immunité par les sérums antitoxiques. Annal. de l'Inst. Pasteur.
1897. 210) Ehrlich, P., Die Werthbemessung des Diphtherieheilserums und deren theoretische Grundlagen. Klin. Jahrbuch. Bd. VI. 1897.
211) Ehrlich, P., Zur Kenntniss der Antitoxin-Wirkung. Fortschritte d. Medicin. 1897. Nr. 2.
212) Kuhnt, Die Therapie der Conjunctivitis granulosa. Klin. Jahrbuch. Bd. VI. 1897. S. 572.
1898. 213) Pfeifer, R., und Marx, Die Bildungsstätte der Cholera-Schutzstoffe. Zeitschr. f. Hyg. Bd. XXVII. 1898.
214) Wassermann und Takaki, Ueber tetanus-antitoxische Eigenschaften des normalen Centralnervensystems. Berl. klin. Wochenschr. 1898. Nr. 1.
215) Behring und Ransom, Deutsche med. Wochenschr Nr. 5 1898.
216) Kempner, W., und Schepilewsky, E., Ueber antitoxische Substanzen gegenüber dem Botulismusgift. Zeitschr. f. Hyg. 1898. Bd. XXVII.
217) Ehrlich, P., Ueber die Constitution des Diphtheriegiftes. Deutsche med. Wochenschr. 1898. Nr. 38.
218) Knorr, Habilitationsschrift 1895. Marburg.
219) Roux, E., Die Principien der Serumtherapie. La Semaine méd. 1894. p. 405 u. Centralbl. f. Bakteriol. Bd. XVI. S. 823.
220) Calmette, A., Contribution à l'étude des venins, des toxines et des sérums antitoxiques. Annal. de l'Inst. Pasteur. 1895. Nr. 4. p. 225.
221) Leber, Die Entstehung der Entzündung.

Arbeiten aus dem Gebiete der Accommodationslehre.

Von

Prof. C. Hess
in Würzburg.

VI. Die relative Accommodation.

Mit 12 Figuren im Text.

I. Die Curven der relativen Accommodationsbreite. Die Nahepunktsabscisse.

Die ersten bestimmten Angaben über die innige Verknüpfung von Accommodation und Convergenzbewegungen finden wir in Porterfield's Treatise on the eye (1759). Seiner Ansicht, dass dieser Zusammenhang ein absoluter, unlösbarer sei, giebt Porterfield Ausdruck mit den Worten: „It is impossible for us, by any Act of Volition, to direct our Eyes to any Object within the Limits of distinct Vision, without, at the same time, giving them that Disposition that is necessary for seeing distinctly at that Distance." Die gleiche Ansicht wurde später insbesondere durch Joh. Müller vertreten (1826). Dagegen zeigten zuerst E. H. Weber (1821), später Plateau (1835) und Volkmann (1836), dass eine willkürliche Lösung dieses Zusammenhanges innerhalb gewisser Grenzen möglich sei. Donders untersuchte die Frage genauer und gab die ersten Methoden zur messenden Bestimmung dieser Grenzen an.

Als relative Accommodationsbreite bezeichnen wir nach dem Vorgange von Donders den Spielraum, innerhalb dessen bei gegebener Convergenz die Accommodation willkürlich gemehrt oder gemindert werden kann, als relative Fusionsbreite (v. Graefe, Nagel) die Grenzen, innerhalb deren bei gegebener Accommodationsgrösse die Convergenz gemehrt oder gemindert werden kann. Da der Zusammenhang zwischen Convergenz und Accommodation ein wechselseitiger ist, so müssen die Grenzen der relativen Accommodationsbreite mit jenen der relativen Fusionsbreite zusammenfallen. Reymond und insbesondere Pereles

haben gezeigt, dass dies in der That zutrifft. (Die von Bisinger gefundenen Differenzen sind, wie Nagel selbst in einem Zusatze zur Bisinger'schen Arbeit angiebt, auf die Verschiedenheit der für beide Messungen benutzten Methoden zurückzuführen.)

Donders hat die praktische Bedeutung einer genauen Kenntniss der relativen Accommodationsbreite hervorgehoben und die Grenzen der letzteren mittels Brillengläsern und Prismen messend zu bestimmen versucht. Mit der gleichen Methode haben später Bisinger und Reymond Messungen angestellt. Einen wesentlichen Fortschritt stellen die sorgfältigen, von Pereles mittels des Hering'schen Spiegelhaploskops vorgenommenen Untersuchungen dar. Hier ist eine Reihe von Fehlerquellen vermieden, die der Donders'schen Methode wesentlich wegen der Aberrationen und des Astigmatismus der Brillengläser und Prismen, dann auch wegen der nicht gleichmässig, sondern sprungweise erfolgenden Mehrung und Minderung der Accommodation bezw. Convergenz anhafteten; die Pereles'schen Curven geben daher im Allgemeinen ein merklich treueres Bild der thatsächlichen Verhältnisse, als die früheren Messungen. —

Die veränderte Anschauungsweise, die sich aus meinen früheren Untersuchungen über den Accommodationsvorgang ergiebt, machte eine erneute Prüfung dor theoretischen Grundlagen unserer heutigen Vorstellungen von der relativen Accommodation wünschenswerth. Es zeigte sich bald, dass diese Vorstellungen den Thatsachen nicht mehr genügend entsprechen und zum Theile einer wesentlichen Umgestaltung bedürfen.

Man hat bisher allgemein geglaubt, die sogenannten „Curven der relativen Accommodationsbreite" versinnlichten in ihrer ganzen Ausdehnung eine directe Beziehung zwischen Convergenz- und Accommodationsgrösse in dem Sinne, dass für die Lage eines jeden Curvenpunktes die Grösse der bei einer bestimmten Convergenz möglichen Ciliarmuskelleistung mitbestimmend sei. Man hat auch hier, wie vielfach sonst, den Fehler einer nicht genügend scharfen Scheidung zwischen Nahepunktseinstellung und maximaler Ciliarmuskelcontraction begangen, welche beide unter der Bezeichnung „maximale Accommodation" zusammengeworfen wurden.

Zur graphischen Darstellung der relativen Abr. bedienen wir uns vorwiegend der von Pereles in zweckmässiger Weise modificirten Donders'schen Construction. (Ueber das dieser zu Grunde liegende Princip und andere Einzelheiten giebt die erwähnte Arbeit von Pereles Aufschluss.) In dem Coordinatensystem sind als Abscissen

die Accommodationsleistungen in Dioptrien, als Ordinaten die verschiedenen Convergenzen verzeichnet. Die Diagonale entspricht der Donders'schen „Convergenzlinie" und hat die Bedeutung, dass die zu einem Punkte derselben gehörigen Abscissen und Ordinaten solche Werthe der Convergenz und Accommodation ausdrücken, welche beim Sehen von Gegenständen in der Medianlinie von emmetropischen Augen geleistet werden. Aus der bekannten Donders'schen Curve für ein emmetropisches Augenpaar (Fig. 1) entnehmen wir z. B., dass bei constant bleibender Accommodation von 5 D die Convergenz zwischen ca. 5,5° und ca. 29° geändert werden könne. Bei einer Convergenz von etwa 17° würde die Accommodation bei der betreffenden Person alle Werthe von 2 D bis nahe an 8 D annehmen können. Bei Convergenz von etwa 30° wäre wohl noch eine beträchtliche Verminderung, dagegen nur eine sehr geringe Steigerung der Accommodation möglich. Alle diese Curven sagen nun aus, dass die bei einer gegebenen Convergenz noch mögliche Zunahme der Accommodation bei höheren Convergenzen allmählich immer kleiner und erst bei Einstellung auf den „monocularen" Nahepunkt = 0 werde.

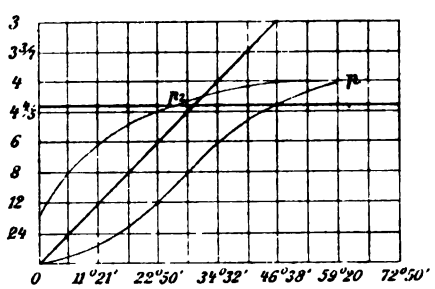

Fig. 1.

Nachdem meine früheren Untersuchungen ergeben haben, dass die Beziehungen zwischen Ciliarmuskelcontraction und Accommodation wesentlich andere sind, als man bisher glaubte, so ergiebt sich auch eine andere Deutung für diese „Curven". Wir wissen heute, dass stärkere Ciliarmuskelcontractionen, als zur Einstellung auf den wirklichen Nahepunkt nöthig sind, leicht aufgebracht werden können. Sie vermögen, da die Zonula dann wirklich erschlafft ist, die Form der Linse nicht mehr zu beeinflussen, und ich habe daher vorgeschlagen, sie als „latente" zu bezeichnen. Wir haben weiter gefunden (dieses Archiv Bd. XLIX, 2. S. 241), dass der üblichen Unterscheidung eines binocularen und monocularen Nahepunktes theoretische Voraussetzungen zu Grunde liegen, die dem heutigen Stande unserer Kenntnisse nicht mehr entsprechen. Die thatsächlich beobachteten Differenzen zwischen der Lage beider Nahepunkte dürften wesentlich darauf zurückzuführen sein, dass die vergleichenden Messungen nach der üblichen Methode nicht unter genügend übereinstimmenden äusseren

Bedingungen vorgenommen werden, dass insbesondere der monoculare Nahepunkt im Allgemeinen (in Folge der stärkeren Convergenz) bei engerer Pupille bestimmt wird, als der binoculare. Nach Ausschaltung der früher ausführlich besprochenen Fehler fand ich bei mir monocularen und binocularen Nahepunkt gleichweit von den Augen entfernt und konnte ein Gleiches für andere Augen mindestens sehr wahrscheinlich machen. Bei graphischer Darstellung der relativen Accommodationsbreite werden diese Thatsachen dadurch zum Ausdrucke gebracht, dass die sogenannten „Curven" nach oben hin durch eine zur Abscissenachse parallele, der Einstellung auf den wirklichen Nahepunkt entsprechende Gerade abgeschnitten werden müssen. Wir wollen sie kurz als Nahepunktsabscisse bezeichnen. (In Fig. 1 ist sie als stärkere Linie eingetragen.) Sie verläuft im Allgemeinen dicht unterhalb des binocularen Nahepunktes p_2, wie aus den folgenden Darstellungen leicht ersichtlich, und theilt das ganze relative Accommodationsbereich in einen unteren und einen oberen Abschnitt, die wir als „manifesten" und „latenten" unterscheiden wollen. Von messbaren Beziehungen zwischen Convergenz und Accommodation kann bei unseren heutigen Untersuchungsmethoden nur in dem unteren Abschnitte die Rede sein, denn nur hier können Aenderungen der Ciliarmuskelcontraction auch in Aenderungen der Linsenwölbung zum Ausdrucke kommen. In dem oberhalb der Nahepunktsabscisse gelegenen Abschnitte können die Beziehungen zwischen Convergenz und Ciliarmuskelcontraction sehr wohl ganz ähnliche oder genau die gleichen sein, wie im manifesten Gebiete, ohne dass dies objectiv durch unsere Messungsmethoden nachweisbar wäre. Die Gestalt der „Curve" der relativen Accommodationsbreite ist also schon von dem Grenzpunkte zwischen manifester und latenter Accommodation an ganz unabhängig von der Ciliarmuskelcontraction und lediglich durch die Eigenform der Linse bei völlig entspannter Zonula bestimmt; der betreffende Abschnitt ist daher in Wirklichkeit als eine horizontale Gerade wiederzugeben. Nur in Folge der früher erörterten Fehlerquellen bei der üblichen Messungsweise scheint der monoculare Nahepunkt höher zu liegen, als der binoculare, die Verbindungslinie beider also schräg nach rechts oben hin anzusteigen (s. Fig. 1).

Die Pereles'schen Curven geben, wie schon erwähnt, die thatsächlichen Verhältnisse getreuer wieder, als die früheren. Fig. 2 giebt eine „mit besonderer Sorgfalt angestellte" Versuchsreihe von Pereles für ein emmetropisches Augenpaar mit einer Accommodationsbreite von 10 D wieder. „Die ausgezogenen Linien sind die Verbindungs-

linien der experimentell gefundenen Curvenpunkte, die punktirten sind die nach theoretischen Voraussetzungen construirten Fortsetzungen.“ Diese theoretischen Voraussetzungen entsprechen aber nicht mehr unseren heutigen Kenntnissen. Nach den vorher gegebenen Darlegungen müssen die ausgezogenen Linien nach oben hin ihre Begrenzung in der Nahepunktsabscisse finden, die dicht unter der 10 D entsprechenden Abscisse verläuft. (In Fig. 2 gestrichelt eingezeichnet.)

Führt man analoge Erörterungen, wie die vorstehenden, für die Lage der relativen Fernpunkte durch, so kommt man leicht zu dem Schlusse, dass die Curve der relativen Accommodationsbreite im Allgemeinen auch nach unten hin durch eine horizontale Gerade abgeschnitten werden dürfte, die wir kurz als Fernpunktsabscisse bezeichnen wollen. Für Emmetropie fällt sie mit der Abscissenachse zusammen.

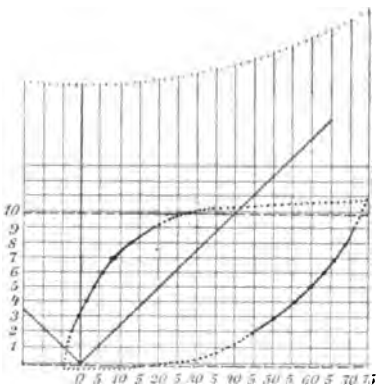

Fig. 2.

Auf die Erörterung gewisser theoretischer Möglichkeiten, nach welchen diese Gerade vielleicht ein wenig zur Horizontalen geneigt verlaufen könnte, wollen wir hier nicht eingehen; denn einmal fehlen uns brauchbare Messungen und genügende Kenntnisse über den Zustand des Ciliarmuskels bei der Fernpunktseinstellung, dann aber ist dieser Punkt für die uns hier vorwiegend interessirenden Fragen von verhältnissmässig nebensächlicher Bedeutung. Wesentlich ist zunächst nur, dass die oberen und unteren Curvenabschnitte ganz anderen Momenten ihre Entstehung verdanken, als die mittleren.

Wir haben nun zu untersuchen, ob und inwieweit die bisher bekannten „Curven“ wenigstens in dem zwischen Fern- und Nahepunktsabscisse gelegenen manifesten Abschnitte als zutreffender Ausdruck der wirklichen Beziehungen zwischen Convergenz und Accommodation angesehen werden können.

II. Der manifeste Theil der relativen Accommodationsbreite.

Bei allen bisherigen Messungen der relativen Accommodationsbreite hat man stillschweigend angenommen, dass die zu einer Curve verbundenen relativen Nahe- und Fernpunkte unter genügend übereinstimmenden äusseren Bedingungen ermittelt seien, um ohne Weiteres in der genannten Weise zu einander in Beziehung gebracht werden zu können. Dies ist aber nicht zutreffend. In erster Linie ist zu berücksichtigen, dass die verschiedenen Punktpaare der Curven

bei merklich verschiedenen Pupillenweiten bestimmt sind. So werden die Grenzpunkte für die relative Fusionsbreite bei einer Accommodation von 1 oder 2 D stets mit merklich weiterer Pupille gemessen, als jene bei einer Accommodation von 8 oder 9 D. Wir zeigten aber, dass die Pupillenweite bei der üblichen Messungsweise durchaus nicht gleichgültig für die Lagebestimmung dieser Punkte ist, und zwar muss ceteris paribus das relative Fusionsgebiet aus naheliegenden Gründen bei enger Pupille im Allgemeinen grösser erscheinen, als bei weiter.

In zweiter Linie ist daran zu denken, dass die Messungen bei sehr verschiedenen Abständen des Sehobjectes vorgenommen werden. Bestimmt man z. B. die relative Fusionsbreite eines Emmetropen einmal bei einer Accommodation von 2 D, ein anderes Mal bei 9 D, so befindet sich das Object bei der ersten Messung in 50 cm Abstand, bei der zweiten in 11 cm, erscheint also dann wie ein Gegenstand von etwa $4^1/_2$facher Grösse. Nun werden aber die Zerstreuungskreise bei nicht genauer Einstellung des Auges im Allgemeinen um so leichter bemerklich, je kleiner das Sehobject ist. Bei Prüfung mit Jäger Nr. 2 oder 3 findet man den „Nahepunkt" dem Auge etwas näher, als bei Prüfung mit Jäger Nr. 1 oder mit feinen Coconfäden. Werden also bei der obigen Prüfung die gleichen Sehobjecte zur Grenzbestimmung in den verschiedenen Entfernungen benutzt (wie dies in der That öfter geschehen ist), so ist darin eine Fehlerquelle gegeben, die, wie leicht ersichtlich, in dem gleichen Sinne wirken muss, wie die durch die Pupillenverengerung bedingte.

Donders benutzte als Sehobjecte Drähte und giebt auch an, dass diese um so feiner sein müssen, je näher die zu bestimmenden Punkte am Auge liegen. Auf diese Weise kann der einen der beiden genannten Fehlerquellen begegnet sein. (Daneben wurden „kleine Löcher von $^1/_{20}$ bis $^1/_6$ Linie Durchmesser in einer schwarzen Metallplatte auf mattem Glase dem Tageslicht zugewendet, oder feine auf schwarzem Sammet ausgestreute Quecksilberkügelchen" benutzt.) Pereles benutzte neue österreichische Banknoten, weil die zahlreichen in ihnen enthaltenen Details eine genaue Beurtheilung des Scharfsehens gestatten. Doch ist hier nichts darüber angegeben, dass bei Messung in verschieden grossen Abständen verschieden grosse Details als Anhaltspunkte benutzt wurden. Auch bei den anderen Beobachtern fehlen Angaben, aus welchen geschlossen werden könnte, dass der letzterwähnten Fehlerquelle genügend Rechnung getragen wäre.

Weiter ist zu erwähnen, dass durch Annäherung der Sehobjecte bei stärkerer Accommodation und bei gesteigerter Convergenz die Beleuchtung bei den bisher benutzten Methoden in zum Theil sehr störender Weise geändert wird.

Die beiden erstgenannten Fehlerquellen, von welchen die erste und wichtigste bei keiner, die zweite nicht bei allen bisherigen Messungen berücksichtigt ist, werden im Allgemeinen dahin wirken, dass die relativen Nahepunkte der Accommodation bei grösseren Convergenzgraden dem Auge verhältnissmässig zu sehr genähert, die relativen Fernpunkte zu weit von ihm entfernt erscheinen. Die bisher mitgetheilten Curven geben also auch im manifesten Theile kein genügend treues Bild von den Beziehungen zwischen Convergenz und Accommodation. Um diese Beziehungen einwandfrei ermitteln zu können, mussten die genannten Fehler bei den Messungen ausgeschaltet werden. Dies gelang mir, indem ich die Scheiner'sche Methode in zweckentsprechender Weise zu binocularen Nahepunktsbestimmungen bei wechselnder Convergenz adaptirte. Ich benutzte zu meinen Untersuchungen das Hering'sche Spiegelhaploskop, das in folgender Weise hergerichtet wurde: An Stelle der gewöhnlichen Spiegelchen waren total reflectirende Prismen angebracht, da bei ersteren die durch wiederholte Reflexionen entstehenden vielfachen Bilder genügend exacte Beobachtungen unmöglich machten. Vor der dem Auge zugekehrten Prismenfläche befand sich eine Blende mit zwei feinen, senkrecht über einander stehenden Oeffnungen, deren Mittelpunktsabstand ca. 1,5 mm betrug. Dicht vor der dazu senkrechten (dem Sehobjecte zugekehrten) Prismenfläche war ein Halter zur Aufnahme eines Convexglases so angebracht, dass für einzelne Beobachtungen das Glas (ich benutzte im Allgemeinen nur + 2) leicht vorgelegt bezw. weggeschoben werden konnte. Als Object für das beobachtende (bei den folgenden Versuchen stets mein rechtes) Auge diente ein feinstes leuchtendes Pünktchen, das in folgender Weise erhalten wurde: Auf dem Schlitten zur Aufnahme des Sehobjectes befand sich in passender Höhe ein Glühlämpchen in einer lichtdichten, ca. 5 cm langen Röhre. Die dem Prisma zugekehrte Rohröffnung war durch einen Metalldeckel verschlossen, in dessen Mitte eine sehr feine Oeffnung gebohrt war, deren Rückseite, um gleichmässiges Leuchten zu erhalten, mit Seidenpapier überklebt wurde. Zur Untersuchung in verschieden grossen Abständen waren verschieden grosse, leicht auswechselbare Deckel vorhanden, deren Oeffnungen den Abständen entsprechend verschieden grosse Durchmesser hatten. Das Object für das linke Auge (das lediglich zur Herbeiführung der gewünschten Convergenz bestimmt war) wurde in ähnlicher Weise hergerichtet, mit dem Unterschiede, dass die Oeffnung in dem Deckel noch feiner, das leuchtende Pünktchen durch ein hinter der Oeff-

nung angebrachtes rothes Glas gefärbt war und seine Lichtstärke durch geeignete Milchgläser in gewünschter Weise abgeschwächt werden konnte.

Der durch den Apparat blickende Beobachter sah also mit seinem rechten Auge ein helles gelbweisses Pünktchen, das bei nicht genauer Einstellung in zwei zerfiel, mit dem linken Auge ein kleineres, lichtschwächeres, rothes Pünktchen, welches bei allen in Betracht kommenden Convergenzgraden leicht mit dem weissen (bezw. einem von beiden weissen) verschmolzen werden konnte. Die röthliche Färbung des haploskopisch gesehenen Bildes machte in jedem Augenblicke die Controle für Einhaltung der gewünschten Blickrichtung leicht und in Folge der geringeren Grösse des rothen Pünktchens war es nicht schwer, das weisse Pünktchen ungestört zu beobachten und bei Aenderung der Convergenz oder Accommodation zu bestimmen, wann es zu einer verticalen Ellipse verzogen erschien oder deutlich doppelt gesehen wurde (s. u.).

Eine zweckmässige Abänderung der Versuchsanordnung, die ich vielfach benutzte, bestand in Folgendem: Das eine der beiden Löcher in der Blende für das rechte Auge wurde (durch Ueberkleben mit farbigem Gelatinepapier) roth gefärbt; bei genauer Einstellung ist also ein gelblich rothes Pünktchen sichtbar. Aber schon bei einem kleinen Einstellungsfehler sieht man ein gelbes Pünktchen, dem oben oder unten ein rother Halbmond aufsitzt. Die Beobachtung wird dadurch nicht unwesentlich erleichtert. Für den Geübten ist es ferner nicht unbedingt nöthig, den dem linken Auge sichtbaren Fixirpunkt mit dem des rechten Auges zu verschmelzen. Giebt man beiden eine kleine Höhendifferenz, so dass die Verschmelzung nicht möglich ist, so kann man durch willkürliches Convergiren die dem rechten und linken Auge sichtbaren Pünktchen senkrecht über einander bringen und so die gewünschte Convergenzstellung beider Augen herbeiführen. Das Verfahren hat den Vorzug, dass man das Auftreten des rothen Halbmondes am Fixirpunkte für das rechte Auge noch ungestörter beobachten kann. Doch ist hierzu einige Uebung und ausreichende Beherrschung der Augenbewegungen nöthig.

Die geschilderte Versuchsanordnung ermöglichte es mir, bei den verschiedenen Messungen wenigstens angenähert gleiche Stellen meines Pupillargebietes zu benutzen: Befanden sich die beiden senkrecht über einander liegenden (ungefärbten) Löcher der Blende nur wenig seitlich vom verticalen Pupillendurchmesser, so traten an den Seiten der gesehenen Lichtpunkte in Folge der chromatischen Aberration des Auges deutliche farbige Säume auf. Nur bei einer bestimmten Stellung (wenn die Verbindungslinie der beiden Löcher angenähert mit dem verticalen Pupillendurchmesser zusammenfiel) erschienen die

Punkte kreisrund und ohne farbige Säume an den Seiten. Indem ich bei allen Versuchen darauf achtete, dass letzteres der Fall war, erreichte ich, dass ich wenigstens annähernd den verticalen Pupillendurchmesser zur Beobachtung benutzte. Um auch ungefähr gleiche Stellen des letzteren selbst zu benutzen, ging ich in folgender Weise vor: In meinem rechten Auge finde ich die stärkste Refraction an einer bei mittlerer Pupillenweite ungefähr der Mitte des verticalen Durchmessers entsprechenden Stelle. Wenn ich bei gegebener Convergenz das Fixirpünktchen dem Auge so weit nähere, dass ich bei Benutzung dieser mittleren Pupillentheile es durch die beiden Blendenöffnungen eben noch einfach sehen kann, und ich hebe oder senke nun bei gleichbleibendem Abstande des Pünktchens den Kopf ein wenig, so dass die nach unten bezw. oben gelegenen Stellen des verticalen Pupillendurchmessers zum Sehen benutzt werden müssen, so zerfällt das vorher einfach gesehene Pünktchen in zwei dicht bei einander liegende. Indem ich also durch sehr kleine Hebungen und Senkungen des Kopfes und Auges stets jene Stelle aufsuchte, mit welcher ich bei Annäherung des Fixirpunktes (oder Minderung der Convergenz) diesen am längsten einfach sehen konnte, erreichte ich, dass ich wenigstens ungefähr die gleichen (relativ am stärksten brechenden) Stellen des verticalen Durchmessers des Pupillargebietes zur Messung der relativen Nahepunkte der Accommodation benutzte.

Die Bestimmung der relativen Fernpunkte wurde in entsprechender Weise vorgenommen. Hier zerfällt bei Entfernung des Fixirpunktes das durch die Blende gesehene Pünktchen für den am stärksten brechenden Theil des dioptrischen Apparates früher in zwei als für die nach oben und unten von ihm gelegenen, etwas weniger stark brechenden Theile. Es musste also bei kleinen Hebungen und Senkungen des Kopfes jene Stelle aufgesucht werden, wo bei Entfernung des Fixirpunktes (oder Mehrung der Convergenz) dieser eben anfing doppelt gesehen zu werden, während er durch die oberen oder unteren Pupillenabschnitte gesehen noch einfach erschien.

Bei der vorstehend geschilderten Methode sind die hauptsächlichsten Fehlerquellen der früheren Methoden vermieden. Die gewonnenen Ergebnisse bieten daher ein treueres Bild der wirklichen Verhältnisse, als die frühen erhaltenen. Dass diese Ergebnisse auf absolute Genauigkeit nicht Anspruch machen können, ist zwar für den mit derartigen Messungen Vertrauter selbstverständlich, möge aber zu thunlichster Vermeidung irriger Auffassungen noch ausdrücklich betont sein. So sind gewisse Ungenauigkeiten dadurch bedingt, dass man trotz der benutzten Vorsichtsmassregeln immer nur an-

nähernd, aber nicht genau gleiche Stellen des Pupillargebietes bei den verschiedenen Messungen benutzt, dass ferner die Stelle der stärksten Refraction in meinem Auge wohl nicht genau der Pupillenmitte entspricht, dass auch die Pupille bei Accommodation und Convergenz sich nicht genau concentrisch verengen dürfte, und endlich dadurch, dass bei starken Accommodations- und Convergenzanstrengungen in Folge Herabfallens der Linse eine etwas anders gewölbte Stelle derselben in das Pupillargebiet kommen kann. Aber auch abgesehen von diesen durch die physikalischen Verhältnisse bedingten Fehlerquellen dürfen völlig constante Versuchsergebnisse nicht erwartet werden im Hinblick auf die physiologischen Bedingungen der Messung, bei der die Grenzen aufgesucht werden, bis zu welchen eine Muskelthätigkeit von einer anderen, ihr associirten gelöst werden kann.

Uebrigens ist zu betonen, dass die hier besprochenen Fehlerquellen bei den früheren Methoden im Wesentlichen in gleicher Weise in Wirkung treten, dort aber kommen zu ihnen noch die früher besprochenen, bei unserer Methode vermiedenen, grösseren Fehlerquellen. Die im Folgenden mitgetheilten Zahlen sind also selbstverständlich nur als Näherungswerthe anzusehen. Aber das Bild, das sie uns von den gesuchten Beziehungen geben, ist nicht mehr durch die principiellen Fehler der früheren Messungen getrübt.

Endlich sei noch Folgendes bemerkt: Wenn auch zweifellos der Zusammenhang zwischen Convergenz und Accommodation ein angeborener und dessen Lösung über gewisse, und zwar recht enge Grenzen hinaus, auch bei fortgesetzter Uebung nicht möglich ist, so darf doch nicht vergessen werden, dass wohl sicher individuelle Verschiedenheiten in der Breite dieser Grenzen vorkommen, und dass ferner auf den Grad, bis zu welchem innerhalb dieser Grenzen und insbesondere in der Nähe der letzteren die Lösung ermöglicht wird, die Uebung wohl sicher nicht ohne Einfluss ist. Diese Umstände sind insbesondere zu berücksichtigen bei der Beurtheilung von allgemeinen Curventypen, die auf Grund von Messungen an Einzelnen aufgestellt werden.

Mit der geschilderten Methode habe ich an meinen Augen viele Messungen ausgeführt, und zwar bestimmte ich theils bei festgehaltener Convergenz die relative Accommodationsbreite, theils bei festgehaltener Accommodation die relative Fusionsbreite. Die gefundenen Werthe stimmten unter einander genügend überein. Dem nebenstehenden Diagramm (Fig. 3) sind die Mittelwerthe aus mehreren, zu verschiedenen Zeiten im Laufe eines Sommers angestellten Messungen zu Grunde gelegt. Die Zahlen sind zumeist Durchschnittswerthe aus je 10 bis 15 oder mehr Einzelmessungen. Für die relativen Nahe-

punkte[1]) wichen die im Verlaufe einer einzigen Versuchsreihe wiederholt ermittelten Werthe oft nur um 2 bis 3° oder noch weniger von einander ab. Für die relativen Fernpunkte fanden sich vereinzelt etwas grössere Differenzen, im Durchschnitte bewegten diese sich aber in den gleichen Grenzen.

Es ergab sich zunächst die wichtige Thatsache, dass sowohl die relativen Nahepunkte wie auch die relativen Fernpunkte (im manifesten Gebiete) annähernd auf einer zur Convergenzlinie parallelen Geraden liegen. Ich habe diese Parallelen in das Diagramm eingetragen. Die Lage aller Punkte weicht, wie man sieht, nur verhältnissmässig sehr wenig von dieser Geraden ab, so zwar, dass die Punkte in angenähert gleicher Weise auf beide Seiten derselben vertheilt sind, die Abweichungen also auf die unvermeidlichen Messungsfehler zu beziehen sind. Dass diese beiden Linien der relativen Nahe- und Fernpunkte nach oben durch eine Horizontale abgeschnitten werden müssen, haben wir schon früher gesehen. Ich habe aber noch durch eine besondere Reihe von Messungen verschiedene Punkte bestimmt, die zwischen dem sogenannten „binocularen" und „monocularen" Nahepunkte liegen, und habe mich überzeugt (wie die in der Tabelle unten angeführten Werthe zeigen), dass in der That diese Punkte sämmtlich angenähert auf der Geraden $p.p'$, zum Theil ein wenig über, zum Theil ein wenig unter ihr liegen.

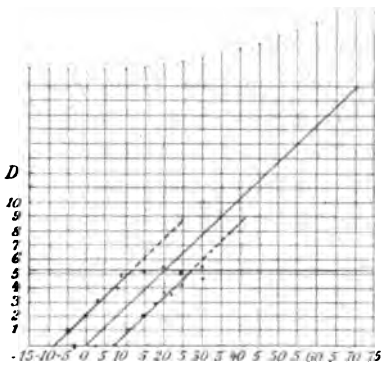

Fig. 8.

Accommodation in Dioptrien	Convergenz-minimum	Convergenz-maximum
0		9,8
0,5		11
1	— 4,5	13,2
1,5	— 2	14,5
2	0	15
2,5	2,2	18,2
3	4,5	21
3,5	6,4	21,5
4	8,6	24
4,5	9,2	27,5
5	11	27,5

[1]) Mit der Bezeichnung „relative Nahepunkte" schlechtweg, ohne nähere Bestimmung, sind im Folgenden immer die Nahepunkte der relativen Accommodationsbreite gemeint.

Bei Convergenz von	ist das Accommodationsminimum	Bei Convergenz von	ist das Accommodationsmaximum
— 2°	— 0,2 D	15°	5,3 D
0°	0 D	20°	5,6 D
+ 5°	0 D	25°	5,5 D
+ 10°	+ 0,2 D	30°	5,6 D

Will man das nach unserer Methode erhaltene Liniensystem mit den früheren „Curven" vergleichen, so ist zunächst zu berücksichtigen, dass der gegenseitige Abstand der zu einander gehörigen Nahe- und Fernpunkte (d. i. die relative Fusionsbreite) hier schon deshalb merklich kleiner ist als dort, weil hier angenähert der wirkliche, dort aber der scheinbare Nahe- bezw. Fernpunkt bestimmt wird [1]).

Ich habe eine Reihe von vergleichenden Messungen in der Weise vorgenommen, dass ich mit dem geschilderten Apparate die Lage der Punkte einmal nach dem Scheiner'schen Princip, ein zweites Mal mit sehr feinen Sehproben ermittelte. Um hierbei wenigstens den bei den früheren Methoden sehr störenden Beleuchtungswechsel der Sehobjecte bei Aenderung der Convergenz und des Abstandes vom Auge auszuschalten, benutzte ich feinste auf Glas photographirte concentrische Kreise, oder Leseproben von 0,3 mm Buchstabenhöhe, die, in einer passenden Hülse befestigt, vor die Glühlämpchen des Apparates gesetzt werden konnten. Der Beobachter sah die feinen hellen Kreise oder Leseproben auf dunklem Grunde bei allen beliebigen Convergenzen in unveränderter Helligkeit. Ich konnte nach Belieben den Deckel mit den Pünktchen für die erstbeschriebene Untersuchungsweise mit der die Photographien tragenden Hülse austauschen, ohne dass weitere Aenderungen am Apparate vorzunehmen waren. Für grössere Untersuchungsreihen an nicht geübten Beobachtern hat sich die letztere Methode gut bewährt.

Die vergleichenden Messungen ergaben, wie zu erwarten war, dass bei Benutzung der Leseproben meine relative Accommodationsbreite für alle Convergenzen merklich grösser erschien, als bei Untersuchung nach dem Scheiner'schen Princip, und ferner, dass die Differenz zwischen beiden Messungen um so grösser wurde, je stärker Accommodation und Convergenz, je enger also die Pupille war.

So reichte beispielsweise bei einer Gruppe von Messungen nach der zweiten Methode meine relative Fusionsbreite im Mittel:

[1]) Vgl. hierüber meine Abhandlung: Untersuchungen über den Nahepunkt dieses Archiv Bd. XLIX, 2. S. 241.

für eine Accommodation von 2 D: von 0° bis 17°
„ 3 D: „ 2,5° „ 27,5°
„ 4 D: „ 5° „ 32°

Durch die (principiell, wie wir sahen, nicht gerechtfertigte) Verbindung der einzelnen so erhaltenen Punkte durch eine continuirliche Linie kann man in der That Curven von dem bekannten Typus erhalten, insbesondere leicht, wenn nur eine geringe Zahl von Punkten bestimmt wird. Die Unterschiede zwischen jenen Curven und unserem Diagramm erklären sich im Grossen und Ganzen befriedigend aus den Fehlerquellen der früheren Methoden.

Nach dem Gesagten wäre zu erwarten, dass die scheinbaren relativen Nahe- und Fernpunkte bei der üblichen Messungsweise im Allgemeinen um zwei nach oben leicht divergirende Gerade ange-

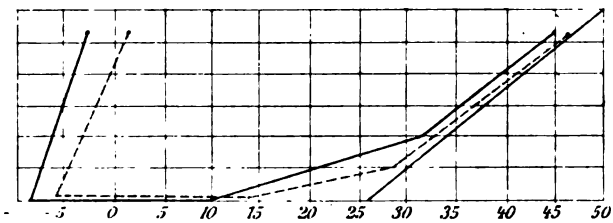

Fig. 4.

ordnet gefunden würden. Ein Blick auf viele der genaueren, ja selbst der älteren, mit unvollkommneren Methoden erhaltenen Curven zeigt dies in der That. Als Beispiel führe ich eine der von W. Schmiedt mit dem Hering'schen Haploskop ermittelten Curven an (Fig. 4).

Ferner habe ich (Fig. 5) alle von Pereles an seinen eigenen

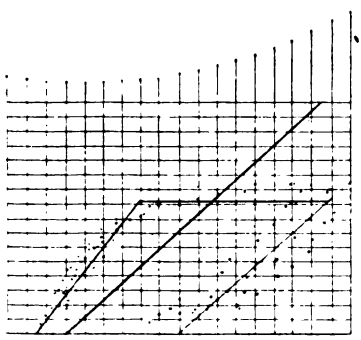

Fig. 5.

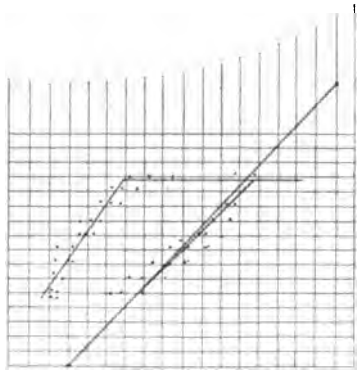

Fig. 6.

Augen an verschiedenen Tagen gemessenen Werthe (als Punkte) in ein und dasselbe Coordinatensystem eingetragen.

Fig. 6 giebt in analoger Weise alle von Pereles an einem Myopen gemessenen Punkte, in dieses Coordinatensystem eingetragen. (Zu bemerken ist hierbei, dass in der Nähe des „binocularen" Nahepunktes aus naheliegenden Gründen die Messungen besonders schwierig und weniger genau sind.) Da sich ein ähnliches Verhalten auch bei vielen anderen Curven erkennen lässt, so dürfte im Hinblick auf meine eigenen Messungen nach der oben beschriebenen Methode und auf meine oben erwähnten vergleichenden Beobachtungen der Satz Gültigkeit haben, dass allgemein die wirklichen relativen Nahe- und Fernpunkte angenähert auf zwei zur Convergenzlinie parallelen Geraden liegen. Dies besagt, dass im manifesten Accommodationsgebiete die relative Fusionsbreite für alle Convergenzen (annähernd) gleiche Grösse hat, mit anderen Worten, dass der Spielraum, innerhalb dessen die Convergenz von der zugehörigen Accommodation gelöst werden kann, unabhängig von der absoluten Grösse der Accommodation ist.

Es erscheint von Interesse, zu untersuchen, inwieweit unsere Messungen ein Urtheil gestatten über die Beziehungen zwischen Convergenz und Ciliarmuskelcontraction. Da letztere einer directen Messung mit unseren heutigen Methoden nicht zugänglich ist, so kann es sich hierbei selbstverständlich nicht um deren absolute Grössen handeln, sondern nur um ihre relativen Werthe bei verschiedenen Convergenzen. Wenn man nicht jegliche Gesetzmässigkeit zwischen Grösse der (manifesten) Ciliarmuskelcontraction und der zugehörigen Refractionsänderung überhaupt in Abrede stellen will, so sind drei Möglichkeiten denkbar.

Die nächstliegende und einfachste Annahme ist die, dass der Grösse der Ciliarmuskelcontraction die Grösse der objectiven Refractionsänderung annähernd proportional sei, dass gleichen Contractionszuwüchsen angenähert gleiche Refractionszuwüchse entsprächen. Unter dieser Voraussetzung würden in unserem Diagramm auch die Beziehungen zwischen Convergenz und Ciliarmuskelcontraction durch die zwei zur Convergenzlinie parallelen Geraden ausgedrückt werden können, die dann noch eine grosse Strecke weit in das latente Gebiet hinein zu verlängern wären. Danach würde die bei einer gegebenen Convergenz mögliche Mehrung oder Minderung der Ciliarmuskelcontraction für alle hier in Betracht kommenden Convergenzgrade

gleich gross, also von der absoluten Grösse der Convergenz unabhängig sein. (Auszunehmen wäre die maximale und fast maximale Contraction; hierüber fehlen uns bis jetzt alle genaueren Kenntnisse.) In der That lassen sich alle mir bisher bekannt gewordenen Beobachtungen befriedigend und ungezwungen aus dieser einfachsten Annahme erklären. Es sind aber noch zwei andere Möglichkeiten denkbar: Die Anschauung ist verbreitet, dass „der Accommodationsmuskel, der sich seiner Contractionsgrenze nähert, um einen gleichen Effect zu erzielen, eine stärkere Anstrengung würde ausführen müssen, als wenn er aus dem Zustande der Ruhe eben erst in jenen der Zusammenziehung übergeht" (Mauthner), dass der Apparat also in der Gegend des Nahepunktes gewissermassen schwerer arbeite, als in der Gegend des Fernpunktes. Wenn diese Annahme zuträfe, so müssten, wie ersichtlich, die fraglichen Beziehungen zwischen Convergenz und Ciliarmuskelcontraction ausgedrückt sein durch zwei nach oben hin von der Convergenzlinie beiderseits gleichmässig divergirende (gerade oder krumme) Linien. Danach müsste angenommen werden, dass wir mit steigender Convergenz im Stande wären, in immer wachsendem Masse die Ciliarmuskelcontraction von der zugehörigen Convergenz zu lösen. Diese Zunahme müsste ferner gerade in solchem Umfange stattfinden, dass die durch sie bedingte Veränderung der Linsenwölbung an jedem Punkte des manifesten Abschnittes stets zu der gleichen objectiven Refractionsänderung führte. Eine solche Annahme dürfte sehr viel weniger Wahrscheinlichkeit haben, als die erste. Auch lassen sich keine Thatsachen für sie anführen. Noch weniger wahrscheinlich ist die dritte, theoretisch denkbare Möglichkeit, dass etwa gleich grosse Ciliarmuskelcontractionen bei stärkeren Convergenzen grössere Refractionszunahmen zur Folge hätten, als bei geringeren.

Die erste Annahme hat jedenfalls die weitaus grösste Wahrscheinlichkeit für sich. Sie steht zudem mit keinen bisher bekannten Thatsachen in Widerspruch und giebt für die einschlägigen Erscheinungen eine befriedigende Erklärung.

Um Missdeutungen thunlichst vorzubeugen, möchte ich ausdrücklich betonen, dass es sich für diese Erörterung bei der Unmöglichkeit directer Messungen der Ciliarmuskelcontractionen selbstverständlich nur um eine Vermuthung handeln kann. Alle im Vorhergehenden wie im Folgenden mitgetheilten Untersuchungen über die Beziehungen zwischen Convergenz und manifester Accommodation sind dagegen auf Messungen gegründet und bestehen zu Recht ganz un-

abhängig von jeder theoretischen Anschauung über die Beziehungen der Convergenz zur Ciliarmuskelcontraction. Diese letzteren Beziehungen können nach unserer Annahme durch folgendes, einer der bekannten Curven entsprechendes Diagramm für eine Accommodationsbreite von 10 D veranschaulicht werden (Fig. 7): Bei einer Convergenz von 12°, entsprechend einer Ciliarmuskelcontraction im Werthe von 3 D, ist eine Zunahme dieser Leistung um ca. 3,5 D möglich, die auch in einer entsprechenden Refractionszunahme auf ca. 6,5 D zum Ausdrucke kommt. Auch bei einer Convergenz von 25° kann die Ciliarmuskelcontraction um 3,5 D gesteigert werden. Da sie noch ganz im manifesten Gebiete vor sich geht, so kann auch sie noch in einer Refractionsvermehrung um ca. 3,5 D, also auf ca. 10 D, zum Ausdrucke kommen. Anders bei den höheren Convergenzgraden. Mit einer Convergenz z. B. von 35° ist eine mittlere Ciliarmuskelcontraction im Betrage von nicht ganz 9 D verknüpft. Auch wenn hier ein gleichgrosser Zuwuchs an Ciliarmuskelcontraction im Werthe von ca. 3,5 D aufgebracht werden kann, wie bei den geringeren Convergenzen, so kann dies doch durch Refractionserhöhung nicht mehr vollständig zum Ausdrucke kommen. Denn schon bei einem Zuwuchse um etwas mehr als 1 D erschlafft die Zonula, da die Accommodationsbreite des Beobachters nur 10 D beträgt, und alle weitere Ciliarmuskelcontraction ist latent. Bei einer Convergenz auf 40° oder mehr liegt der ganze mögliche Zuwuchs an Ciliarmuskelcontraction im latenten Accommodationsgebiete. Die mit dieser Convergenz verknüpfte mittlere Ciliarmuskelcontraction entspricht einer Accommodationsgrösse von 10 D. Auch wenn hier der nämliche Zuwachs an Muskelcontraction im Werthe von 3,5 D noch leicht aufgebracht werden kann, so vermag dieser doch keine Refractionserhöhung mehr herbeiführen, da die Zonula schon ohne ihn erschlafft war.



Fig. 7.

Analoges gilt für die relativen Fernpunkte. Mit einer Convergenz von 65° würde eine mittlere Ciliarmuskelcontraction im Werthe von 16 D verknüpft sein. Von diesen können aber nur 10 D manifest werden. Es könnte also eine Entspannung des Ciliarmuskels

im Gesammtwerthe von 6 D statthaben, ohne dass diese durch eine Aenderung der Nahepunktslage bemerklich würde. Bei noch grösseren Convergenzen müssen für die Messung relativer Nahe- und Fernpunkt zusammenfallen. Beide liegen dann auf der „Nahepunktsabscisse" innerhalb der Strecke $r'P$. Diese Strecke wird mit zunehmendem Alter, indem die Nahepunktsabscisse gegen die Abscissenachse herunterrückt, immer grösser (siehe den Abschnitt über Presbyopie). Bei einer Convergenz von ca. 24°, entsprechend einer mittleren Ciliarmuskelcontraction im Werthe von 6 D, wird die gleiche Entspannung des Ciliarmuskels um etwa 6 D Einstellung des emmetropischen Auges auf parallele Strahlen zur Folge haben. Ebenso wird auch bei allen geringeren Convergenzgraden die gleiche Erschlaffung um 6 D dieselbe Einstellung zur Folge haben. Dies kommt darin zum Ausdrucke, dass der untere Theil der „Curve der relativen Fernpunkte" eine mit der Abscissenachse zusammenfallende Gerade darstellt.

Die gesammte relative Accommodations- und Fusionsbreite lässt sich nach dem Gesagten mit einer wesentlich kleineren Zahl von Messungen bestimmen als bisher möglich war: Hat man die absolute Nahe- und Fernpunktslage in der gewöhnlichen Weise bestimmt, so genügt die Ermittlung eines einzigen relativen Nahe- und Fernpunktes im manifesten Gebiete: Die durch diese beiden Punkte zur Convergenzlinie parallel gezogenen Geraden stellen die Grenzen der relativen Accommodation dar. Für manche Untersuchungen, bei welchen es nicht auf sehr grosse Genauigkeit ankommt, kann die einfache haploskopische Messung mit feinsten Leseproben und constanter Beleuchtung in der oben geschilderten Weise genügen: Man sucht am Haploskop für eine bequeme mittlere Accommodationsgrösse (z. B. 3 D für jüngere, 2 D für etwas ältere Personen) das Maximum bezw. das Minimum der Convergenz auf, bei welcher eine möglichst kleine Leseprobe eben noch deutlich gesehen werden kann. Derartige Messungen lassen sich unschwer auch bei Ungeübten in grösserem Umfange anstellen. (Hierüber wird an anderer Stelle ausführlich berichtet werden.) Bei der wissenschaftlichen Verwerthung solcher Messungen müssen natürlich die oben erörterten Fehlerquellen entsprechend berücksichtigt werden.

Die mitgetheilten Thatsachen gestatten uns eine einfache und befriedigende Erklärung für manche bisher ganz unverständliche Beobachtungen. Hier nur ein Beispiel: In seinen Bemerkungen zu der Bisinger'schen Arbeit weist (S. 111) Nagel auf den nach den da-

mals herrschenden Anschauungen unverständlichen Umstand hin, „dass bei Einstellung auf den binocularen Nahepunkt abducirende Prismen, noch dazu von ansehnlicher Stärke, überwunden werden". Ganz mit Recht sieht er darin einen directen Widerspruch mit der Donders'schen Definition des binocularen Nahepunktes, der ja der Punkt sei, „bis zu welchem bei zunehmender Annäherung des Fixirobjectes und bei stärkster Anstrengung die Accommodation noch der an Leistungsfähigkeit überlegenen Convergenz zu folgen vermag". „Bei minderer Convergenz kann die Accommodation auf jenen Punkt gar nicht mehr eingenommen werden." Nagel findet keine befriedigende Lösung für diesen Widerspruch. Nach unseren Untersuchungen ist diese Thatsache nicht nur verständlich, sondern a priori zu erwarten, wie die Betrachtung des Diagramms ohne Weiteres ergiebt: Das Maximum der möglichen Linsenwölbung wird nicht erst bei Einstellung auf den „monocularen", ja auch nicht bei Einstellung auf den sogenannten „binocularen" Nahepunkt erreicht, sondern kann (vermöge der Lösung des Zusammenhanges zwischen Convergenz und Ciliarmuskelcontraction) schon bei merklich geringerer Convergenz aufgebracht werden. Dieses Beispiel zeigt von Neuem die von mir schon früher betonte Unhaltbarkeit der Aufstellung eines „binocularen" und „monocularen" Nahepunktes.

III. Die relative Accommodationsbreite bei Ametropie und Presbyopie. Der Donders'sche Satz.

Pereles hat entgegen früheren Angaben die wichtige Thatsache mitgetheilt, dass bei den von ihm untersuchten Myopen auch die Grösse der relativen Abr. nicht verschieden war von der des Emmetropen. Unter der Voraussetzung, dass dies allgemein zutrifft, ergiebt sich für die relative Abr. beim Myopen im Allgemeinen der folgende Typus: Der gegenseitige Abstand der Linien der relativen Nahe- und Fernpunkte ist der gleiche, wie beim gleichaltrigen Emmetropen. Da der Myope ein Interesse daran hat, bei gegebener Convergenz weniger zu accommodiren, als der Emmetrope unter gleichen Verhältnissen, so ergiebt sich daraus eine Verschiebung der Linie der relativen Fernpunkte zur Convergenzlinie hin. Die Linie der relativen Nahepunkte rückt um ebenso viel von der Convergenzlinie ab. Die von Pereles mitgetheilte Curve nach Messungen an einem 22jährigen Myopen zeigt gute Uebereinstimmung zwischen den Thatsachen und den Forderungen der Theorie.

Nur kurz berührt werden sollen die Fälle, bei welchen die Con-

vergenzfähigkeit aus irgend welchen Gründen so sehr beschränkt ist, dass auch beim Maximum der möglichen Convergenz die beiden Blicklinien nicht gleichzeitig auf den Nahepunkt eingestellt werden können. Donders giebt die Curve eines solchen Patienten (Fig. 8 obere Hälfte).

Wenn die Beschränkung der Convergenzfähigkeit z. B. eine mechanische Ursache hat, so ergiebt sich, wie eine einfache Ueberlegung zeigt, für das Diagramm der relativen Accommodationsbreite nach unserer Auffassung der Typus der Fig. 9. Die Donders'sche Curve zeigt die wichtigsten charakteristischen Merkmale dieses Typus.

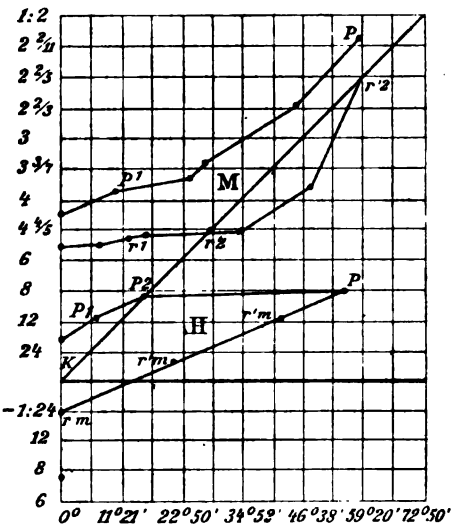

Fig. 8.

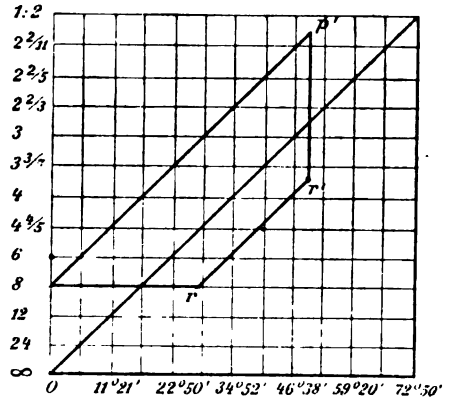

Fig. 9.

Aus analogen Gründen, wie beim Myopen die Linie der relativen Fernpunkte, wird bei Hypermetropen die Linie der relativen Nahepunkte an die Convergenzlinie heranrücken, die der relativen Fernpunkte sich von ihr entfernen. (Die Frage, ob die Grösse der relativen Accommodationsbreite bei Hypermetropen im Allgemeinen der des Emmetropen gleich ist oder nicht, lässt sich noch nicht genügend beantworten, da bisher zu wenige brauchbare Untersuchungen hierüber vorliegen.)

Die von Donders an einem 16jährigen Hypermetropen von ca. 5,5 D gewonnene Curve (Fig. 8 untere Hälfte) zeigt so grosse Annäherung an den nach unserer Auffassung zu erwartenden Typus, dass eine besondere Zeichnung des letzteren überflüssig erscheint.

Die Betrachtung dieser Curventypen zeigt auch, wie Donders zu der in die meisten Lehrbücher übergegangenen Aufstellung kommen

konnte, dass die „Curven von Myopie nach oben concav, die von Hypermetropie nach oben convex sind". Der Vergleich von Fig. 9 mit Fig. 8 zeigt, dass die Annäherung (wenigstens der Linie der relativen Fernpunkte) an eine nach oben concave Form wohl bei myopischen Augen mit Insufficienz der Convergenz, nicht aber bei allen myopischen Augen ohne Unterschied bemerkbar ist. Der von Donders (Anom. d. Acc. u. Refr. Fig. 62) construirte Typus für die relative Accommodationsbreite myopischer Augen entfernt sich weit von den wirklich gefundenen Werthen, während der dort gezeichnete Typus für Hypermetropie dem nach unserer Auffassung zu erwartenden nahe kommt. Bezüglich der facultativen, relativen und absoluten Hypermetropie ergiebt sich nach unserer Auffassung Folgendes: Der in der Dondersschen Figur (8) ausgedrückte Typus entspricht der facultativen Hypermetropie. Die Linien der relativen Nahe- und Fernpunkte liegen auf entgegengesetzten Seiten der Convergenzlinie. Im Grenzfalle wird die Linie der relativen Nahepunkte mit der Convergenzlinie zusammenfallen. Bei der relativen Hypermetropie liegen die Linien der relativen Nahe- und Fernpunkte beide auf der gleichen Seite der Convergenzlinie: Das innerhalb des Accommodationsbereiches befindliche Object kann nur unter Verzicht auf binoculare Einstellung deutlich gesehen werden. Die absolute Hypermetropie wird veranschaulicht durch ein Diagramm, in welchem die Nahepunktsabscisse unterhalb der Abscissenachse verläuft: Unendlich entfernte Gegenstände können auch bei grösster Accommodationsanstrengung nicht deutlich gesehen werden. Da mit zunehmendem Alter die Nahepunktsabscisse zur Abscissenachse herunterrückt, so muss schliesslich jede relative und jede facultative Hypermetropie in absolute übergehen. Donders nahm an, dieser Uebergang erfolge in der Weise, dass die facultative Hypermetropie einer jugendlichen Person zunächst in relative, diese dann in absolute Hypermetropie übergehe. Dies entspricht seiner Annahme, dass mit zunehmendem Alter immer grössere Ciliarmuskelcontractionen erforderlich seien, um die gleiche Refractionszunahme herbeizuführen. Wir werden im folgenden Abschnitte sehen, dass diese Annahme in den bisher bekannt gewordenen Thatsachen keine Stütze findet, dass vielmehr nach dem vorliegenden Material in den „Curven" der relativen Accommodationsbreite Emmetropischer das Verhältniss der Abstände der relativen Nahe- bezw. Fernpunkte von der Convergenzlinie in verschiedenen Lebensaltern keine durchgreifenden Unterschiede in der von Donders vermutheten Richtung zeigt. Danach würde mit zunehmendem Alter

eine facultative Hypermetropie direct in absolute übergehen, ein Uebergang der facultativen in relative Hypermetropie würde im Allgemeinen nicht eintreten, so lange die Refraction der Augen unverändert bleibt.

Genügendes klinisches Material zu allseitiger Erörterung der einschlägigen Fragen liegt bis jetzt nicht vor. Vor Allem wäre sorgfältig zu prüfen, ob dynamische Convergenz und typische asthenopische Beschwerden bei Hypermetropischen im höheren Alter im Allgemeinen viel häufiger und stärker hervortreten, als bei jugendlichen Hypermetropen. Nach meinen darauf gerichteten Beobachtungen ist dies nicht der Fall; doch möchte ich ausdrücklich betonen, dass die entgegengesetzte Ansicht nicht wenige Vertreter zählt (u. A. Donders selbst). Bei solchen Untersuchungen muss eine strenge Scheidung der asthenopischen von den rein presbyopischen Beschwerden stattfinden, was oft nicht in genügender Weise geschieht. Wird doch vielfach noch die einfache Unfähigkeit emmetropischer Presbyopen, in der Nähe deutlich zu sehen, mit dem Namen Asthenopie belegt, trotz des Fehlens aller für diese charakteristischen Beschwerden. Es ist wünschenswerth, dass neue Beobachtungen unter sorgfältiger Berücksichtigung der in Betracht kommenden Verhältnisse angestellt werden. Solche sind freilich heute schwerer durchzuführen als früher, da die meisten intelligenten Hypermetropen schon in verhältnissmässig jungen Jahren die corrigirenden Brillen erhalten.

Die Abnahme der absoluten Accommodationsbreite im Alter kommt, wie wir sahen, in unseren Diagrammen dadurch zum Ausdrucke, dass die Nahepunktsabscisse immer tiefer, d. i. näher zur Abscissenachse heranrückt, und schliesslich, wenn die Accommodation $= 0$ geworden ist, beim Emmetropen mit der Abscissenachse zusammenfällt. Das latente Accommodationsbereich wird im Allgemeinen immer grösser. Bezüglich der im manifesten Bereiche nachweisbaren Aenderungen erscheint bis jetzt nur das Eine festzustehen, dass sowohl die Linie der relativen Nahepunkte als die der relativen Fernpunkte zur Convergenzlinie heranrückt, d. h. die relative Fusionsbreite wird im höheren Alter kleiner gefunden, als in jungen Jahren. So beträgt z. B. die relative Fusionsbreite bei einer Accommodation von 3 D (in Wirklichkeit ist sie, wie wir gesehen haben, bei allen Accommodationswerthen im manifesten Gebiete merklich gleich gross) nach den mit grösserer Genauigkeit gemessenen Curven

im Alter	von	22	Jahren	(Pereles)	ca.	47°	Winkelgrade
„	„	„ 36	„	(Hess)	„	25°	„
„	„	„ 44	„	(Donders)	„	12°	„

Inwieweit etwa eine strenge Gesetzmässigkeit für eine solche Abnahme nachweisbar ist, wird sich erst durch genauere Untersuchungen in der oben angedeuteten Weise ermitteln lassen. Für unsere Anschauungen über die Accommodation bei zunehmendem Alter ist von besonderer Bedeutung das Verhältniss des Abstandes der Nahe- und der Fernpunktslinie von der Convergenzlinie, d. h. das Verhältniss zwischen positivem und negativem Theile der relativen Fusionsbreite in den verschiedenen Lebensaltern. Donders hat die Ansicht aufgestellt, dass „bei Abnahme der Accommodationsbreite mit zunehmenden Jahren sich die Curven des emmetropischen Auges, schon ehe die eigentliche Presbyopie ihren Anfang nimmt, denen der hypermetropischen Augen nähern". Er deutet dies so, dass durch die „in erhöhtem Masse durch die verminderte Accommodationsbreite nöthig gewordenen Anstrengungen schon die Fähigkeit, bei mässiger Convergenz einen grossen Theil derselben in Anwendung zu bringen, erworben worden ist". Diese Auffassung entspricht aber weder den bis heute vorliegenden Messungen, noch findet sie, wie ich meine, in den klinischen Thatsachen eine Stütze. Eine Verschiebung der Nahe- und Fernpunktslinien bei zunehmendem Alter in dem Sinne, wie sie bei Hypermetropie erfolgt, ist aus den bisher bestimmten Curven nicht nachzuweisen.

Das Verhältniss zwischen Grösse des positiven und negativen Theiles der relativen Fusionsbreite, auf das es hier allein ankommt, ist z. B. nach der Curve des 44Jährigen (Donders) kein merklich anderes als für den 36Jährigen (Hess) oder den 26Jährigen (Haller in der Biesinger'schen Arbeit). Vergleichen wir aber die Curve von Donders mit der des 22Jährigen (Pereles), des 28Jährigen (Schleich) oder des 34Jährigen (Doyer), so ist die Verschiebung sogar der Donders'schen Voraussetzung entgegengesetzt: Die Curve dieses 22jährigen Emmetropen würde sich noch eher dem Typus der hypermetropischen nähern, als die des 44jährigen Emmetropen. (Dabei ist zu bemerken, dass die Augen von Donders nach seinen Angaben sogar „für senkrechte Linien eine Spur von Hypermetropie" besassen.) Das bisher vorliegende Material gestattet uns also lediglich die Feststellung einer Abnahme der relativen Fusionsbreite mit dem Alter, giebt aber keine Anhaltspunkte für die Annahme, dass im Alter die relative Abr. des Emmetropen jener bei hypermetropischen Augen ähnlich werde.

Diese Annahme ist (neben der nicht ausreichenden Genauigkeit der früheren Methoden) für einige Curven darauf zurückzuführen, dass bei Bestimmung einer verhältnissmässig kleinen Zahl von Punktpaaren ein für eine etwas grössere Convergenz gefundener relativer

Fernpunkt willkürlich durch eine Gerade mit dem „monocularen" Nahepunkte verbunden wurde. Wie leicht dadurch unzutreffende Vorstellungen in dem angegebenen Sinne veranlasst werden können, zeigt z. B. die Donders'sche Curve 111 für einen 60jährigen Emmetropen. (An. d. Accomm. u. Refr. S. 184.) Unter Benutzung der gleichen von Donders bestimmten Punkte lässt sich, wie leicht ersichtlich, eine Curve von ganz anderem Charakter bestimmen, die sich der oben von uns aufgestellten Gesetzmässigkeit wesentlich nähert.

Auch die klinische Erfahrung scheint mir der Donders'schen Voraussetzung nicht genügend zu entsprechen. Letztere macht unter anderem die Annahme nöthig, dass die Beziehungen zwischen Convergenz und Grösse der zugehörigen Ciliarmuskelcontraction bei jedem Menschen von Jahr zu Jahr in beträchtlichem Umfange sich ändern müssen. Wir müssten danach bis ins Alter immerzu lernen, mit der gleichen Convergenzinnervation einen immer grösser werdenden Accommodationsimpuls zu verknüpfen. Donders selbst hat diese Folgerung aus seinen Anschauungen gezogen. Er schreibt (Arch. f. Ophthalm. XVIII. 2. S. 153): „Der Zusammenhang zwischen Convergenz und Accommodation kann nicht stabil angeboren sein, weil bei Verminderung der Accommodationsbreite in Bezug zur Convergenz letztere sich stärker und stärker anstrengen und so der Zusammenhang im Laufe des Lebens sich fortdauernd modificiren muss."

In den massgebenden Werken über Refractionsanomalien finden wir sehr verschiedene Anschauungen über das Sehen der Presbyopen. Donders sagt vom Presbyopen: „Das Auge spannt seine Accommodation schon ziemlich stark an (noch stärkere Anspannung hat keine verhältnissmässige Wirkung) ohne Hinderniss oder irgend eine Ermüdung." Mauthner ist der Meinung, dass die in der bekannten Donders'schen Curve für die (absolute) Accommodationsbreite für den Presbyopen verzeichneten Nahepunkte gar nicht den Nahepunkten im üblichen Sinne entsprechen, denn er schreibt: „Donders giebt für ein Alter von 47 – 48 Jahren eine Accommodationsbreite $^1/_{12}$ an. In praxi ist dies richtig, thatsächlich aber nicht. Der Presbyte von 48 Jahren vermag sich eine Linse $^1/_{12}$ ohne besondere Anstrengung des Accommodationsmuskels zuzulegen, diese Accommodationsbreite ist durchaus nicht das Resultat der äussersten Muskelcontraction. Die Gestalt der Linse lässt sich ohne besondere Muskelleistung so weit verändern, dass von einem 12″ entfernten Punkte deutliche Netzhautbilder entworfen werden, aber wenn nun der Versuch gemacht wird, stärker zu accommodiren, so ergiebt sich,

dass eine selbst bis zur äussersten Grenze fortschreitende Contraction des Ciliarmuskels die Gestalt der Linse nur so wenig zu ändern vermag, dass gegenüber dieser äussersten Leistung, welche rasch zu Ermüdungserscheinungen führen würde, ein praktischer Erfolg nicht erzielt wird. Der Presbyte verschmäht es daher, seinen Accommodationsmuskel zur stärksten Leistung anzuspannen . . .“ Bei den meisten späteren Forschern finden wir die Ansicht, dass beim Presbyopen die Nahepunktseinstellung nur durch maximale Ciliarmuskelcontraction erreicht werde. Ja diese Anschauung ist mehrfach für die Brillenordination bei Presbyopie massgebend geworden. So sagt Landolt von einem Emmetropen mit 2 D Accommodationsbreite, der also in 50 cm noch deutlich sehen kann: „Es ist aber nicht wunderbar, dass er nicht lange die Arbeit in dieser Entfernung aushalten kann, da er diese Einstellung nur durch maximale Anstrengung seines Ciliarmuskels erhalten kann.“

Diese einander so sehr widersprechenden Angaben in einer Frage von beträchtlicher praktischer Bedeutung rechtfertigen eine eingehendere Erörterung des Gegenstandes. Ein Beispiel möge zeigen, zu welchen Consequenzen die letzterwähnte Ansicht führt: Bei einem zehnjährigen Emmetropen würde die maximale Ciliarmuskelcontraction eine Refractionserhöhung im Betrage von 14 D, also Einstellung auf einen ca. 7,1 cm vor den Augen gelegenen Punkt, zur Folge haben, was (für 64 mm Pupillendistanz) einer Convergenz von fast 50° entspricht. Zur Einstellung auf einen 30 cm entfernten Punkt, entsprechend einer Convergenz von ca. 12°, bedarf dieser Emmetropische einer Ciliarmuskelcontraction im Betrage von ca. 3,5 D. Im Alter von 45 Jahren würde der gleiche Emmetropische zur Einstellung auf 30 cm Entfernung nach der erwähnten Auffassung seine maximale Ciliarmuskelcontraction aufzubringen haben. Es müsste also (unveränderte Leistungsfähigkeit des Ciliarmuskels vorausgesetzt) der 45-Jährige mit einer Convergenz von 12° eine mehr als viermal so grosse Ciliarmuskelcontraction verbinden als im Alter von 10 Jahren. Mit einer und derselben sehr starken Ciliarmuskelcontraction müsste er in der Jugend einer Convergenz von 50°, mit 45 Jahren eine solche von nur 12° und in höherem Alter eine noch geringere Convergenz verknüpfen lernen. Wenn, etwa zwischen dem 60. und 70. Jahre, die Accommodationsfähigkeit fast aufgehoben, also auch die stärkste Ciliarmuskelcontraction fast wirkungslos geworden ist, so würde entweder die Annahme nöthig sein, dass wir mit jeder, selbst der geringsten Convergenz eine fast maximale und dabei beinahe ganz nutz-

lose Ciliarmuskelcontraction aufbrächten, oder aber, dass wir jetzt, im hohen Alter, wieder lernen müssten, mit bestimmten Convergenzen viel geringere Ciliarmuskelcontractionen zu verbinden, als 10 oder 15 Jahre früher. Beide Annahmen haben wenig Wahrscheinlichkeit für sich; sie würden auf eine völlige Ableugnung des angeborenen innigen Zusammenhanges zwischen Convergenz und Accommodation hinauskommen, der uns in den Sehstörungen jugendlicher Hypermetropen so eindringlich entgegentritt[1]). Betrachten wir ein jugendliches, leicht hypermetropisches Augenpaar mit einer Accommodationsbreite von 12—14 D oder mehr, das etwa nur eine um 2—3 D, d. i. um $^1/_7 - ^1/_4$ grössere Ciliarmuskelcontraction zum deutlichen Sehen aufbringen soll, als normale Augen: Selbst in der frühesten Jugend, wo sich, nach Ansicht der Empiristen, die fragliche Association zwischen Convergenz und Accommodation erst entwickeln soll, sind diese Hypermetropen sehr oft nicht im Stande, im Interesse des deutlichen Sehens dieses kleine Missverhältniss auszugleichen, es tritt Asthenopie, dynamische Convergenz oder wirklicher Strabismus convergens auf. Und der Erwachsene, der alte Mann, bei welchem nach jenen Anschauungen die fraglichen Associationen viel fester geworden sind, wäre im Stande, ein um das Vielfache grösseres Missverhältniss ohne solche Störungen, ohne nachweisbare Veränderungen des Muskelgleichgewichtes zu überwinden?

Die von uns entwickelte Auffassung entspricht, so weit ich sehe, den bisher beobachteten Thatsachen und der klinischen Erfahrung in durchaus befriedigender Weise. Die Thatsache, dass nach den vorliegenden Messungen das Verhältniss zwischen positivem und negativem Theile der relativen Fusionsbreite im Alter sich nicht merklich in dem von Donders angenommenen Sinne ändert, lässt darauf schliessen, dass eine im manifesten Gebiete erfolgende Ciliarmuskelcontraction von bestimmter Grösse in den Jahren der beginnenden Presbyopie keine merklich geringere Linsenwölbung zur Folge hat, als in jungen Jahren. Die entgegengesetzte Annahme entbehrt jeder thatsächlichen Grundlage.

Nach dem Gesagten muss für die beginnende Presbyopie z. B. unter Zugrundelegung der Messungen an den Augen von Donders ein Diagramm vom Typus der umstehenden Fig. 10 sich ergeben.

---

[1]) Ich erinnere hier an die schöne Darstellung Hering's (Die Lehre vom binocularen Sehen, S. 142 ff.), in der er u. a. zeigt, dass das häufige Vorkommen von Strabismus convergens bei hypermetropischen Kindern einen der schlagendsten Beweise dafür liefert, dass die Verknüpfung von Accommodation und Convergenz eine angeborene ist.

Die Accommodationsbreite (= manifeste Accommodation) ist auf ca. 5 D reducirt, das obere Ende der die relativen Nahepunkte verbindenden Linie fällt mit der 5 D entsprechenden Abscisse zusammen. Die Convergenzfähigkeit bleibt im Alter im Allgemeinen annähernd unvermindert. Aber die mit grösseren Convergenzen verknüpften Ciliarmuskelcontractionen können nicht mehr in objectiver Refractionszunahme zum Ausdrucke kommen, da sie sich im latenten Gebiete abspielen. Die mit stärkeren Convergenzen einhergehenden mittleren Ciliarmuskelcontractionen und ihre Mehrungen oder Minderungen bleiben ohne Einfluss auf die Linsenwölbung und damit auf die Lage des wirklichen Nahepunktes. Der sog. „absolute" Nahepunkt wird nach dem Punkte P kommen (der bei der üblichen Messungs-

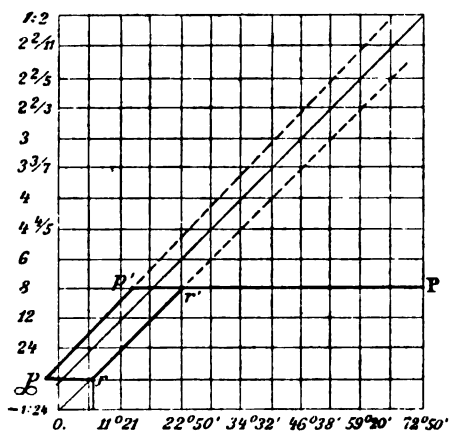

Fig. 10.

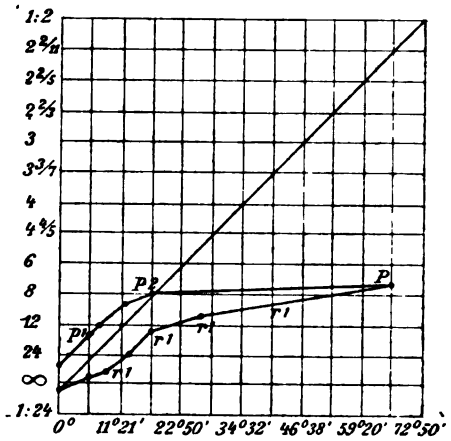

Fig. 11.

weise wegen der engeren Pupille etwas höher liegend gefunden würde, als p_1). Auf der Geraden $p' P$ würden alle Nahepunkte für die geringeren Convergenzen bis zu etwa 14° liegen. (Der Theil $r' P$ dieser Strecke ist um so kleiner, je jünger die Versuchsperson.)

Bei allen Convergenzen von mehr als ca. 28° fallen die relativen Fernpunkte mit den relativen Nahepunkten in der Linie $r' P$ zusammen. Bei geringeren Convergenzen rücken erstere auf der Geraden $r r'$ abwärts gegen die Abscissenachse.

Donders bestimmte die einzelnen Punkte seiner Curve, indem er bei festgehaltener Convergenz das Maximum bezw. Minimum der möglichen Accommodation mit Gläsern ermittelte. Trotz der relativ grossen Fehlerquellen dieser Methode stimmt der Charakter seiner Curve (Fig. 11) mit dem Typus unseres Diagramms genügend überein.

Bei der geringen Zahl der bestimmten Punkte kann eine kleine Ungenauigkeit in der Feststellung eines relativen Fernpunktes auf den Verlauf der ganzen Fernpunktslinie von grossem Einflusse sein, so z. B. in der Donders'schen Curve für den bei einer Convergenz von 27° bestimmten Fernpunkt.

Ist die Accommodation = 0 geworden, so reducirt sich die gesammte Curve auf eine (bei Emmetropie) mit der Abscissenachse zusammenfallende Gerade. Bei allen Convergenzen liegen jetzt relative Nahe- und Fernpunkte in der Unendlichkeit, die manifeste Accommodation ist = 0. Die Beziehungen zwischen Convergenz und Ciliarmuskelcontraction können dabei aber genau die gleichen geblieben sein wie in der Jugend.

Die Abnahme der relativen Fusionsbreite emmetropischer Augen im Alter erscheint aus allgemein physiologischen Gründen verständlich: Der Emmetropische kommt im Allgemeinen während seines ganzen Lebens kaum oder gar nicht in die Lage, von der Fähigkeit, seine Accommodation von der Convergenz zu lösen, Gebrauch zu machen. Denn mit der Convergenz auf den fixirten Punkt ist die zum deutlichen Sehen nöthige mittlere Ciliarmuskelcontraction gegeben und eine Aenderung derselben hat für ihn im Allgemeinen keinen Werth. Dass aber die Fähigkeit, innerhalb gegebener Grenzen natürliche Associationen zu lösen, bei mangelnder Uebung im Alter kleiner wird, als sie in der Jugend war, ist eine bekannte physiologische Erfahrung. Dass Veränderungen in der Consistenz der Linse mit zunehmendem Alter hierbei nicht wesentlich in Betracht kommen können, geht eben aus dem Umstande hervor, dass das Verhältniss zwischen positivem und negativem Theile der relativen Accommodationsbreite im Alter kein merklich anderes ist, als in der Jugend.

Das bisher vorliegende Material genügt nicht entfernt, um alle hier zum Theile nur kurz berührten Fragen vollständig und befriedigend zu beantworten. Es war mir wesentlich daran gelegen, zu zeigen, dass die aus den neuen Beobachtungen sich ergebende Auffassung von dem Zusammenhange zwischen Accommodation und Convergenz die bis jetzt bekannten Thatsachen ungezwungener und vollständiger erklärt, als die frühere; zugleich wollte ich die Richtung bezeichnen, in welcher neue Untersuchungen wünschenswerth erscheinen.

Donders betont die praktische Wichtigkeit der Unterscheidung eines positiven und negativen Theiles der relativen Abr., indem er den folgenden, in fast alle Lehrbücher übergegangenen Satz aufstellt: „Man kann die Accommodation nur für eine solche Entfernung längere Zeit festhalten, bei welcher der positive Theil der relativen

Accommodationsbreite im Vergleich zum negativen verhältnissmässig gross ist.“ Der Aufstellung dieses Satzes liegt wiederum die Voraussetzung zu Grunde, dass die sog. „Curven der relativen Abr.“ in ihrer ganzen Ausdehnung physiologische Beziehungen zwischen Convergenz und Accommodation ausdrückten; es ist nicht genügend scharf zwischen Accommodation und Ciliarmuskelcontraction unterschieden. Führen wir diese Scheidung durch, so verliert der Donderssche Satz viel von seiner Bedeutung. Dass er für Presbyopie nicht zutrifft, hat Donders selbst erkannt und durch die Hypothese erklärt, dass bei presbyopischen Personen, deren Linse dichter geworden und allmählich vorwärts gerückt ist, „im Verhältniss zu ihrer Grösse der positive Theil der relativen Accommodationsbreite bei Presbyopie mehr Muskelspannung repräsentirt, als der negative; und es kann daher zwischen beiden Theilen ein viel ungünstigeres Verhältniss bestehen, als im jugendlichen Auge, ohne dass so frühzeitig Ermüdung auftreten muss“.

Eine solche Annahme würde aber eine Verschiebung der relativen Nahe- und Fernpunkte zu Ungunsten des positiven Theiles der relativen Abr., wie bei Hypermetropie, erwarten lassen; da dies aber, wie wir sahen, nicht zutrifft, so ist jene Hypothese hinfällig. Wir haben nun zu prüfen, inwieweit der Donders'sche Satz für jugendliche Emmetropen und für Ametropen Geltung hat.

Aus der von Donders mitgetheilten Curve für einen emmetropischen 34Jährigen (Doyer) ersehen wir z. B., dass schon bei der geringen Convergenz von 15°, d. i. auf einen ca. 25 cm entfernten Punkt, der positive Theil der relativen Accommodationsbreite im Verhältniss zum negativen verschwindend klein, bei nur wenig grösserer Convergenz = 0 ist.

Das gleiche gilt nach den üblichen Curven allgemein bei gesunden Emmetropen in der Mitte der dreissiger Jahre. Es ist aber bekannt, dass Solche in dem mittleren Abstande von ca. 25 cm lange Zeit arbeiten können, ohne zu ermüden; dies widerspricht dem Donders'schen Satze (wenn man nicht die 34Jährigen zu den Presbyopischen rechnen will, was wohl nicht zweckmässig sein dürfte). Für jüngere Leute ist, z. B. in der Curve des 22jährigen Pereles, bei Convergenz von 15°, entsprechend der Einstellung auf einen ca. 25 cm entfernten Punkt, das Sehen am wenigsten ermüdend, wie Pereles nach Beobachtungen an sich selbst angiebt (l. c. S. 110). Positiver und negativer Theil der relativen Abr. sind hier angenähert gleich gross. Bei einer Convergenz von 30—35° ist der positive Theil der relativen Abr. im Vergleich zum negativen klein geworden. Dieser Convergenz entspricht hier aber eine mittlere Ciliarmuskelcon-

traction im Werthe von 8 – 9 D. Wenn hierbei die Einstellung nicht lange ohne Ermüdung festgehalten werden kann, so besagt dies nichts anderes, als dass starke Ciliarmuskelcontractionen überhaupt ermüdend sind. Nichts anderes besagt der Satz auch für jugendliche Hypermetropen, für welche Nahe- und Fernpunktslinie dem Grade der Hypermetropie entsprechend in ihrer Lage zur Convergenzlinie nach rechts hin verschoben sind, so dass zum deutlichen Sehen bei einer gegebenen Convergenz mehr Ciliarmuskelcontraction nöthig ist, als für einen Emmetropen.

Nach dem Gesagten dürfte es angezeigt erscheinen, den Donders-schen Satz zu streichen, da er auf heute nicht mehr haltbare theoretische Voraussetzungen sich gründet und zu missverständlichen Vorstellungen über die Beziehungen zwischen Convergenz und Accommodation Anlass geben kann. Wollte man ihn durch einen analog formulirten ersetzen (was mir aber kaum nöthig oder zweckmässig erscheint), so müsste dieser etwa folgendermassen lauten: Für die Entfernungen, in welchen die Accommodation längere Zeit ohne Ermüdung festgehalten werden kann, ist lediglich die absolute Grösse der nöthigen Ciliarmuskelcontraction massgebend. Das Grössenverhältniss zwischen positivem und negativem Theile der relativen Accommodationsbreite kommt dafür nicht in Betracht.

(Es ist wohl überflüssig zu betonen, dass diese Formulirung, ebenso wie die Donders'sche, nicht die pathologischen Fälle mit Insufficienz der Convergenz einschliesst, bei welchen „die Schwierigkeit, andauernd binocular zu sehen, nicht von der Accommodationsspannung herrührt, sondern vielmehr von der Schwierigkeit zu convergiren".)

IV. Zusammenfassung.

Die mitgetheilten Untersuchungen haben uns neue Anhaltspunkte für das Verständniss des Zusammenhanges zwischen Accommodation und Convergenz ergeben.

Wir waren ausgegangen von der Thatsache, dass wir leicht im Stande sind, schon in verhältnissmässig jungen Jahren eine grössere Ciliarmuskelcontraction aufzubringen, als zur Einstellung auf den Nahepunkt nöthig ist. Hieraus folgte die Nothwendigkeit einer strengen Scheidung zwischen Nahepunktseinstellung und maximaler Ciliarmuskelcontraction, die beide bisher allgemein unter der Bezeichnung „maximale Accommodation" zusammengeworfen worden sind. Auf Grund dieser Trennung führten neue Messungen zu dem Ergebnisse, dass die bisherige Unterscheidung zwischen binocularem und

monocularem Nahepunkte nicht den Thatsachen entspricht und dass man sie daher fallen lassen sollte. Hieraus, sowie aus Messungen, bei welchen die wesentlichen Fehlerquellen der früheren Untersuchungen ausgeschaltet waren, liess sich für die Verknüpfung zwischen Accommodation und Convergenz folgende Gesetzmässigkeit herleiten:

Mit jeder Accommodation ist eine mittlere Convergenz von bestimmter Grösse verknüpft, die sich bei festgehaltener Accommodation innerhalb gewisser Grenzen mehren und mindern lässt. Die Grösse dieser Mehrung oder Minderung ist im manifesten Accommodationsgebiete für alle Grade der Accommodation angenähert die gleiche, mit anderen Worten der Spielraum, innerhalb dessen die Convergenz von der zugehörigen Accommodation gelöst werden kann, ist unabhängig von der absoluten Accommodationsgrösse. Ebenso ist der Spielraum, innerhalb dessen die Accommodation bei festgehaltener Convergenz gemehrt oder gemindert werden kann, unabhängig von der absoluten Convergenzgrösse, so lange die entsprechenden Ciliarmuskelcontractionen ganz im manifesten Gebiete vor sich gehen. Dieser Satz hat Geltung für die emmetropischen und nach den bisher vorliegenden Messungen auch für die myopischen und hypermetropischen Augen. Er gilt ferner für die verschiedenen Lebensalter, in welchen genauere Messungen bisher vorgenommen worden sind.

Weiter zeigte sich, dass wahrscheinlich die gleichen Beziehungen, wie zwischen Convergenz und manifester Accommodation, auch zwischen Convergenz und Ciliarmuskelcontraction gelten, so dass das vorstehende Gesetz, was diese letztere betrifft, nicht nur für das manifeste Gebiet, sondern allgemein Gültigkeit hat. Jedenfalls lassen sich die bisher bekannten Thatsachen auf diese Weise befriedigend erklären. Das Hauptgesetz besteht aber unabhängig von dieser Annahme zu Recht.

Graphisch wäre diese Gesetzmässigkeit in folgender Form darzustellen (Fig. 12): Alle relativen Nahe- und Fernpunkte liegen auf je einer zur Convergenzlinie parallelen Geraden pp' und rr'. Diese beiden Geraden werden durch eine der Nahepunktseinstellung entsprechende „Nahepunktsabscisse“ $p'r'$ in einen oberen und einen unteren Abschnitt getheilt, die im Allgemeinen verschiedene Grösse haben. Das gegenseitige Grössenverhältniss beider wird, bei gleicher Refraction, durch das Alter des Untersuchten bestimmt: mit zuneh-

mendem Alter wird der untere Abschnitt kleiner, der obere grösser. Ersterer entspricht dem manifesten, letzterer dem latenten Theile des gesammten Accommodationsbereiches.

Nach unten finden die Liniensysteme im emmetropischen Auge ihre natürliche Grenze in der Abscissenachse. Durch die unbestimmte Begrenzung der zur Convergenzlinie parallelen Geraden nach oben hin ist angedeutet, dass uns noch alle Kenntnisse über das Verhalten bei angenähert maximalen Convergenzen und Ciliarmuskelcontractionen fehlen, da letztere auch bei verhältnissmässig jugendlichen Personen sich vollständig im latenten Gebiete abspielen, daher für unsere heutigen Messungsmethoden noch unzugänglich sind.

Im ametropischen Auge sind die Linien der relativen Nahe- und Fernpunkte der Accommodation so verschoben, dass für das myopische Auge die Linie der relativen Fernpunkte, für das hypermetropische die der relativen Nahepunkte an die Convergenzlinie herangerückt ist.

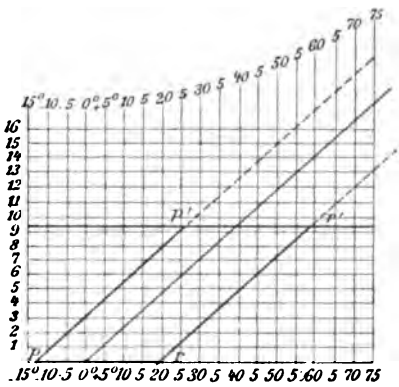

Fig. 12.

Der gegenseitige Abstand beider Linien ist, soweit bis jetzt bekannt, bei Myopie kein anderer als bei Emmetropie. Ueber das Verhalten bei Hypermetropie fehlen genügende Messungen in grösserer Zahl. Bei zunehmendem Alter wird der gegenseitige Abstand der Linien der relativen Nahe- und Fernpunkte kleiner.

Die bisher mitgetheilten sog. „Curven" der relativen Accommodationsbreite geben kein zutreffendes Bild von dem physiologischen Zusammenhange zwischen Convergenz und Accommodation. Der Typus, der z. B. in den Donders'schen und Pereles'schen Curven zum Ausdrucke kommt, verdankt seine Entstehung dem Zusammentreffen einiger rein zufälliger Umstände bei Vornahme der Messungen. Die verschiedenen Curvenabschnitte entsprechen ganz verschiedenen Beziehungen. Nur in einem verhältnissmässig kleinen, mittleren Theile geben die „Curven" ein angenähertes, aber durch verschiedene Nebenumstände noch merklich getrübtes Bild von den Beziehungen zwischen Convergenz und Accommodation. Die Bildung des obersten und im Allgemeinen auch die des untersten Curvenabschnittes wird wesentlich oder ausschliesslich durch rein physika-

lische Momente, wie Pupillenweite und Eigenform der Linse bestimmt, nicht aber durch physiologische, wie die mittleren Curvenabschnitte. Die aus unseren Messungen sich ergebende Gesetzmässigkeit gestattet für eine Reihe wichtiger klinischer Thatsachen eine einfache Deutung und giebt für die Untersuchung hierhergehöriger Fragen neue Gesichtspunkte.

Literaturverzeichniss.

1759. Porterfield, A Treatise on the eye. Edinburgh.
1821. Weber, E. H., Summa doctrinae de motu iridis.
1826. Müller, Johannes, Vergleichende Physiologie des Gesichtssinnes.
1836. Volkmann, Neue Beiträge zur Physiologie des Gesichtssinnes.
1846. Donders, Holländische Beiträge zu den anatomischen u. physiologischen Wissenschaften.
1866. Donders, Anomalien der Accommodation und Refraction.
1868. Hering, Die Lehre vom binocularen Sehen.
1879. Biesinger, Untersuchungen über die Beziehungen zwischen Accommodation und Convergenz der Blicklinien. Inaug.-Diss. Tübingen.
1880. Nagel, Beobachtungen u. Arbeiten aus der ophthalmiatrischen Klinik in Tübingen.
1884. Reymond, Sui rapporti dell' accommodamento colla convergenza. Atti della R. Accad. di med. di Torino. Vol. V.
1886. Maddox, Ernest E., Investigations in the relation between convergence and accommodation of the eyes. Ophthalm. Review. p. 341 and Journ. of Anat. and Physiol. Oct. p. 21 and 475.
1888. Reymond et Stilling, Des rapports de l'accommodation avec la convergence et de l'origine du strabisme.
1889. Pereles, Ueber die relative Accommodationsbreite. v. Graefe's Arch. f. Ophthalm. XXXV. 4.
1890. Secondi, Studio sperimentale dell' associazione strettamente sinergica tra l'accommodamento e la convergenza. Annali di ottalm. XX. 1.
1890. Berry, On some points with reference to the connection between accommodation and convergence. Ophthalm. Review.
1892. Archibald, Percival, The relation of convergence to accommodation and its practical bearing. Ophthalm. Review.
1893. Fischer, Karl, Ueber die Beziehungen zwischen der Accommodation und Convergenz der Blicklinien. Inaug.-Diss. Halle.
1893. Schmiedt, W., Ueber die relative Fusionsbreite bei Hebung und Senkung der Blickebene. v. Graefe's Arch. f. Ophthalm. XXXIX. 4.
1894. Stevens, Relation of the Function of Accommodation to that of convergence. Transact. of the eighth intern. ophthalm. Congress, Edinburgh.
1896. Hess, Arbeiten aus dem Gebiete der Accommodationslehre. I, III u. V. v. Graefe's Arch. f. Ophthalm. XLII. 1., XLIII. 3. u. XLIX. 2. 241.
1899. Hess, Ueber den Zusammenhang zwischen Accommodation und Convergenz. Neunter internat. ophthalm. Congress Utrecht.

Ueber das Accommodiren der Astigmatiker bei ungezwungenem Sehen.

Von

Dr. A. Eugen Fick
in Zürich.

Mit 4 Figuren im Text.

I.

Wenn sich ein Objectpunkt jenseits des ersten Fernpunktes (Fernpunkt des Längenkreises schwächster Brechung) befindet, so liegt die hintere Brennlinie[1]) vor der Netzhaut. Nähert sich der Objectpunkt dem Auge bis zum Zusammenfallen mit dem ersten Fernpunkt, so tritt die hintere Brennlinie in die Netzhaut. Nähert sich der Objectpunkt noch mehr, so tritt die hintere Brennlinie hinter die Netzhaut, oder aber das Auge accommodirt und bewirkt dadurch, dass die hintere Brennlinie in der Netzhaut bleibt. Nähert sich der Objectpunkt bis zum Zusammenfallen mit dem zweiten Fernpunkt (Fernpunkt des Längenkreises stärkster Brechung), so tritt, Accommodationsruhe vorausgesetzt, die vordere Brennlinie in die Netzhaut. Von jetzt ab, d. h. bei noch weiterer Annäherung des Objectpunktes, kann durch eine passende Accommodationsleistung die hintere oder die vordere Brennlinie in die Netzhaut gestellt werden, oder endlich ein beliebiger anderer Punkt der Brennstrecke, z. B. der Brennkreis. Nähert sich der Objectpunkt bis in den ersten Nahepunkt, so steht, stärkste Accommodation vorausgesetzt, die hintere Brennlinie in der Netzhaut und durch Nachlassen der Accommodation können alle übrigen Punkte der Brennstrecke in die Netzhaut gestellt werden. Nähert sich der Objectpunkt bis zum zweiten Nahepunkt, so tritt die

[1]) Brennpunkt, Brennlinie und Brennstrecke beziehen sich, streng genommen, nur auf einen unendlich fernen Objectpunkt. Doch wird wohl kein Missverständniss entstehen, wenn hier auch die Bildlinien endlicher Objectpunkte als Brennlinien bezeichnet werden.

vordere Brennlinie in die Netzhaut, und Nachlassen der Accommodation bewirkt Abrücken der ganzen Brennstrecke hinter die Netzhaut. Man sieht, dass nur dann alle Möglichkeiten der Einstellung gegeben sind, wenn sich der betrachtete Gegenstand zwischen dem zweiten Fernpunkt und dem ersten Nahepunkt befindet.

Welchen Gebrauch machen nun die Astigmatiker von diesen Möglichkeiten? Stellen sie beim gewöhnlichen ungezwungenen Sehen eine der Brennlinien in die Netzhaut oder den Brennkreis, oder thun sie bald das eine, bald das andere? Diese Frage ist von verschiedenen Forschern in entgegengesetztem Sinne beantwortet worden [1]) und darf also noch als eine offene betrachtet werden.

Es liegt nahe, die Zweckmässigkeit als Wegweiser für die Einstellung zu betrachten und demgemäss anzunehmen, dass der Astigmatiker die senkrechte Brennlinie in die Netzhaut bringt, wenn er zufällig eine senkrechte Objectlinie betrachtet, die wagerechte Brennlinie, wenn er z. B. einen wagerechten Streif betrachtet, den Brennkreis, wenn ein Gegenstand, z. B. feiner Druck, auf diese Art am deutlichsten erscheint (Hess). Allein gerade in der Lehre von der Accommodation fehlt es nicht an Beispielen von Unzweckmässigkeiten. Es sei z. B. erinnert an die zu schwache Accommodation der Uebersichtigen beim Betrachten ferner Gegenstände, ferner an die „Myopia in distans", d. h. an das Accommodiren Kurzsichtiger beim Betrachten von Gegenständen, die jenseits ihres Fernpunktes liegen. Jedenfalls darf man nur dann auf eine zweckmässige Accommodation rechnen, wenn das Auge ohne diese zweckmässige Einstellung die gerade vorliegende Aufgabe überhaupt nicht lösen kann. Wenn z. B. ein bestimmter Druck nur lesbar ist bei Einstellung des Brennkreises in die Netzhaut, so wird der Astigmatiker seine Accommodation so lange spielen lassen, bis er den Brennkreis in der Netzhaut hat. Beim Sehen im gewöhnlichen Leben handelt es sich aber nicht um derartige Aufgaben. Die Dinge, die man betrachtet, selbst die Bücher und Zeitungen, die man liest, erscheinen den schwach Astigmatischen, namentlich bei engen Pupillen, nicht undeutlich, wenn statt des Brennkreises eine der Brennlinien in oder in der Nähe der Netzhaut steht. So liegt für mein rechtes Auge mit Astigmatismus von 0,75 D der Nahepunkt des Längenkreises stärkster Brechung 20,9 cm vor dem Auge (von der Hornhautgrenze

[1]) C. Hess, v. Graefe's Arch. f. Ophthalm. XLII. 2. Fachschriftenverzeichniss ebenda, S. 135.

gemessen), der Nahepunkt des Längenkreises schwächster Brechung in 24,7 cm Abstand; gleichwohl kann ich einen Diamantdruck von 0.4 mm Buchstabenhöhe in 21 cm Abstand lesen, also unter Umständen, die dafür bürgen, dass die vordere Brennlinie in der Netzhaut steht. Einen Druck von 1,3 mm Buchstabenhöhe lese ich sogar noch in 14 cm fliessend, also ziemlich weit diesseits meines zweiten Nahepunktes. Dagegen vermag ich den Druck von 1,3 mm Buchstabenhöhe nur bis 37,5 bezw. 38 cm hinaus zu lesen, obgleich meine Fernpunkte in 50 und 36,3 cm liegen. Beim Abrücken der Leseprobe werden eben die Netzhautbilder kleiner und die Pupille wird grösser; ferner ist die hintere Brennlinie an und für sich länger als die vordere. Es ist also klar, dass unter sonst gleichen Bedingungen die Lesbarkeit eines Druckes viel weniger leidet, wenn er in einem der Nahepunkte, als wenn er in einem der Fernpunkte steht, und weniger, wenn die vordere, als wenn die hintere Brennlinie in der Netzhaut steht. Der optische Vortheil einer Einstellung der vorderen Brennlinie in die Netzhaut, statt der hinteren, ist um so beträchtlicher, je grösser der Astigmatismus ist.

Es ist vielleicht nicht überflüssig, dies durch einige mathematische Betrachtungen zu beweisen.

Es sei r der Halbmesser der Pupille, die nahezu mit der Hauptebene des Auges zusammenfällt und deshalb als Basis des ausfahrenden Strahlenbündels angesehen werden darf. Es sei v die Länge der vorderen, h die Länge der hinteren Brennlinie; f' sei die Brennweite des Längenkreises stärkster Brechung, f'' die des Längenkreises schwächster Brechung. Dann gelten folgende Gleichungen:

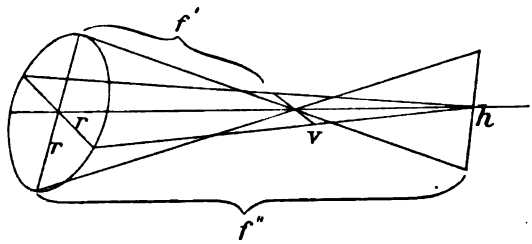

Fig. 1.

$$(1)\quad v = 2r \cdot \frac{f'' - f'}{f''},$$

$$(2)\quad h = 2r \cdot \frac{f'' - f'}{f'},$$

$$(3)\quad h - v = \frac{2 \cdot r \cdot (f'' - f')^2}{f'' \cdot f'}.$$

Diese Gleichungen (1) und (2) sagen aus, dass die Länge der Brennlinien, d. h. die Beeinträchtigung der Sehschärfe, mit der Pu-

pillenweite im geraden Verhältnisse zunimmt. Die Gleichung (3) lässt erkennen, dass der stets vorhandene Vortheil der vorderen Brennlinie (d. h. ihre geringere Länge) ebenfalls mit der Pupillengrösse zunimmt. Ferner lehrt Gleichung (1), dass die vordere Brennlinie nur dann dem Unterschiede der Brennweiten d. h. dem Astigmatismus proportional zunimmt, wenn f'', d. h. der Ort der hinteren Brennlinie, unverändert bleibt. Ist das nicht der Fall, wächst der Astigmatismus durch Zunahme von f'' bei Gleichbleiben von f', so wächst die vordere Brennlinie langsamer als der Unterschied der Brennweiten, d. h. als der Astigmatismus. Und entsprechend geht aus (2) hervor, dass die hintere Brennlinie im gleichen Verhältniss wie der Astigmatismus zunimmt, wenn f' unverändert bleibt und die Zunahme des Astigmatismus auf Grösserwerden von f'' beruht; im umgekehrten Falle nimmt die hintere Brennlinie schneller zu als der Astigmatismus. Endlich lehrt die Formel (3), dass der Unterschied zu Gunsten der vorderen Brennlinie in schnellerem Verhältniss zunimmt als der Astigmatismus, mit anderen Worten, je höher der Astigmatismus, um so kürzer ist die vordere Brennlinie im Vergleich mit der hinteren, und zwar ohne Rücksicht darauf, ob die Zunahme des Astigmatismus durch Grösserwerden von f'' oder durch Kleinerwerden von f' bedingt ist. Um dies einzusehen, braucht man nur den Unterschied der Brennweiten durch d zu bezeichnen und die Formel (3) in folgende Gestalt zu bringen:

$$(4)\quad h - v = \frac{2 \cdot r \cdot d^2}{(f' + d) \cdot f'} = \frac{2 \cdot r \cdot d^2}{f' \cdot (f'' - d)}.$$

Hier erscheint d im Zähler quadrirt, im Nenner dagegen nur als Summand in einem der beiden Factoren; folglich nimmt der Werth des Bruches um mehr als das Doppelte, Dreifache etc. zu, wenn d verdoppelt, verdreifacht, oder mit einer anderen Zahl vervielfacht wird.

II.

Ein Versuch, der über das Accommodiren des Astigmatikers beim gewöhnlichen Sehen Auskunft geben soll, muss so eingerichtet sein, dass er dem Auge die Wahl offen lässt, eine der Brennlinien oder aber den Brennkreis einzustellen; und gleichzeitig muss der Versuch erkennen lassen, welche Einstellung gewählt wurde. Andererseits muss selbstverständlich der Probegegenstand während des Versuches seinen Ort ändern und das ganze Accommodationsbereich durchwandern, da es ja nicht unmöglich, im Gegentheile so-

gar wahrscheinlich ist, dass die hintere Brennlinie in die Netzhaut gestellt wird, wenn der betrachtete Gegenstand sich in der Nähe der Fernpunkte befindet; die vordere Brennlinie, wenn der Gegenstand sich in der Nähe der Nahepunkte befindet, wo man mit der Accommodation sparen muss; und endlich der Brennkreis bei einer gewissen mittleren Entfernung des betrachteten Gegenstandes.

Versuche, die diesen Forderungen entsprechen, habe ich im Jahre 1895 an drei Astigmatikern angestellt[1]). Die Augen hatten kurzsichtigen Astigmatismus, und zwar hatten zwei der Augen einfachen, die beiden anderen zusammengesetzten. Das Ergebniss war bei jedem der drei Untersuchten ein anderes. Aber darin stimmten sie sämmtlich überein, dass sie eine der Brennlinien einstellten, den Brennkreis dagegen verschmähten.

Die damaligen Versuche habe ich mit Täfelchen angestellt, auf denen 18 Gruppen von je vier Parallellinien zu sehen waren. Die Linien der einen Gruppe waren wagerecht, die der 17 anderen Gruppen um 10°, 20°, 30° . . . . bis 170° gegen die wagerechte geneigt.

Der Astigmatiker wurde nun gefragt, ob ihm die Gruppen gleich schwarz erschienen; und wenn er antwortete „nein", so wurde er aufgefordert, diejenige Gruppe zu nennen, die ihm am schwärzesten, und diejenige, die ihm am grauesten erschien. Die Richtung der am schwärzesten erscheinenden Liniengruppe ist gleichbedeutend mit der Richtung desjenigen Längenkreises, der falsch eingestellt ist, d. h. dessen Bildpunkte nicht mit der Netzhaut zusammenfallen. Andererseits muss der auf der schwärzesten Liniengruppe senkrechte Längenkreis richtig eingestellt sein, d. h. die von ihm gelieferten Bildpunkte müssen in die Netzhaut fallen.

Bei diesen Versuchen zeigte es sich nun, dass die am schwärzesten d. i. am schärfsten aussehende Liniengruppe nicht immer senkrecht stand auf der grauesten d. i. verwaschensten Gruppe. Um die Ursache dieser in sich widerspruchsvollen Erscheinung kennen zu lernen, habe ich zunächst auf physikalischem Wege[2]) die astigmatisch verzerrten Bilder einer Liniengruppe folgendermassen untersucht.

Eine Flamme (*a*, Fig. 2) brennt in einem eisernen Kasten. Die Flamme steht im Brennpunkt einer Planconvexlinse *b*. Die aus *b* austretenden Strahlen erleuchten eine Tafel *c* aus Mattglas, auf der eine Gruppe von vier unter sich parallelen schwarzen Streifen ange-

[1]) Arch. f. Augenheilk. XIX. Ergänzungsheft. [2]) Diese Versuche habe ich bereits 1895 angestellt, aber noch nicht veröffentlicht.

bracht ist. Die Tafel *c* mit der Streifengruppe lässt sich in ihrer eigenen Ebene drehen und der Drehungswinkel an einer Kreistheilung ablesen. Von dieser Streifengruppe entwirft nun die Linse *d* von + 10,0 ⊂ Cyl. + 1,0 D ein Bild auf dem Milchglas *f*, und dies Bild wird, da es sehr klein ist, mit Hilfe der Kugellupe *h* von einem nicht astigmatischen Beobachter betrachtet. Der Schirm *e* bedeutet eine Irisblende, die beim Versuche eine Oeffnung von 4 mm Durchmesser hat. Der Abstand von *c* bis *d* ist 500 mm.

Der Versuch beginnt mit wagerechter Stellung der Streifengruppe auf Schirm *c*. Der bildaufhangende Schirm *f* steht im Bildpunkte des senkrechten Längenkreises. Dann sieht man auf ihm vier scharfe tiefschwarze wagerechte Linien (Fig. 3 *α*).



Fig. 2.

Bringt man jetzt durch Drehung des Schirmes *c* um 90° die Streifengruppe in eine senkrechte Stellung, so erscheinen drei senkrecht dunkle Streifen in grauem Felde (Fig. 3 *γ*). Endlich, bringt man die Streifengruppe in die Stellung 60° oder 130°, so sind gar keine Streifen zu sehen, sondern ein gleichmässig graues Feldchen (Fig. 3 *β*).

Dies erklärt sich folgendermassen: Unter den geschilderten Bedingungen erzeugt jeder Punkt eines der vier Streifen eine kleine wagerechte Bildlinie; folglich erzeugen wagerechte Objectstreifen scharfe wagerechte Bildstreifen. Dreht man die Streifengruppe um 60°, so werden die unendlich vielen wagerechten Bildlinien sich mit ihren Enden gerade berühren und deshalb zu einer gleichmässig grauen Fläche zusammenfliessen (Fig. 3 $\tilde{\beta}$). Endlich, dreht man die Object-

streifen in die Lage 90°, so werden die zahllosen wagerechten Bildlinien sich mit ihren Enden auf einander legen; es müssen also drei senkrechte dunkle Streifen in grauem Felde erscheinen (Fig. 3 γ). Die ganze Erscheinung beruht also auf der Natur des Objectes, auf dem Vorhandensein mehrerer Parallellinien dicht neben einander. Nähme man als Object statt einer Streifengruppe einen einzelnen Streifen, so würden ohne Zweifel der schwärzeste d. h. der schärfste und der graueste d. h. verwaschenste Streif stets senkrecht auf einander stehen.

Thatsächlich ist dies auch der Fall, wie ich durch Versuche mit der Snellen'schen Sternfigur festgestellt habe.

Zu dem Ende klebte ich weisse Papierstreifen von 20 cm Länge und 1 cm Breite zu einer Snellen'schen Sternfigur zusammen auf schwarzen Sammt. Von diesem Object liess ich ein zwanzigfach

Fig. 3.

verkleinertes photographisches Negativ anfertigen. Dieses Lichtbild diente, von rückwärts beleuchtet, als Object und zeigte bei verschiedenen Abständen der astigmatischen Linse (Fig. 2 *c*) und verschiedenen Pupillengrössen der Irisblende stets den schwärzesten d. i. schärfsten und den (bezw. die) grauesten, d. i. verwaschensten Streifen senkrecht zu einander.

Es fragt sich nun, ob auch ein astigmatisches Auge die Streifengruppe ebenso so sieht, wie sie von der astigmatischen Linse abgebildet werden, d. h. ob auch dem astigmatischen Auge unter gewissen Umständen drei dunkle Streifen auf grauem Grunde erscheinen. Das ist in der That der Fall. Mit meinem unbewaffneten rechten Auge (Astigmatismus von 0,75 D) betrachte ich[1]) ein Täfelchen mit 18 Gruppen von je vier Parallellinien auf 15 cm Abstand und sehe dann die Gruppe 50° am schärfsten, 100°, 110°, 120°, 130° und 140° am verwaschensten und zwar je drei schwarze Streifen mit je zwei grauen Grenzstreifen, siehe Fig. 4 *b*. Die Erscheinung unterscheidet

[1]) Versuche aus 1895.

sich also von der physikalisch hervorgebrachten (Fig. 4 *a*) nur dadurch, dass zwischen den drei schwarzen Streifen weisse Zwischenräume erscheinen, und zwischen den grauen Grenzstreifen und den schwarzen Streifen noch eine hellere Linie. Andererseits ist das Wesentliche, nämlich die Verwandlung der vier Objectstreifen in drei Bildstreifen, in beiden Fällen vorhanden.

Aus dem Gesagten geht hervor, dass man sich bei Betrachtung jener Gruppen von Parallelstreifen nicht nach der verwaschensten, sondern nach der schärfsten Gruppe zu richten hat, was übrigens bei den bereits veröffentlichten Versuchen auch von mir gethan worden ist. Einfacher ist es, jene Gruppen durch einen Probegegenstand zu ersetzen, der nur je einen Streifen an Stelle einer Gruppe von Streifen zeigt, z. B. eine Snellen'sche Strahlenfigur.

Von einer weissen Snellen'schen Strahlenfigur liess ich mir vier photographische Negative herstellen, in verschiedenen Grössen. Das grösste der Negative hatte Streifen von 1 cm Länge und 0,5 mm Dicke; es wurde dem zu untersuchenden Auge auf 2 m Abstand gezeigt. Für kürzeste Abstände dient ein Negativ mit Streifen von 3 mm Länge, für mittlere Entfernungen die beiden übrigen Negative mit 5 bezw. 7 mm Streifenlänge.



a *b*

Fig. 4.

Mit Hilfe dieser vier Täfelchen habe ich nun eine Reihe von Astigmatikern untersucht und will im Folgenden über die Ergebnisse berichten.

Zunächst eine Vorbemerkung. Die Untersuchung eines beliebigen Kranken hat nicht den gleichen Werth, wie die des eigenen astigmatischen Auges. Denn die Kranken sind von sehr ungleicher Beobachtungsgabe. Viele würden trotz ihres Astigmatismus eine Ungleichheit der Strahlen gar nicht bemerken, selbst wenn sie vorhanden sein muss, wegen Stellung der Strahlenfigur im ersten Fernpunkt. Man muss also die Frage an den Kranken richten, „wie sehen Sie die einzelnen Streifen der Strahlenfigur?“ „sind sie alle gleich deutlich oder nicht?“ Die Frage enthält eine Suggestion an den Kranken, und in Folge dessen giebt jetzt ein leicht beeinflussbarer Kranker möglicherweise Unterschiede an, die er in Wirklichkeit gar nicht sieht. An so etwas muss man denken, wenn die Kranken Angaben

machen, die aus physikalischen Gründen unmöglich richtig sein können, z. B. Einstellung der vorderen Brennlinie in die Netzhaut, wenn die Figur jenseits der Fernpunkte steht, oder der hinteren Brennlinie, wenn die Figur diesseits der Nahepunkte steht, oder endlich Deutlicherscheinen eines Strahles, der mit keiner der beiden Brennlinien die gleiche Richtung hat. Ferner wollte manchmal ein Kranker den nach links weisenden wagerechten Strahl am schwärzesten, den nach rechts gerichteten wagerechten aber am verwaschensten sehen. Man muss also die Angaben der Kranken mit einiger Vorsicht hinnehmen. Immerhin verschafft die Aufstellung der Strahlenfigur in vielen verschiedenen Entfernungen einigen Anhalt über die Zuverlässigkeit der Angaben: wenn ein Kranker bei Annäherung der Figur bald diesen, bald jenen Strahl am schwärzesten sieht, oder wohl gar physikalische Unmöglichkeiten behauptet, so verdienen diese Angaben natürlich kein Vertrauen; volles Vertrauen dagegen, wenn ein Kranker über eine grössere Strecke immer den nämlichen Strahl und einige seiner Nachbarn als schwärzeste bezeichnet und dann an einer ganz bestimmten Stelle des Accommodationsbereiches eine Aenderung der Erscheinung von selbst meldet, also ohne neue, möglicherweise suggestiv wirkende Frage des Untersuchers. Ferner ist es ein Beweis für Zuverlässigkeit, wenn eine Kranke mit Astigmatismus von 6 bezw. 7 D ganz aus sich heraus die Bemerkung macht, sie sehe zwei wagerechte Linien, aber keine senkrechten Linien, sondern eine senkrechte graue Fläche.

In der vorstehend beschriebenen Weise habe ich nun 54 Kranke mit 94 astigmatischen Augen untersucht. Prüfen wir zunächst, ob und wie viele dieser astigmatischen Augen durch Accommodation den Brennkreis in die Netzhaut gestellt bezw. darin erhalten haben.

Mit der Möglichkeit, dass der Brennkreis eingestellt war, haben wir allemal dann zu rechnen, wenn der Astigmatiker angiebt, dass ihm alle Strahlen gleich erscheinen, vorausgesetzt natürlich, dass die Strahlenfigur sich in dem von der Accommodation beherrschten Gebiete befunden hat. Dies Gebiet reicht von einem gewissen Punkte zwischen den beiden Fernpunkten bis zu einem Punkte zwischen den beiden Nahepunkten. Wie diese Punkte zu finden sind, lässt sich am besten an einem Beispiele erläutern. Es handele sich um ein Auge, dessen erster Fernpunkt in 100 cm Abstand liegt, dessen zweiter Fernpunkt in 10 cm Abstand. Bei Accommodationsruhe würde ein 100 cm entfernter Objectpunkt seine hintere Bildlinie in die Netzhaut stellen, ein Objectpunkt in 10 cm die vordere. Wohin müssen wir den Objectpunkt rücken, damit sein Brenn-

kreis in die Netzhaut fällt? Nehmen wir der Einfachheit wegen an, der Brennkreis liege in der Mitte der Brennstrecke (was allerdings nicht genau der Fall ist), so würde sich folgende Berechnung ergeben. Im Längenkreis schwächster Brechung ist 1,0 D M., im Längenkreis stärkster 10,0 D M., der Unterschied ist 9,0 D. Die Hälfte davon 4,5 zu 1,0 addirt giebt 5,5 D. Theilen wir mit 5,5 in 100, so bekommen wir 18,2, d. h. wenn der Objectpunkt 18,2 cm vom Auge entfernt ist, steht der Brennkreis in der Netzhaut.

Da der Brennkreis in Wirklichkeit der vorderen Brennlinie etwas näher liegt, als der hinteren, so wäre für jeden einzelnen Fall der Ort des Brennkreises zu berechnen und nach Massgabe dieses Verhältnisses der Abstand zwischen erstem und zweitem Fernpunkt in Dioptrien ausgedrückt zu theilen. Aber das wäre eine Haarspalterei. Ich habe mir deshalb bei den Ausrechnungen erlaubt, den Abstand zwischen erstem und zweitem Fernpunkt (und entsprechend zwischen den Nahepunkten), in Dioptrien ausgedrückt, einfach zu halbiren.

Wenn der Kranke angiebt, dass ihm alle Strahlen gleich aussehen bei Stellung der Strahlenfigur ausserhalb des Accommodationsbereiches (in dem eben erörterten Sinne), dann bedeutet dies, dass der Kranke ein schlechter Beobachter ist oder aber, dass alle Strahlen verwaschen aussehen, mit anderen Worten, dass die ganze Brennstrecke beträchtlich vor oder hinter der Netzhaut liegt. Unter den 54 Kranken mit 94 astigmatischen Augen waren nur 20 Personen mit 29 Augen, denen bei gewissen Abständen der Strahlenfigur alle Strahlen gleich erschienen. Streichen wir davon die Fälle ab, bei denen die Strahlenfigur während des Gleichaussehens aller Strahlen sich nicht in dem Accommodationsbereich befand, so bleiben 17 Kranke mit 24 Augen, die den Brennkreis in die Netzhaut gestellt haben können.

Von dieser Gruppe sind ferner auszuscheiden diejenigen Personen, die nur auf eine sehr kurze Strecke des Accommodationsbereiches alle Strahlen gleich gesehen haben. In diesen Fällen ist nämlich der Brennkreis bei Annäherung der Strahlenfigur nicht in der Netzhaut festgehalten worden, sondern nur durch die Netzhaut hindurch gewandert. Drückt man das Gebiet, innerhalb dessen die Strahlen alle gleich erschienen, in Dioptrien aus, so ergiebt sich folgende Liste Nr. 1.

Die Fragezeichen der nebenstehenden Liste bedeuten, dass nur bei einer Entfernung der Strahlenfigur alle Strahlen gleich schienen,

Liste 1.

Nummer des Kranken	Anzahl der Augen	Dioptrien
1	1	0,75
5	1	?
15	1	2,0
20	1	3,0
23	1	0,1
28	1	?
29	1	?
34	2	12,0
35	1	1,0
38	2	?
41	2	?
42	2	?
43	2	4,5
44	1	0,5
47	1	0,5
50	2	?
53	2	4,0
54	1	1,5

dass sich also eine Strecke nicht angeben lässt, aus der man hätte berechnen können, wie lange, in Dioptrien ausgedrückt, die Accommodation den Brennkreis in der Netzhaut festgehalten haben kann. Die Liste 1 lehrt nun, dass nur 7 Personen mit 10 Augen eine Dioptrie oder mehr accommodirt haben können, um den Brennkreis in der Netzhaut festzuhalten. Die Zahl derer, die wirklich den Brennkreis eingestellt haben, dürfte aber noch etwas kleiner sein; denn von dem Kranken Nr. 34 ist ein Unterschied der Strahlen nicht bemerkt worden, auch wenn die Strahlenfigur jenseits der Fernpunkte und diesseits der Nahepunkte stand. Auch die Angaben der Kranken Nr. 43 sind wenig vertrauenswürdig, da die Kranke unter anderem behauptete, der linke wagerechte Strahl sei am schwärzesten, der rechte wagerechte am verwaschensten. Auch von dem Kranken Nr. 34 ist eine physikalisch unmögliche Behauptung aufgestellt worden. Jedenfalls darf man aus der Liste 1 schliessen, dass nur ein kleiner Bruchtheil der Astigmatiker beim gewöhnlichen Gebrauche seiner Augen den Brennkreis in die Netzhaut stellt.

Es frägt sich nun, ob die vordere oder die hintere Brennlinie bevorzugt wird und ob ein Umstand erkennbar ist, der zu Gunsten der einen oder anderen Brennlinie entscheidet, etwa die Refraction und Accommodationsbreite. Um das zu entscheiden, habe ich die Kranken, denen die Strahlen ungleich aussahen, nach ihrem Brechzustande zusammengestellt. Es fanden sich unter den 54 Kranken 31 Uebersichtige (bezw. Anisometropen) mit 51 übersichtigen Augen.

Von diesen 31 Uebersichtigen haben 9 Personen mit 12 Augen die hintere Brennlinie eingestellt und zwar in folgendem Umfange:

Liste 2.

Nummer des Kranken	Anzahl der Augen	Die hintere Brennlinie in der Netzhaut durch Accommodation von
1	1	2,5 Dioptrien
3	2	0,8 bezw. 1,5
7	1	0.5
13	1	9,5
26	1	4,0
29	2	2,0 bezw. 1,0
37	1	?
38	1	1,5
42	2	8,3

Dagegen haben 29 jener 31 Kranken auch oder sogar ausschliesslich die vordere Brennlinie eingestellt und zwar in folgendem Umfange:

Liste 3.

Nummer des Kranken	Anzahl der Augen	Vordere Brennlinie in oder in der Nähe der Netzhaut
1	1	4,3 Dioptrien
6	2	12,0
7	1	1,25
9	2	12.5
12	2	0,75 bezw. 1,25
13	1	?
14	2	6,5
15	1	9,0
17	2	17,0 (?)
19	2	3.5 bezw. 3,0
21	2	5,5 bezw. 7,5
22	2	10,0 (?) bezw. 5
25	1	6,6
26	1	5,0
27	1	2,0
29	2	2.0 bezw. 1,5
30	2	8,3 bezw. 10,0
31	1	12.5
33	2	5,0
35	1	2,0
36	2	10,0 bezw. 6,6
37	2	2.0
38	2	3,0 + ? 8,5
40	1	4,0
45	1	5,0
49	2	?
50	2	6,5; 3,5
51	2	2,0
52	1	7,0 (?)

Die Fragezeichen in der Liste 3 (bei Nr. 17, 22 und 52) sollen bedeuten, dass die Angaben der Kranken unzuverlässig sind. Denn in diesen drei Fällen war die Accommodationsbreite kleiner, als das in Dioptrien ausgedrückte Gebiet, für das die vordere Brennlinie in die Netzhaut gestellt schien. Selbst wenn man berücksichtigt, dass

ein Strahl der Strahlenfigur auch dann merklich schwärzer aussehen muss als die anderen, wenn eine ihm parallele Brennlinie nicht genau in die Netzhaut, sondern nur in die Nähe der Netzhaut fällt; selbst dann sind die Angaben von Nr. 17, 22 und 52 unzuverlässig, weil die Unterschiede zwischen Angabe und Accommodationsbreite zu beträchtlich sind.

Wenn wir von diesen drei Fällen absehen, so bleiben 41 Augen, von denen nur 4 die vordere Brennlinie mit weniger als 1,0 Accommodationsleistung in der Netzhaut festgehalten haben, die übrigen 37 dagegen mit einem Betrage, der gleich oder sogar grösser war als die Hälfte der jeweiligen Accommodationsbreite. Man darf hieraus schliessen, dass die Mehrzahl der übersichtigen Augen es vorzieht, die vordere Brennlinie in die (oder wenigstens in die Nähe der) Netzhaut zu stellen.

Unter den 54 Untersuchten waren 17 Kurzsichtige bezw. Anisometropen mit 27 kurzsichtigen Augen. Davon haben 11 Augen die hintere Brennlinie in (oder wenigstens nahe an) der Netzhaut gehalten, und 16 Augen die vordere. Lässt man die Augen weg, bei denen weniger als eine Dioptrie verwendet wurde, um eine Brennlinie in der Netzhaut zu halten, so ergiebt sich, dass 8 Augen im Mittel 4,5 Dioptrien verwendeten, um die hintere Brennlinie zu halten, dagegen 15 Augen mit durchschnittlich 6,6 Dioptrien die vordere. Ich schliesse hieraus, dass auch die Mehrzahl der Kurzsichtigen dazu neigt, die vordere Brennlinie in die Netzhaut oder wenigstens in die Nähe der Netzhaut zu stellen; aber die Mehrheit ist bei weitem nicht so gross wie bei den Uebersichtigen.

Endlich habe ich die Befunde so zusammengestellt, dass ein etwaiger Einfluss der Accommodationsbreite ersichtlich wird. Dabei hat sich aber nur das gezeigt, was selbstverständlich ist, nämlich dass über eine grössere Strecke nur solche Astigmatiker eine Brennlinie in (oder in der Nähe) der Netzhaut festhalten, die über eine grosse Accommodationsbreite verfügen. Dagegen haben keineswegs alle Augen mit grosser Accommodationsbreite eine der Brennlinien in beträchtlichem Umfange in der Netzhaut festgehalten, so dass sich aus der vorhandenen Accommodationsbreite nicht einmal ein Wahrscheinlichkeitsschluss auf das thatsächliche Verhalten ziehen lässt.

III.

Es hat sich gezeigt, dass 52 Augen die vordere Brennlinie, 16 Augen die hintere, und höchstens 10 Augen den Brennkreis in der Netzhaut gehalten haben, im Betrage von 1 D und mehr. Man wird also

sagen dürfen, dass die meisten Astigmatiker bei ungezwungenem Sehen die vordere Brennlinie bevorzugen. Der Unterschied zu Gunsten der vorderen Brennlinie würde vermuthlich noch grösser ausgefallen sein, wenn ich die Täfelchen von den Nahepunkten gegen die Fernpunkte zu geführt hätte, statt umgekehrt. Denn bei einer Kranken, die ich in diesen Tagen untersuchte, zeigte sich ganz deutlich Folgendes: Wenn ich die Täfelchen aus der Ferne nähere, so bleibt die hintere Brennlinie in der Netzhaut, bis zu einem Abstande des Täfelchens von 30 cm; dann der Brennkreis bis zu 25 cm; und bei noch weiterer Annäherung steht die vordere Brennlinie in der Netzhaut, bis das Täfelchen die Nahepunkte erreicht bezw. überschritten hat. Wenn ich aber das Täfelchen von dem Nahepunkte angefangen allmählich entferne, so bleibt die vordere Brennlinie in der Netzhaut, bis das Täfelchen 35 cm Abstand hat; und erst bei 40 cm Abstand wird wieder die hintere Brennlinie eingestellt.

Jedenfalls ist die Einstellung des Brennkreises bei weitaus den meisten Astigmatikern ein blosses Durchpassiren; festgehalten in der Netzhaut wird der Brennkreis in der Regel nicht.

Dieser Satz hätte eigentlich eines besonderen Beweises gar nicht bedurft. Denn in Helmholtz' Physiologischer Optik (und wohl in jedem grösseren Lehrbuche der Physiologie) findet man die bekannte Sternfigur mit der Angabe, dass das physiologische, also nur schwach astigmatische Auge beim Betrachten der Sternfigur einen Strahl schwarz, die anderen aber grau, d. h. verwaschen sieht; ferner, dass man willkürlich d. h. durch eine Accommodationsleistung es dahin bringen kann, einen anderen[1]) Strahl schwarz zu sehen, aber nicht ohne dass nun der erste Strahl grau erscheint. Will man zwei auf einander senkrechte Linien gleichzeitig scharf sehen, so muss man sie in verschiedenen Entfernungen vom Auge aufstellen (A. Fick, Helmholtz). Diese meines Wissens nie angefochtenen Beobachtungen der Physiologen beweisen doch wohl auch für den Augenarzt, dass das astigmatische Auge im Allgemeinen den Brennkreis nicht in die Netzhaut stellt.

Uebrigens haben auch wir Augenärzte Gelegenheit zu einer

[1]) Helmholtz sagt (Physiolog. Optik, 2. Aufl. S. 175), „dass man nach einander alle scharf begrenzt und dunkel schwarz sehen kann". Ich kann das jetzt nicht. Ich kann nur die beiden, meinen Hauptlängenkreisen parallelen Strahlen (nach einander) schwarz erscheinen lassen. Die übrigen Strahlen sind immer mehr oder weniger grau. Wer nach und nach alle schwarz zu sehen im Stande ist, muss wohl die Fähigkeit besitzen, die Hauptlängenkreise seines Auges zu ändern.

Beobachtung, die für sich allein schon hätte verhindern können, das Auge als ein zwangsläufiges Präcisionsinstrument anzusehen, das selbstthätig ein für allemal den Brennkreis in die Netzhaut stellt; ich meine, die asthenopischen Beschwerden der Astigmatiker.

Jeder Augenarzt wird Astigmatiker behandelt haben, die in den dreissiger Jahren stehen, also eine noch ansehnliche Accommodationsbreite haben und trotzdem ohne ihre Cylindergläser geradezu arbeitsunfähig sind, obgleich der Astigmatismus nur 1,0 D oder selbst weniger beträgt. Ich selbst z. B. kann seit meinem 35. Jahre nicht $^1/_4$ Stunde ohne Cylinderglas lesen, obgleich ich im einen Hauptlängenkreis 2 D, im anderen 2,75 D Kurzsichtigkeit habe, also den Brennkreis in die Netzhaut und das Buch in die übliche Leseentfernung bringen kann, ohne eine nennenswerthe Accommodationsanstrengung zu machen. Wer nicht selber astigmatisch ist, kann sich leicht eine Vorstellung von den unangenehmen Empfindungen der Astigmatiker dadurch verschaffen, dass er seine Zeitung durch eine schwache Cylinderbrille liest.

Da es allbekannt ist, dass Unscharfsein der Netzhautbilder an sich keineswegs asthenopische Beschwerden erzeugt (maculae corneae, Cataracta incipiens, trübe Brillengläser), ja der gewöhnliche Buch- und Zeitungsdruck bei Astigmatismus von 1 D und weniger überhaupt nicht in störendem Grade undeutlich erscheint, so nöthigt uns die Asthenopie des Astigmatikers zu der Annahme, dass er sein Auge zu etwas zwingen will, dem es auf die Dauer nicht Genüge leisten kann; sei es, dass die verlangte Leistung an der Grenze des Physiologischen liegt, oder aber physiologisch nicht vorgesehen ist.

Man könnte an dreierlei denken. Erstens an die Pupille. Da bei enger Pupille die Zerstreuungskreise klein sind, die optische Störung also abnimmt, so könnte man denken, dass das Auge behufs deutlicher Netzhautbilder eine Pupillenverengerung erzwinge, die nur unter Unbehagen zu Stande kommen kann. Dem widerspricht aber, dass nach Entfernung einer Convex-Cylinderbrille allerdings eine Pupillenverengerung eintritt, aber auch nicht entfernt in dem Masse, dass sie mit Beschwerden verbunden sein könnte. Nebenbei bemerkt ist die Verengerung wohl darauf zu beziehen, dass das Brillenglas einen Theil der auffallenden Lichtstrahlen zurückwirft, Entfernen des Glases die Netzhautbilder also heller machen muss.

Ferner könnte man an die Netzhaut denken. Manches spricht dafür, dass die Sehnerven auch centrifugal leitende Fasern besitzen. Es wäre nun denkbar, dass die Bewegungen der „Zapfenmyoide“ mit

den Bewegungen glatter Muskelfasern zu vergleichen seien. Aber es ist durchaus nicht einzusehen, warum diese willkürlichen (?) Bewegungen in der Netzhaut bei einem Astigmatiker eine andere Rolle spielen sollten, als bei Unscharfsein des Netzhautbildes in Folge einer Trübung der brechenden Mittel, die, wie gesagt, asthenopische Beschwerden nicht hervorruft.

Es bleibt also nur die dritte und nächstliegende Möglichkeit, dass der Astigmatiker von seinem Accommodationsapparate etwas verlangt, was ohne grosse Anstrengung nicht zu erreichen ist. Hierfür spricht die Thatsache, dass die asthenopischen Beschwerden der Astigmatiker sehr oft erst in den dreissiger Jahren sich einstellen, wenigstens bei Astigmatismus geringen Grades. Da bereits erwähnt wurde, dass die Beschwerden auch bei denjenigen Astigmatikern nicht fehlen, deren Arbeitsabstand den Fernpunktsabständen ungefähr gleich ist, deren Accommodation also quantitativ gar nicht stark in Anspruch genommen wird, so muss es sich um eine qualitativ schwierige Arbeit für den Accommodationsapparat handeln. Selbstverständlich könnte dies nur eine ungleichmässige Accommodation zur Verminderung bezw. Ausgleichung des Astigmatismus sein. Bekanntlich wird ihre Möglichkeit von manchen Forschern bestritten, von anderen behauptet.

Ich will hier diese Streitfrage nicht erörtern. Es genüge, gezeigt zu haben, dass die Behauptung, der Astigmatiker stelle den Brennkreis in die Netzhaut, gar keine Handhabe bietet, um die Asthenopie des Astigmatikers zu erklären.

(Aus der Augenklinik zu Jena.)

Beitrag zur Kenntniss der Angiosklerose der Centralgefässe des Auges.

Von

Dr. E. Hertel,

Privatdocenten und I. Assistenten der Jenaer Augenklinik.

Hierzu Taf. I u. II, Fig. 1—9.

Auf die Möglichkeit, dass bei dem Zustandekommen von Circulationsstörungen in der Netzhaut locale Erkrankungen der Gefässwände eine Rolle spielen, weisen schon gelegentliche ältere Angaben von Loring[1]), Nettleship[2]), Galezowsky[3]) u. A. hin. Vor allen hebt der letztere hervor, dass er Verlegungen der Netzhautarterien durch atheromatöse Wandveränderungen beobachtet habe. In neuerer Zeit haben sich bekanntlich Haab und seine Schüler mit dieser Frage beschäftigt und haben versucht, dieselbe namentlich auch durch anatomische Untersuchung von Augen, bei denen Circulationsstörungen diagnosticirt waren, in bejahendem Sinne zu beantworten.

Auch von anderer Seite sind solche Augen untersucht worden, und die erhobenen Befunde theils für, theils gegen die Annahme, dass das Circulationshinderniss in Wandveränderungen liegen könne, verwendet worden. v. Michel[4]) hat die einschlägigen Publicationen erst vor etwa Jahresfrist in seiner bekannten Arbeit „Ueber Erkrankungen des Gefässsystems der Arteria und Vena centralis retinae mit besonderer Berücksichtigung der pathologisch-anatomischen Veränderungen" zusammengestellt und kritisch beleuchtet, so dass es nicht angebracht sein dürfte, nochmals genauer darauf einzugehen.

Ich kann mich vielmehr damit begnügen, darauf hinzuweisen, dass v. Michel auf Grund seiner eigenen und der in der Literatur

---

[1]) Americ. Journ. of med. Sc. Vol. LXVI. [2]) Brit. med. Journ. 1879. Centralbl. f. prakt. Augenheilk. 1879. S. 386. [3]) Traité iconographique d'ophtalmoscopie Paris. 1885. [4]) Zeitschrift f. Augenheilk. 1899. II. 1.

niedergelegten Beobachtungen über die Bedeutung der Wandveränderungen beim Zustandekommen von Circulationsstörungen in den Centralgefässen der Netzhaut ein abschliessendes Urtheil nicht gewinnen konnte. Er sagt selbst in dem von ihm gegebenen Résumé:

„Inwiefern die gleichen klinischen Bilder (von Circulationsstörungen in den Netzhautgefässen) durch eine völlige oder nahezu völlige Wucherung, die das Lumen der Arteria und Vena centralis retinae verschliesst, ohne Thrombenbildung hervorgerufen werden können, darüber dürften noch weitere Untersuchungen abzuwarten sein."

Ein Grund, warum es durch die bisherigen anatomischen Untersuchungen nicht möglich war, diese Frage mit Sicherheit zu entscheiden, scheint mir darin zu liegen, dass bei der Untersuchung von Augen mit Circulationsstörungen die Deutung der erhobenen Befunde meist sehr grosse Schwierigkeiten macht.

A priori können die bei Gefässen mit Circulationsstörungen gefundenen Veränderungen durch mehrere Momente bewirkt sein. Es sind, wie Wagenmann[1]) schon ausgeführt hat, zu berücksichtigen, erstens der Zustand der Gefässe vor Einwirkung der Circulationsstörung, zweitens die Circulationsstörung selbst, drittens secundäre Veränderungen, die durch die Circulationsstörung hervorgerufen sind.

Die Entscheidung, welches von diesen Momenten in einem vorliegenden Falle wesentlich in Betracht zu ziehen ist, dürfte, wie auch Reimar[2]) und v. Michel[3]) zugeben, sehr schwer, ja oft unmöglich sein, da man bisher zu wenig Erkennungsmerkmale für eine Auseinanderhaltung der in Frage stehenden Punkte hat.

Um nun in dieser für die Pathologie der Netzhauterkrankungen so überaus wichtigen Frage womöglich einen Schritt weiter zu kommen, schlug ich bei meinen Untersuchungen einen anderen Weg ein. Ich ging von folgendem Gedanken aus: Führen wirklich Wandveränderungen in den Netzhautgefässen zu Circulationsstörungen, so dürften sich die Anfänge derartiger Veränderungen schon nachweisen lassen, ehe die Behinderung der Circulation und damit verknüpfte Sehstörungen eingetreten sind. Am ausgebreitetsten finden wir nun locale Wandveränderungen des Gefässsystems bei der Angiosklerose. Ich untersuchte daher eine grössere Anzahl Augen von Leuten, welche an hochgradiger Angiosklerose litten, aber keine Circulationsstörungen in den Netzhautgefässen und keine Sehstörungen aufwiesen.

---

[1]) v. Graefe's Arch. f. Ophthalm. Bd. XXXVIII. 3. S. 226. [2]) Arch. f. Augenheilk. XXXVIII. S. 209. [3]) Loc. cit.

Ich glaubte so darüber Aufschluss zu bekommen, in welcher Weise und in welchem Grade durch die Körpergefässsklerose die Netzhautgefässe in Mitleidenschaft gezogen werden, ob sich etwa Veränderungen nachweisen lassen, die bei eventuellem weiteren Fortschreiten das Zustandekommen von Circulationsstörungen erklärlich erscheinen lassen oder wenigstens dasselbe erleichtern könnten.

Ich begann diese Untersuchungen — dankbar einer Anregung von meinem verehrten Chef, Herrn Prof. Wagenmann, folgend — schon im März 1897. Seitdem habe ich möglichst alle Patienten aus den einzelnen hiesigen Kliniken, die an ausgesprochener Angiosklerose litten, auf Sehschärfe und Augenhintergrund untersucht. Von der ziemlich grossen Zahl dieser Kranken sind eine Reihe ad exitum gekommen, und ich konnte von 14 derselben Augen zur anatomischen Untersuchung erhalten, und zwar in drei Fällen beide, in den übrigen elf nur je eins. Es erstreckten sich daher meine anatomischen Untersuchungen auf 17 Augen.

Die Krankengeschichten der 14 Patienten möchte ich nur ganz kurz mittheilen. Ich habe mich darauf beschränkt, eine tabellarische Zusammenstellung der nöthigsten anamnestischen Daten und der Diagnosen zu geben; Krankheitsverlauf und Therapie sind ja für unsere Zwecke nebensächlich. Der Augenbefund jedes Patienten findet sich ebenfalls kurz in der Tabelle angegeben, wobei ich bemerken möchte, dass bei den Patienten, die längere Zeit in Beobachtung geblieben waren, stets der Schlussstatus angegeben ist. Aus den Sectionsprotokollen habe ich ebenfalls nur kurze Auszüge mitgetheilt, dabei diejenigen Organe auswählend, an denen sich die sklerotischen Veränderungen oder ihre Folgen erfahrungsgemäss am deutlichsten documentiren, also Herz und Gefässe, das Gehirn mit seinen Häuten, und schliesslich die Nieren. Dass bei jedem Patienten schon intra vitam an der hochgradigen Schlängelung und Rigidität der Temporal- und Radialarterien die Gefässsklerose diagnosticirt war, brauche ich kaum zu erwähnen, ich habe auch dies in allen Fällen wiederkehrende Symptom in der Tabelle nicht mit angeführt.

Aus der Tabelle ergiebt sich zunächst, dass die untersuchten Patienten fast alle in höherem Alter standen: fünf derselben waren 70 Jahre oder darüber, sechs über 60, zwei fast 60 und nur einer erst 40 Jahre. Bei keinem der Patienten liessen sich Zeichen von einer überstandenen oder noch bestehenden Lues nachweisen. Auch Ernährungsstörungen wie Diabetes, auffallendere Anämie oder dergl. fehlten, ebenso war niemals ausgesprochene Nephritis vorhanden. Die

Tabelle I.

Fall Nr.	Name, Alter, Beschäftigung	Frühere Erkrankungen	Diagnose	Auszug aus dem Herz und Gefässe
1.	Wilhelm M., Wirker, 70 Jahre.	Zweimal Influenza; Leistenbruch.	Emphysema pulmonum. Dilatatio cordis, Encephalomalacie.	Herz: vergrössert, Muskel braunroth, mässig fest. Vorderes Bicuspidalsegel stärker verdickt und gelblich weiss getrübt, Aortenklappen zum Theil flach verkalkt. Coronararterie: sehr bleich, weiss gefleckt. Aorta: etwas gewulstet und gefleckt, an der Cicatricula verkalkt. Lungenarterie: mässig weiss gefleckt.
2.	Karoline H., Wirkerswittwe, 65 Jahre.	Scharlach, Masern, Influenza.	Carcinoma oesophagi.	Herzklappen sämmtlich zart. Coronararterie glatt. Aorta mässig weiss gefleckt. Lungenarterie stärker weiss gefleckt.
3.	Emil K., Dienstknecht, 40 Jahre.	Scharlach, Masern, Diphtherie, Bursitis praepatellaris.	Insufficientia valv. mitral. Pneumonia acut. lob. inf. sinistr.	Herz: Tricuspidalsegel am Saum in ganzer Ausdehnung schwielig verdickt, gelblichweiss; auch die Bicuspidalsegel am Saum stark verdickt, flachhöckerig, Sehnenfäden verschmolzen, verkürzt: Insufficienz der Klappe. Cononararterie deutlich gefleckt, ebenso die Aorta und die Lungenarterie.
4.	Friederike M., Arbeitersfrau, 79 Jahre.	Angeblich immer gesund gewesen.	Marasmus senilis. Pneumonia acuta lob. inf. utr.	Herz etwas vergrössert. Tricuspidalsegel am Saum mässig verdickt, weiss getrübt, Bicuspidalsegel mehr verändert. Herzmuskel braunroth, schlaff. Kranzader weiss gefleckt. Aorta allenthalben weiss gefleckt, ausgedehnt verkalkt. Lungenarterie nur unbedeutend weiss gefleckt.

Tabelle I.

Sectionsprotokoll		Augenbefund
Gehirn und Gehirnhäute	Nieren	
Dura basalis bleich und glatt, nur über dem Clivus, dem Basilartheil und um das Hinterhauptsloch mit dünner, rostgelber, stellenweise fein vascularisirter Gallerte versehen, die Basalarterien zum Theil weiss gefleckt. Arachnoides ausgedehnt weiss getrübt, Pia zart. Gehirnsubstanz, namentlich in der linken Halbkugel, weich. In der linken Schläfenwindung 30 mm hinter dem Vorderende des Lappens eine tiefe viereckige Einsenkung von ca. 20 mm Seitenlänge. Die Pia hier rostgelb, die graue Substanz zerstört, von der weissen noch Reste erhalten.	Die Oberfläche der linken Niere mehrfach umschrieben narbig eingesunken mit zerstreuten, bis stecknadelkopfgrossen, graugelblichen Stellen versehen. Substanz derb, Rinde gelbbraun, an umschriebenen Stellen graufleckig. Mark peripher blauroth, gegen die Papillen etwas blasser. Die rechte Niere ebenfalls verschiedentlich eingesunken, kleines Kystom.	Beiderseits Cataracta incipiens, links mehr als rechts. R. mit -1 D S. $= \frac{5}{15}$ mit $+3$ D 0,6 Schrift gelesen. L. mit -1 D S. $= \frac{5}{25}$ mit $+3$ D 0,9 Schrift gelesen. Beiderseits ausgesprochene Schlängelung der Netzhautgefässe, dabei die Arterien enger als normal, die Venen eher weiter. Beiderseits schmale temporale Sichel.
Dura glatt, Pia zart, basale Hirnarterien zart.	Ohne Befund.	Augenbefund normal. Bds. E. S. $= \frac{5}{5} + 3\,\mathrm{D}\,\frac{0{,}3}{0{,}3}$ Schrift gelesen.
Die Arterien der Hirnbasis stärker gefleckt.	Ohne Befund.	Augenbefund durchaus normal. Bds. E. S. $= \frac{5}{5} \cdot \frac{0{,}3}{0{,}3}$ Schrift etwas mühsam gelesen.
Dura bleich, an der Basis im medialen Theil rostgelb belegt. Die Basalarterien stark weissgelb gefleckt. Hirnsubstanz bleich, auffallend weich, Zeichnung scharf, Pia sehr leicht abziehbar. IV. Kammer etwas weit, Ependym im Dach fein granulös.	Nierensubstanz beiderseits mässig fest, einzelne Kystome, sonst aber Oberfläche glatt, Rinde und Mark deutlich geschieden.	Beiderseits Visus ohne Gläser S. $= \frac{5}{5}$ (Zahlentaf.). Breiter Arcus senilis, Kernsklerose der Linse. Arterien von normaler Füllung, ebenso die Venen rechts. Dagegen links Venen entschieden ausgedehnt, namentlich auf der Papille, geschlängelt verlaufend. Weissliche Einscheidungen der Gefässe links wie rechts. Die Papille links etwas heller als rechts. Lamina cribrosa sehr deutlich hervortretend.

Fall Nr.	Name, Alter, Beschäftigung	Frühere Erkrankungen	Diagnose	Auszug aus dem Herz und Gefäss.
5.	Caroline B., Arbeiterswittwe, 59 Jahre.	Masern, Scharlach, Gelbsucht, Influenza.	Phthisis pulmonum dupl.	Herzklappen zart bis auf Verdickung des Tricuspidalis am Saum und der Aortenklappen stellenweise am Ansatze. Aorta leicht icterisch, mit ausgedehnten flachen Wulstungen. Kranzader stark geschlängelt, steif. Lungenarterie glatt. Arteria lienal. im Hilus stark geschlängelt.
6.	Johanna H., Waschfrau, 61 Jahre.	Lungenentzündung.	Ovarialtumor. Stenosis oësophagi. Endo- und Pericarditis.	Tricuspidal- und Bicuspidalkappen am Saum ganz beträchtlich verdickt und narbig verändert. Aorta nur an vereinzelten Stellen unbedeutend weiss gefleckt. Kranzader gefleckt, flach uneben. Lungenarterie weiss gefleckt.
7.	Johanna Schw., Arbeitersfrau, 64 Jahre.		Mitralinsufficienz, Herzhypertrophie, Stauungsorgane.	Tricuspidalsegel am Saum gelblichweiss verdickt. Ostium venos. sinist. am Rand ringsum schwielig. Sämmtliche Aortenklappen am Saum verdickt, getrübt, mit flachen röthlichgelben Auflagerungen besetzt, die hintere Klappe mässig geschrumpft. Die Bicuspidalklappe in ein gelblichweisses, mit abgerundetem Rande versehenes Diaphragma verwandelt, zum Theil mit Excrescenzen bedeckt. Herzmuskel gelblich-braunroth, derb. Aorta mehrfach flach gewulstet, weisslichgelb gefleckt, umschrieben verkalkt. Kranzader stärker weiss gefleckt. Lungenarterie links unbedeutend weiss gefleckt, rechts verschiedene Aeste durch röthlichbraune Thromben verlegt.
8.	Emil Tr., Maurer, 68 Jahre.	Typhus, Fractur des Armes und Beines.	Phthisis pulmonum ulcerosa, Insufficientia et Stenosis valvulae mitralis.	Tricuspidalsegel gegen den Saum beträchtlich verdickt, weiss getrübt. Das kleine Bicuspidalsegel weiss getrübt und an umschriebener Stelle mit einem theilweise verkalkten Fortsatz des hinteren Papillarmuskels verwachsen. Das grosse Segel am Saum mit einem Kranz röthlichgelber Excrescenzen besetzt, Herzmuskel mittelfest. Aorta ausgedehnt gewulstet und gefleckt. Kranzader stark weiss gefleckt. Lungenarterie ein wenig gefleckt.

Sectionsprotokoll

Gehirn und Gehirnhäute	Nieren	Augenbefund
Gehirn ohne Befund, Basalarterien zart.	Rechte Niere kleiner als normal, Kapsel an einigen narbigen Einziehungen des unteren Endes etwas fester angewachsen; einzelne Kystome an der Oberfläche, auch im Mark ein glattwandiges, mit brauner Masse gefülltes Kystom. Linke Niere normal.	Beiderseits Maculae corneae. R. mit -1 D S. $= \frac{5}{10}$ mit $-$ cyl. 1 D A. h. etwas besser. L. mit -4 D S. $= \frac{5}{10}$. Fundus normal, Venen gut gefüllt, Arterien vielleicht etwas enger als normal. Links Pupille etwas weiter als rechts. Reaction beiders. gut.
Ohne Befund	Ohne Befund.	Beiderseits mit $+2.5$ D S. $= \frac{5}{6}$. Ophthalmoskopisch normal. Medien klar.
Basalarterien und Meningen weiss gefleckt. Hirnstiele links sehr bleich. Aquäduct etwas weich, Seitenkammern erweitert, Ependym längs der vorderen Hälfte des Schwanzkernes bräunlichgelb durchscheinend, der Schwanz des Schwanzkernes vorn niedriger, bräunlich gelb. Am äusseren Linsenkern in seinem hinteren Drittel eine unregelmässige, mit bräunlicher Wand versehene Lücke. Das hinterste Ende der dritten Hirnwindung und der ersten Inselwindung erheblich verschmälert, graue Substanz rostgelb verfärbt. Rechte Halbkugel normal.	Oberfläche der linken Niere zeigt einige Kystome und narbige Einziehungen, Substanz fester; rechts ähnlicher Befund.	Beiderseits mit $+1$ D $\subset$ $+2$ D cyl. A. v. S. $= \frac{5}{7,5}$. Beiders. weissliche Einscheidungen entlang der Gefässe der Netzhaut; diese geschlängelt, besonders aber die Venen. Letztere stark ausgedehnt. Links zeitweise sehr deutliche Venenpulsation zu sehen. Papillen scharf umschrieben, etwas blass. Tüpfel der Lamina cribrosa sehr deutlich hervortretend.
Dura am Schädel ziemlich fest haftend, einzelne flache Osteome an der Sichel. Arachnoides mehrfach weiss getrübt. Pia zart, ebenso die basalen Meningen und Arterien.	Kapsel der linken Niere nicht leicht abziehbar, Rinde und Mark gleichmässig geschwunden, Zeichnung verschwommen; rechts ähnlicher Befund, einzelne Kystome an der Oberfläche.	Arcus senilis, sehr breit. Beiderseits tiefe physiologische Excavation, zarter Pigmentsaum rechts, breiter links. Gefässe ohne Besonderheiten, sehr dunkel pigmentirter Fundus. Beiders. mit $+1$ D S. $= \frac{5}{5}$ mit $+4$ D $\frac{0,3}{0,3}$ Schrift gelesen.

Fall Nr.	Name, Alter, Beschäftigung	Frühere Erkrankungen	Diagnose	Auszug aus dem Herz und Gefässe
9.	Friedrich H., Schneider, 67 Jahre.	„Ruhr" vor 8 Jahren.	Carcinoma ventriculi.	Tricuspidalsegel am Saum unbedeutend verdickt. Aortaklappen mit kleinen blassgelben Papillarexcrescenzen bedeckt, die linke Klappe mit einer flach papillaren $^1/_2$ qcm grossen Verkalkung versehen. Bicuspidalsegel stärker verdickt und weiss getrübt. Im Herzmuskel (im Spitzentheil des Septum) fünf Markstück grosse weissliche Schwiele. Aorta allenthalben flach gewulstet, weiss gefleckt, streckenweise verkalkt, kleine Bezirke erweicht. Kranzader stark weiss gefleckt, stellenweise verkalkt und verengt. Lungenarterie weissgelb gefleckt.
10.	Therese Sch., Wittwe, 74 Jahre.		Bronchitis, Emphysem, Herzinsufficienz.	Tricuspidalsegel am Saum mässig getrübt und verdickt. Endocard des linken Vorhofes mit einer erbsengrossen röthlichgelben Excrescenz versehen; eine Anzahl ebensolcher längs des Saumes der beiden Bicuspidalsegel. Herzmuskel nur mässig fest. Aorta flach gewulstet, weiss gefleckt. Kranzader weiss gefleckt. Lungenarterien u. Venen rechts weiss gefleckt; in dem zum Unterlappen führenden Aste der Arterie ein grosser röthlichbrauner, der Wand mässig fest anhaftender Thrombus. Linke Lungenarterie nur minimal gefleckt.
11.	Johanna M., Arbeiterswittwe, 75 Jahre.	Augenentzündung in den Kinderjahren, Heiserkeit und ab und zu Husten.	Schlaffe Pneumonie beider Unterlappen. Embolie oder Thrombose Art. coron. cordis (Lungenembolie?) Malum coxae senile.	Herz gross, Tricuspidalis am Saum leicht verdickt. Aortenklappen stellenweise verdickt und mit unebener, leicht vorspringender Kalkeinlagerung versehen. Bicuspidalklappen mässig verdickt und getrübt. Die linke Kammerwand stellenweise stark verdünnt, schwielig, das Endocard an den verdünnten Wandstellen weiss getrübt und verdickt. Aorta mässig verdickt, gefleckt, stellenweise von bräunlich-glitzernden, Brei entleerenden Erweichungsherden durchsetzt. An der Cicatricula verkalkt. Der absteigende Ast der linken Kranzader 35 mm nach unten vom Ursprung verkalkt und durch einen schmutzigbraunen, mattglänzenden Thrombus verschlossen. Thrombus der linken Lungenarterie.

Sectionsprotokoll

Gehirn und Gehirnhäute	Nieren	Augenbefund
Die basalen Arterien ausgedehnt steif, weiss getrübt, stellenweise enger. Hirnsubstanz weicher, Zeichnung nicht überall deutlich. Links 3. Hirnwindung etwas eingesunken, mehr rostgelb gefärbt.	Oberfläche der linken Niere flach höckerig, uneben, die Vorsprünge mehr grauweiss, dazwischen blassbläulichrothe, mehr eingezogene Stellen, einzelne Kystome; rechte Niere glatter als die linke, einzelne Kystome.	Beide Augen äusserlich und ophthalmoskopisch normal. Beiderseits E. S. $= \frac{5}{5}$ mit $+ 3$ D $\frac{0,3}{0,3}$ Schrift gelesen.
Die basalen Arterien mehrfach weiss gefleckt, Hirnwindungen im ganzen eher schmal, graue Substanz theilweise verschmälert, Kleinhirn ziemlich weich, Zeichnung überall deutlich.	Kapsel der linken Niere etwas fester haftend, Oberfläche etwas höckerig, Substanz verschmälert. Kapsel rechts ein wenig verdickt, etwas fester haftend, Oberfläche unbedeutend höckerig; einzelne Kystome.	R. E. S. $= \frac{5}{5}$ L. mit $+ 1.5$ D S. $= \frac{5}{7.5}$. Auffallender Unterschied in der Venenfüllung zwischen rechts und links; links Venen ausgedehnt, rechts normal. Bds. an den Venen und Arterien weissliche Einscheidungen zu sehen. Arterien verengt, geschlängelt.
Dura an der Glastafel festhaftend, Arachnoides leicht weiss getrübt. Pia zart, Arterien der Basis weiss gefleckt. Gehirnsubstanz ohne Befund.	Einzelne Kystome an der Oberfläche, sonst normal.	Beiderseits Maculae corneae. R. mit -1 D S. $= \frac{5}{10} - \frac{5}{7,5}$ mit $+3$ D 0,4 Schrift einiges gelesen, L. mit -2 D S. $= \frac{5}{15}$ mit $+3$ D 0,5 Schrift gelesen. Linse klar. Ophthalmoskopisch normal, schmaler Pigmentsaum links.

Fall Nr.	Name, Alter, Beschäftigung	Frühere Erkrankungen	Diagnose	Auszug aus dem Herz und Gefässe
12.	Heinrich Gr., Gemeindediener, 58 Jahre.	Wegen Zungengeschwulst vor 30 Jahren operirt.	Bronchitis chronic. Lungenödem. Pneumonia crouposa lob. sin. sup.	Bicuspidalsegel am Saum mehrfach getrübt, weiss gefärbt. Aorta unbedeutend weiss gestreift. Kranzader weiss gefleckt.
13.	Carl W., Musikdirector a. D., 74 Jahre.	Mehrere Male Rippenfellentzündung.	Paralysis agitans. Bronchitis diffusa. Pneumonia hypostat. Hydrothorax. Ruptura cordis.	Die linke Kammer zeigt auf der Mitte ihrer lateralen Fläche einen unregelmässigen, 30 mm langen, theilweise bis 15 mm tiefen Einriss ins Epicard, dieses sonst glatt, fettreich. Tricuspidalsegel am Saum mässig verdickt, gelbweiss. In der linken Kammer ausser schwärzlichem Leichengerinnsel ein dicker, grosser braunrother Thrombus. Die vordere Wand der Kammer nur zum Theil muskulös, an der Rissstelle dargestellt durch eine dünne, dem Epicard unterliegende Bindesubstanz, an die der Thrombus anstösst. Herzmuskel oben bleich, unten stark schwielig. Aorta weiss gefleckt, flach gewulstet. Der absteigende Ast der Kranzader in ganzer Länge verengt, die seitlich links abgehenden Aeste theilweise verengt, hart anzufühlen. Thrombus der linken Lungenarterie.
14.	Julius D., Sattler, 68 Jahre.	Bandwurm, Rippenfractur.	Gallensteine.	Tricuspidalis unbedeutend verdickt, leicht gelbweiss gefleckt. Aorta weiss gefleckt.

geringen Eiweissreactionen, die der Urin in einigen Fällen gab, waren auf die Veränderungen der Niere in Folge von Arteriosklerose zu beziehen gewesen. Es scheint mir wichtig, auf diese Punkte hingewiesen zu haben, da ich absichtlich Patienten mit einer oder der anderen der genannten Complicationen in meine Untersuchungsreihe nicht mit aufgenommen habe, um wo möglich alle Beeinflussung der Untersuchungsresultate durch diese Complicationen, die ja bekanntlich ebenfalls sehr oft zu Gefässveränderungen führen, auszuschliessen.

Bei allen Patienten lag hochgradige Gefässsklerose vor, wie besonders aus den notirten Veränderungen der Aorta und der Kranzarterien hervorgeht. Die schwieligen Verdickungen und weisslichen Trübungen an den Herzklappen sind ebenfalls auf Gefässsklerose zu beziehen, ebenso die in vielen Fällen vorhandenen Schrumpfungsprocesse in den Nieren, die wiederholt geradezu charakteristische Bilder von arteriosklerotischer Niere boten. In den Fällen, in wel-

Sectionsprotokoll

Gehirn und Gehirnhäute	Nieren	Augenbefund
Basalarterien zart.	Rechte Niere: an der Oberfläche zwei kirschgrosse und mehrere kleinere Cysten. Linke Niere normal.	Visus und ophthalmoskopischer Befund normal.
Basalarterien gefleckt, steif, in der rechten Halbkugel zeigt das Centrum hinter dem oberen hinteren Ende der Seitenkammer, 10 mm entfernt von der medialen Fläche des unteren Endes des Vorzwickels, einen erbsengrossen, schwarzbraunen, von schmaler rostfarbener Peripherie umgebenen eingedickten Blutungsherd.	Schlehengrosse Kystome an der linken Niere, daneben einige kleinere. Kapsel der Oberfläche etwas fester anhaftend. Substanz derb, Rinde und Mark gleichmässig geschwunden. Befund rechts ähnlich.	Visus Bds. mit + 1 D S. = $\frac{5}{5}$ mit + 4 D 0,4 Schrift gelesen. Breiter Arcus senilis, etwas Kernsklerose der Linse. Ophthalmoskopisch Bds. Schlängelung der Gefässe sehr ausgesprochen, namentlich rechts in korkzieherartigen Windungen verlaufend. Arterielle Blutsäulen rechts entschieden verschmälert, links weniger. Venen ziemlich normal gefüllt.
		Beiderseits E. S. = $\frac{5}{5}$. Kernsklerose. Ophthalmoskopisch normal.

chen die Gehirnarterien stärker mitbetheiligt waren, zeigten sich auch die bekannte arteriosklerotische Erweichung und Verschmälerung der Gehirnsubstanz.

Die Augenveränderungen waren klinisch verhältnissmässig gering. Die Sehschärfe war in allen Fällen ohne wesentliche Störungen. In den Fällen 5 und 11, in denen Hornhautflecken alter Natur vorlagen, entsprach sie der Beschaffenheit der brechenden Medien, ähnlich in Fall 1, in welchem sich Cataracta incipiens constatiren liess. Stets war das Gesichtsfeld frei und die Farbenperception normal.

Ausser den schon erwähnten Maculae und der Cataracta incipiens fanden sich im vorderen Bulbusabschnitte keine besonderen Veränderungen. Arcus senilis war überall vorhanden, in einigen Fällen (4, 8, 13) sehr breit. In Fall 5 waren die Pupillen ungleich, reagirten aber dem Alter entsprechend. Der Glaskörper war stets normal.

Ophthalmoskopisch waren ausgesprochenere Veränderungen

nur in einigen Fällen vorhanden. Sie bestanden im Wesentlichen in Schlängelung der Gefässe, verknüpft mit mehr oder weniger ausgesprochener Caliberänderung. Die Arterien waren dabei verengt, die Venen, namentlich in Fall 4 und 10, deutlich erweitert. Hier fanden sich auch weissliche Einscheidungen der Gefässe — Arterien wie Venen. Aufgefallen ist ferner noch, dass ab und zu (Fall 4, 7, 10) die Papillen etwas blasser waren als in der Norm und die Lamina cribrosa sich recht deutlich durch das Auftreten der bekannten graulichen Tüpfel bemerkbar machte.

In den übrigen Fällen konnte ich nennenswerthe Abweichungen von der Norm nicht constatiren, hier und da schienen ja die Arterien etwas enger zu sein als gewöhnlich, auch vielleicht einen etwas mehr geschlängelten Verlauf zu nehmen — doch waren diese Erscheinungen nicht ausgesprochen genug, als dass sie nicht auch als physiologische Spielarten des Gefässverlaufes hätten betrachtet werden können. Ich habe sie deshalb mit unter die normalen Befunde gerechnet.

In allen Fällen wurden die Augen im Zusammenhang mit dem Opticus bis fast zum Chiasma sorgfältig ausgelöst und in Formol fixirt. Nach Nachhärtung in Alkohol und Einbettung in Celloidin fertigte ich stets Serienschnitte an. Meist schnitt ich dabei in senkrechter Richtung zur Längsachse des Opticus, diese Richtung wurde auch in der Papillengegend beibehalten bis in den Bulbus hinein. Nur in den drei Fällen, in welchen ich beide Bulbi schneiden konnte, habe ich den einen derselben in der Längsrichtung des Opticus und zwar in der Verticalebene geschnitten, den anderen ebenfalls quer in oben angegebener Weise.

Zum Färben der Schnitte benutzte ich einmal die gewöhnliche Doppelfärbung mit Hämatoxylin und Eosin, oder mit Pikrolithioncarmin, ferner die van Gieson'sche Färbung (Hämalaun-Pikrinsäure-Säurefuchsingemisch).

Grossen Werth habe ich dann auf das Studium der elastischen Elemente gelegt. Ich benutzte zu ihrer Darstellung anfangs die Orcëinfärbung nach Unna-Tänzer[1]), später ausschliesslich die neue von Weigert[2]) angegebene Färbung, welche mir viel bessere Bilder gab als die Orcëinfärbung.

Die an den Präparaten von mir erhobenen Befunde möchte ich

[1]) Kahlden, Technik der histologischen Untersuchung. 1898. S. 109.
[2]) Centralbl. f. allgem. Pathologie. 1898. Mai.

nun von vornherein in zwei Gruppen theilen: erstens in solche, die constant in allen Fällen sich fanden, und zwar in der ganzen Ausdehnung der Gefässe, zweitens in solche, die sehr variabel waren, in vielen Fällen nur andeutungsweise angetroffen wurden, in einigen sehr ausgesprochen vorhanden waren, aber auch hier nur an einzelnen Stellen der Gefässe, nicht in der ganzen Ausdehnung derselben.

Ich werde nun zunächst die Befunde der ersten Gruppe besprechen, dieselben beziehen sich auf die Beschaffenheit der Gefässwandungen, wie sie sich im Allgemeinen in meinen Präparaten darstellten.

Die Arterienwand liess an Präparaten mit guter Hämatoxylin-Eosin oder v. Giesonfärbung deutlich drei Schichten erkennen: die Intima, Media und Adventitia. Von diesen war die Intima die schmalste. Sie zeigte nach dem Innern zu ein einschichtiges Endothel mit gut gefärbten, ziemlich platten Kernen; nach aussen hin war sie begrenzt von der Elastica interna, die sich als ein halskrausenartig gefaltetes Band durch ihr starkes Lichtbrechungsvermögen meist scharf abhob. Zwischen beiden sah ich meist eine homogen erscheinende ganz dünne Schicht, hier und da (durch Hämatoxylin) als feine bläuliche Linie erscheinend.

Die Media bestand im Wesentlichen aus mehrfachen Lagen von glatten Muskelfasern, die in concentrischer Anordnung um die Elastica interna herumlagen mit deutlichen, langen Kernen und aus spärlichem Zwischengewebe bindegewebiger Natur. Das Letztere wurde etwas reichlicher nach der Adventitia zu. Diese bestand aus einem Geflecht von Fasern mit Bindegewebskernen. Das Fasergewirr war meist ziemlich dicht, es liess Längs- und Ringfasern unterscheiden. Nach aussen ging es ohne scharfe Grenze in das Bindegewebe der Umgebung über.

Sehr werthvoll waren meines Erachtens die Aufschlüsse über die Structur der Arterienwand, die man durch die Unna-Tänzer'sche, namentlich aber durch die Weigert'sche Färbung auf elastische Fasern erhielt. Man sah (cf. Taf. I, Fig. 1), dass die Arterienwand sehr reich war an elastischen Elementen. Es trat nicht nur die Elastica interna noch viel deutlicher als dunkelblauer bis schwärzlichblauer Streif hervor, man sah auch an gut gelungenen Präparaten, dass die vorher homogen erscheineude Schicht zwischen der Elastica und dem Endothel elastische Fasern enthielt. Ich konnte wiederholt zwei fast parallel verlaufende dunkelblaue, wellige Linien unterscheiden, eine dickere äussere und eine zartere innere, zwischen

denen feinere Verbindungsfasern vorhanden waren. Ich hatte den Eindruck, dass die zwei Lamellen durch Abspaltung elastischer Fasern aus der ersten und nachfolgende Wucherung dieser Fasern entstanden war.

In der Media waren nur ganz vereinzelt feine elastische Fäserchen zu constatiren. Dagegen sah man, dass das Fasergewirr der Adventitia sehr reich war an elastischen Elementen. Man unterschied deutlich mehr wellig verlaufende Ringzüge in näherer Nachbarschaft der Muscularis und auf den Querschnitten getroffene, daher als blaue Pünktchen und Strichelchen erscheinende Längsfasern. Beide Arten waren aber nicht etwa scharf abgegrenzt, sondern gingen mannigfach in einander über, — nur überwogen innen die Ring-, aussen die Längszüge. Es hatte fast den Anschein, als ob letztere die Gefässwandung von der Umgebung abgrenzten.

An der Wandung der Venen trat an Präparaten mit Kernfärbung das Endothel ebenfalls deutlich hervor als einschichtige Zelllage mit sehr platten Kernen. Darunter sah man eine ziemlich schmale homogene Schicht, auf welche, ohne besondere Begrenzung, die Media folgte. Diese zeigte faserige Structur mit spärlichen, glatten Muskelzügen zum Lumen in concentrischer Anordnung. Die bindegewebige Adventitia war verhältnissmässig gering entwickelt.

An Weigert-Präparaten (cf. Taf. I, Fig. 2) zeigte sich besonders die Media reich an elastischen Fasern. Dieselben traten als zahlreiche, wellig verlaufende Ringfasern hervor, allmählich in die spärlicheren Ringzüge der Adventitia übergehend, die ihrerseits wieder von zarten Längsfasern eingefasst wurden. In der Intima sah ich keine elastischen Elemente, vor Allem konnte ich nirgends etwas von einer Elastica interna der Venenwand wahrnehmen.

Während wir also bei den Arterien in der Intima und der Adventitia ein ausserordentlich deutliches Hervortreten der elastischen Elemente beobachten konnten, in der Media aber nur sehr spärliche Fasern fanden, war bei den Venen gerade in letzterer die Hauptmasse der elastischen Elemente zu finden, viel weniger in der Adventitia, gar keine in der Intima.

Um mir nun Rechenschaft darüber geben zu können, ob dieses constant wiederkehrende, eigenthümliche Verhalten der elastischen Fasern und ihre starke Entwicklung etwa Folge der allgemeinen Angiosklerose der Patienten sei oder nicht, untersuchte ich mit gleichen Methoden die Centralgefässe Normaler. Es schien mir das um so nothwendiger zu sein, als über das Verhalten der elastischen Ele-

mente in den Centralgefässen des Auges genauere Angaben bisher überhaupt noch nicht vorhanden sind. Zudem hoffte ich, durch vergleichende Messungen von Präparaten normaler und angiosklerotischer Individuen Aufschluss darüber zu bekommen, ob etwa bei letzteren die Dicke der Wand oder die Weite des Lumens wesentlich anders wären als bei ersteren.

Ich wählte mir zu diesen Vergleichsuntersuchungen Individuen verschiedenen Alters, bei denen weder klinisch noch durch die Section Angiosklerose constatirt worden war. So fertigte ich mir in der schon angegebenen Weise Präparate an von zwei Neugeborenen, von denen das eine intra partum, das andere an Magendarmkatarrh acht Tage nach der Geburt zu Grunde gegangen war, ferner von einem 25jährigen Mädchen und einem 30jährigen Manne, die beide an Typhus gestorben waren, schliesslich noch von einem 54jährigen Manne und einer 59½jährigen Frau; von diesen erlag ersterer einer Peritonitis, letztere einer Pneumonie.

Die erhobenen Befunde waren folgende. Beim Neugeborenen lag das einschichtige Endothel der Centralarterie (cf. Taf. I, Fig. 3 *a*) mit plattrundlichen Kernen direct auf der Elastica interna, einer schwach gewundenen, homogenen, elastischen Membran, die, schon bei Hämatoxylinfärbung sichtbar, sich namentlich mit Weigert's Färbung sehr schön darstellen liess. Die Media, der Elastica aussen aufliegend, setzte sich im Wesentlichen aus circulär laufenden glatten Muskelzügen zusammen, mit länglich platten Kernen. Bindegewebe und elastische Fasern waren nur ganz spärlich nachweisbar. Nach aussen von der Muscularis erschien dann die Adventitia: es war das ein lockeres, weitmaschiges Bindegewebe mit spärlichen Kernen ohne deutliche Schichtung und Zeichnung. Elastische Fasern liessen sich auch hier an Weigert-Präparaten nachweisen, aber nur als feinste Elemente; hier und da sah man blaue Pünktchen, offenbar auf dem Querschnitt getroffene, feine elastische Fäserchen. Die Abgrenzung der Adventitia gegen die Umgebung war kaum möglich, das lockere Bindegewebe vermischte sich mit dem der Gefässscheide; nur ab und zu hatte man den Eindruck, als ob die Züge mehr concentrisch zum Gefässlumen liefen, die nach aussen davon dagegen unregelmässiger: man könnte hier vielleicht die Grenze der Adventitia annehmen.

Die Wand der Centralvenen (cf. Taf. I, Fig. 3 *b*) war entschieden dünner als die der Arterien. Das einschichtige Endothel zeigte gut gefärbte Kerne, die platter waren als bei den Arterien. Unter diesem Endothel sah man an Präparaten mit Kern-

färbung eine mehr homogene, schwach faserige Schichtung mit ganz vereinzelten Kernen, die am meisten denen von glatten Muskelfasern glichen; dieses Fasergewebe war nirgends von dem Bindegewebe der Umgebung abzugrenzen. An den nach Weigert behandelten Präparaten bemerkte man in dieser Faserschicht zarte, aber sicher nachweisbare elastische Fäserchen, deren Verlauf, leicht wellig, concentrisch zum Lumen zu sein schien. Mehr nach der Peripherie zu sah man wieder feine blaue Pünktchen, — die Querschnitte von längslaufenden elastischen Fasern. Dicht unter dem Endothel konnte ich elastische Elemente nicht nachweisen: die Membran war hier mehr homogen.

Verglich man diese Befunde mit denen, die man am Erwachsenen der mittleren Jahre (25—30) erheben konnte, so sah man ohne Weiteres bei jeder Färbung, dass die Media der Arterien (cf. Taf. I, Fig. 4) breiter war, auch die Elastica interna hob sich stärker ab, die Adventitia liess sich als breitere, zum Lumen mehr concentrische Faserzone besser von der Umgebung abtrennen. Viel klarer wurden aber die Verhältnisse durch die Weigert'sche Färbung. Durch diese erkannte man, dass die Elastica interna wesentlich stärker war, mehr gekräuselt verlief. Auf ihr lag nach innen das platte Endothel, nach aussen die deutlich breiter gewordene Muscularis. Auch hier waren die elastischen Elemente nachweisbar, doch war die Vermehrung gegenüber den Neugeborenen nur sehr gering. Im Wesentlichen waren es concentrisch zum Lumen verlaufende feine Züge. Reichlicher war dagegen die Entwicklung der elastischen Fasern in der Adventitia: man erkannte ganz gut feine concentrische Fasern, etwas wellig verlaufend; weiter nach der Peripherie zu sah man dann die jetzt zahlreichen, quergeschnittenen Längszüge als feine Pünktchen. Hier fand dann der Uebergang der Adventitia in das mehr regellose Fasergewirr der Umgebung statt.

Auch an den Venen (cf. Taf. I, Fig. 5) trat die Wandverbreiterung ohne Weiteres hervor, besonders war die unter dem Endothel liegende mehr homogene Schicht mächtiger geworden. Man erkannte in ihr einige glatte Muskelfasern mit länglichen Kernen, sonst aber war sie ziemlich structurlos. Mit Weigert sah man ausserhalb von ihr deutlich ausgeprägte elastische Züge, welche in stärkeren Wellenlinien concentrisch das Ganze umgaben. Noch weiter nach aussen lagen dann, untermengt mit ziemlich regellosem Fasergewirr, quergeschnittene Längsfasern elastischer Natur — sie schienen auch hier die Abgrenzung gegen die Umgegend zu bilden, wie bei den Arterien.

Bei den älteren Leuten (54 bis ca. 60 Jahre) war gegenüber den mittleren Jahrgängen die Dickenzunahme der Wandungen nur noch eine geringe. Dabei erschien an van Gieson-Präparaten, von Arterien namentlich, das adventitielle Bindegewebe entschieden etwas compacter, vielleicht auch kernärmer und mehr in festeren Zügen concentrisch um die Muscularis verlaufend. Letztere und das Endothel waren unverändert; zwischen beiden aber trat die stark verdickte Elastica interna in deutlichen Faltungen hervor.

An Weigert-Präparaten sah man nun in allen diesen Fällen eine ganz ausgesprochene Zunahme der elastischen Fasern (cf. Fig. 1, Taf. I). In der Adventitia waren zahlreiche wellige Züge concentrisch um die Muscularis herum gelegen, auf diese folgten nach aussen ganz bedeutend vermehrte elastische Längsfasern. Die Elastica interna war fast doppelt so breit als bei den 25jährigen Normalen: sie erschien als dickes blaues Band, welches in viele Falten gelegt war. An recht gut gelungenen Weigert-Präparaten sah man eine mehr oder weniger deutliche Verdoppelung der internen elastischen Lamelle. Am wenigsten ausgeprägt war die Zunahme der elastischen Fasern in der Media: es waren auch hier nur spärliche Züge zu erkennen, die hinter der Muscularis ganz zurücktraten.

An den Venen (cf. Taf. I, Fig. 2) fehlte auch hier in allen untersuchten Präparaten jegliche Andeutung einer Elastica interna. Das Endothel wie die homogene Schicht darunter erschienen gegen die Präparate der jüngeren Individuen unverändert.

Dagegen war in der aussen davon gelegenen Schicht das elastische Element gegenüber den früheren Befunden entschieden mehr vorherrschend, wenn auch die Vermehrung im Verhältniss nicht so ausgesprochen war, wie bei den Arterien. Eine wesentliche Verbreiterung der Wandung in toto wurde durch diese Vermehrung der elastischen Fasern nicht verursacht, wie das ähnlich schon bei den Arterien notirt war. Die Fasern waren nur dichter gelegen und an sich auch dicker, so dass sowohl die Ring- wie auch die Längszüge sehr viel deutlicher hervortraten.

Vergleichen wir nun die bei den Normalen erhobenen Befunde mit denen der Angiosklerotiker, so fällt ohne Weiteres die grosse Aehnlichkeit zwischen den Präparaten der letzteren und denen, die von den ältesten der Normalen stammten, auf. Bei beiden haben wir das starke Hervortreten der elastischen Fasern, und zwar in ganz gleicher Anordnung. Wir finden Längs- und Ringfasern an denselben Stellen, die Vertheilung auf Arterien- und Venenwand ist die

gleiche. Ich konnte daher bei der Beschreibung ohne Zögern auf die gleichen Figuren verweisen.

Wesentlich weniger war dagegen das elastische Gewebe in den Präparaten von den Patienten aus den mittleren Jahren entwickelt, bei den Neugeborenen war es sogar nur in feinsten Zügen vorhanden. Und doch sahen wir auch hier schon deutlich den Unterschied in der Vertheilung auf die Gefässwände: wir fanden bei den Arterien die Elastica interna, die zarten Züge in der Adventitia, die schwach entwickelte Media dagegen war frei; bei den Venen war gerade hier schon bei Neugeborenen relativ das meiste elastische Gewebe, die Elastica interna fehlte. In den mittleren Jahren traten diese Unterschiede deutlicher hervor, die elastischen Fasern hatten an Zahl und Dicke zugenommen, um sich schliesslich in den 60er Jahren zu den mächtigen Schichten auszubilden, wie wir sie in gleicher Weise bei Sklerotischen und Nichtsklerotischen vorfanden.

Wenn ich in dem einen und dem anderen Falle von Angiosklerose die elastischen Fasern noch etwas stärker entwickelt fand, als sie geschildert und gezeichnet sind, so lag das an individuellen Verschiedenheiten und, wenigstens in dem einen Falle (11), in dem noch höheren Alter des Patienten. Die Anordnung und Vertheilung der Fasern auf die einzelnen Wandpartien waren auch hier dieselbe.

Wir sehen also, dass der Reichthum an elastischen Fasern, den wir an den Präparaten von Patienten mit Angiosklerose als constanten Befund notirten, sich auch bei Normalen findet. Er ist das Resultat eines schon in frühester Kindheit beginnenden Processes, welcher im Laufe der Jahre, wie wir verfolgen konnten, zunimmt, gleichgültig ob Angiosklerose vorliegt oder nicht.

Ich möchte hier einschalten, dass die Zunahme der elastischen Fasern sich nicht nur auf die Gefässwände beschränkte, sondern auch in den Opticusscheiden und Zwischenscheiden deutlich hervortrat. An gut gelungenen Weigert-Präparaten sah man beim Neugeborenen in der Duralscheide des Opticus ganz deutlich die elastischen Fasern: einmal in mehr oder weniger concentrischer Anordnung, daneben aber auch Längsfasern. Spärlicher und an sich auch zarter waren die elastischen Fasern in der Pialscheide; — auch hier liessen sich zwei Hauptrichtungen ihres Verlaufes erkennen: eine circuläre und eine längslaufende. Ausserdem sah man ganz spärliche, zarte Fäserchen mit den Septen in den Querschnitt des Opticus selbst eintreten. Diese Fäserchen waren äusserst fein,

ich konnte sie mit der Orcëinmethode niemals deutlich darstellen, während die Weigert'sche sie unzweifelhaft erkennen liess. Niemals fand ich beim Neugeborenen elastische Elemente in der lockeren, kernreichen Arachnoidealscheide.

Beim Erwachsenen der mittleren Jahre fanden sich die elastischen Elemente viel ausgesprochener: die einzelnen Fasern waren, namentlich in der Duralscheide, viel stärker. Die Anordnung der Fasern war ungefähr dieselbe wie beim Neugeborenen, nur war in der Duralscheide ein deutliches Ueberwiegen der circulären Fasern gegenüber den Längsfasern zu constatiren. In der Pialscheide liefen im Allgemeinen die äusseren Fasern circulär, die inneren dagegen längs. Von ihnen aus zogen schräglaufende Züge in die Zwischenscheiden.

Bei den Individuen von 54 bis ca. 60 Jahren waren gerade diese letzten Fasern sehr vermehrt, namentlich in der Umgebung der grösseren und kleineren Gefässe. Aber auch in der Pial- und Duralscheide war noch eine weitere Zunahme zu constatiren. In der Arachnoidealscheide fehlten hier, wie auch bei den Personen mittleren Alters, jegliche Spuren von elastischen Fasern.

Auffallend war schliesslich die Zunahme von elastischem Gewebe in der Lamina cribrosa. Wo sich bei Neugeborenen nur zarte Fäserchen fanden, sah man in den mittleren Jahren deutliche, straffe, elastische Faserzüge von der Duralscheide ausgehend den Opticus durchqueren. Bei der ca. 60jährigen Frau glichen die Laminazüge mehr elastischen Bändern, die aus dicht neben einander liegenden starken, intensiv blauschwarz gefärbten Fasern bestanden.

Bei den Patienten mit Angiosklerose konnte ich im Verhalten der Opticusscheiden und Zwischenscheiden keinen Unterschied gegenüber den zuletzt geschilderten Befunden bemerken. Die Zunahme der elastischen Fasern hielt sich zumeist in ähnlichen Grenzen, wie ich sie bei der 60jährigen finden konnte. In Fall 4 und 13 war sie noch etwas gesteigert — wohl dem höheren Alter der Patienten entsprechend.

Auch die Lamina cribrosa zeigte meist ähnliche Bilder wie die geschilderten. Nur in einem Falle war die Verbreiterung der Laminazüge so stark ausgeprägt, dass dieselbe wesentlich von der Norm abwich. Ich komme auf diesen Fall noch des genaueren zurück.

Ich gehe nun dazu über, über die Anhaltspunkte zu berichten, die ich durch zahlreiche Messungen über die Dicke der Wandungen der Centralgefässe bei normalen und angiosklerotischen

Personen gewonnen habe. Selbstverständlich mussten diese Masse starken Schwankungen unterworfen sein, einmal schon durch individuelle Verschiedenheiten; dann aber war, wie auch aus obiger Beschreibung hervorgeht, die Abgrenzung der Wandungen von der Umgebung meist sehr schwer, oft unmöglich, so dass nur eine ungenaue Bestimmung der Adventitia vorgenommen werden konnte. Ich habe daher die Masse so gegeben, dass sich die ersten Werthe auf die Intima und Media, die meist ganz gut abgrenzbar waren, beziehen, die zweiten Werthe auf die Adventitia und die dritten, durch Summation von 1 und 2 gewonnen, erst die Gesammtdicke angeben. Den Einfluss der Härtungsflüssigkeiten suchte ich durch gleichmässige Behandlung der Präparate (Formolfixation mit Nachhärtung in Alkohol von steigender Concentration) abzuschwächen. Schliesslich möchte ich noch bemerken, dass ich stets in drei verschiedenen Gegenden Messungen angestellt habe: erstens dicht hinter der Lamina cribrosa, zweitens dicht vor (peripher) der Eintrittsstelle der Gefässe in den Nerven, und drittens central von dieser Stelle, wo die Gefässe neben dem Opticus verlaufen. Ich will gleich hier vorausschicken, dass ich die Wandungen ein und desselben Gefässes an diesen drei Stellen fast stets gleich stark fand: es gelten also die angeführten Zahlen für die ganze Ausdehnung der Centralgefässe.

Die aus den Messungen sich ergebenden Mittelwerthe (in μ) waren nun folgende:

Tabelle II.

Alter	Centralarterie			Centralvene		
	Intima u. Media	Adventitia	Zusammen	Intima u. Media	Adventitia	Zusammen
Neugeborene	9,2	7,2	16,4	6,0	4	10
25—30 Jahre	17,6	14,0	31,6	13,6	8	21,6
ca. 60 Jahre ohne Angiosklerose	20,4	16,4	36,8	15,2	11,2	26,4
ca. 70 Jahre mit Angiosklerose	21	16	37	15	12	27

Wenn auch diese Werthe aus den eben auseinandergesetzten Gründen nicht auf absolute Genauigkeit Anspruch erheben können, so dürften sie doch — als Mittelwerthe aus einer sehr grossen Messungszahl — geeignet sein, die relativen Dickenverhältnisse der Wandungen für die beobachteten Lebensalter zu veranschaulichen. Wir sehen, dass die Wandungen in den mittleren Lebensjahren ungefähr noch einmal so dick sind als gleich nach der Geburt. Im höheren Lebensalter tritt dann nur noch eine ganz geringe weitere Dickenzunahme ein, im Wesentlichen,

wie wir gesehen haben, auf einer Vermehrung der elastischen Elemente beruhend.

Auch bei der Messung der Gefässlumina stiess ich auf grosse Schwierigkeiten.

In vivo werden ja die Gefässdurchschnitte annähernd Kreisform haben. In den gehärteten Präparaten aber hatten sie die verschiedenartigsten Gestaltungen angenommen. Neben rundlichen Durchschnitten fand ich unregelmässig elliptische oder zackige, wiederholt waren die Lumina ganz zusammengesunken, so dass sich die Innenwandungen berührten. Um nun bei dieser Formenmannigfaltigkeit einigermassen die Lumina messen zu können, verfuhr ich folgendermassen. Ich zeichnete die Querschnitte der Gefässe mit dem Abbé'schen Zeichenapparat unter Benutzung derselben Vergrösserung und derselben Entfernung des Zeichentisches vom Object. Bei jeder Zeichnung wurde dann mit Hilfe des Ocularmikrometers der Massstab festgestellt, in welchem die Zeichnung ausgeführt war. Dann habe ich ganz feinen Kupferdraht, der die feinsten Biegungen gestattete, genau auf die gezeichneten Linien gelegt und erhielt nach Ausdehnung des Drahtes den jeweiligen Umfang des Gefässlumens, den ich mit Hilfe des Massstabes leicht in Mikrometern bestimmen konnte. Ich habe dann aus dem Umfang den Durchmesser berechnet, dabei wohl mit Recht die Annahme machend, dass der Lumenquerschnitt im Allgemeinen Kreisform hat. Ich glaube so, wenigstens verhältnissmässig genaue Zahlen erhalten zu haben, die geeignet sein dürften, über die Weite des Lumens der Centralgefässe in den verschiedenen Lebensaltern einen ungefähren Anhalt zu geben. Die gefundenen Werthe waren folgende:

Tabelle III.

		Neugeborene		ca. 25—30 Jahre		ca. 60 Jahre ohne Angiosklerose		ca. 65—70 Jahre mit Angiosklerose	
		Umfang	Durchmesser	Umfang	Durchmesser	Umfang	Durchmesser	Umfang	Durchmesser
Arterie	central	274	87,2	666	212,1	660	210,2	658	210
	peripher	250	79,6	540	172,0	520	165,6	529	165,3
Vene	central	380	121	718,7	228,9	734	234	800	255
	peripher	339	108	625	199	580	185,1	660	210

Aus den angeführten Zahlen ergiebt sich zunächst, dass normaler Weise die Lumina der Centralgefässe im Laufe der Ent-

wicklungsjahre stark zunehmen, sie sind Ende der 20er Jahre fast doppelt so weit als bald nach der Geburt. Von da an ist eine wesentliche Aenderung in der Gefässweite nicht mehr zu constatiren. Man könnte, wenn man den geringen Differenzen Bedeutung beimessen will, vielleicht eher eine geringe Volumabnahme notiren, vielleicht beruhend auf der schon angegebenen ganz geringen weiteren Dickenzunahme der Wandungen.

Die Gefässe der angiosklerotischen Personen schliessen sich in der Mehrzahl in ihren Massen an die letzte Gruppe der Normalen an. Auf einige Ausnahmen komme ich später eingehender zurück.

Als mittleren Durchmesser fand ich für die Arterien der Erwachsenen central 210 μ, peripher ca. 170 μ, für die Venen central 245 μ, peripher 200 μ, es waren also die Venen weiter als die Arterien. Die Differenz schwankte central zwischen 24 und 45 μ, peripher zwischen 20 und 45 μ. Ich befinde mich in diesem Punkte in einem Gegensatz zu Schwalbe[1]), welcher die Centralarterie im Mittel weiter fand als die Centralvene. Er giebt an, erstere habe ca. 7 mm hinter dem Bulbus 230 μ, beim Durchtritt durch die Lamina 200 μ Durchmesser, die Vene dagegen nur ca. 139 μ.

In Uebereinstimmung mit Schwalbe fand ich dagegen ebenfalls eine Verringerung des Durchmessers der Arterie nach der Laminagegend zu: dieselbe betrug allerdings in meinen Fällen ca. 40 μ gegen 30 μ bei Schwalbe. Eine gleiche Abnahme des Lumens in der Laminagegend zeigte sich dann auch bei den Venen, ja dieselbe war für die Erwachsenen sogar grösser als bei den Arterien. Ich fand den Durchmesser der Venen hier bis zu 49 μ kürzer als central. Schwalbe konnte sich von dieser Differenz an seinen Präparaten nicht überzeugen. Ich vermisste dieselbe niemals. Am geringsten war sie bei den Neugeborenen (13 μ), grösser bei den Patienten der mittleren Jahre (ca. 30 μ), am ausgesprochensten bei 60jährigen und noch älteren Individuen (bis zu 49 μ). Es scheint mir diese mit dem Alter zunehmende Differenz zum Theil daraus erklärlich, dass mit dem Alter, wie wir gesehen haben, die Laminazüge allmählich breiter und derber werden, in Folge dessen wohl die ebenfalls verbreiterten Wandungen mehr und mehr eingezwängt werden und das Lumen verringern. Ich komme auf diesen Punkt später noch einmal zurück.

Wir haben also bis jetzt durch einen genauen Vergleich von Präparaten angiosklerotischer Personen mit solchen von nicht angio-

[1]) Graefe-Sämisch, Handbuch der gesammten Augenheilk. 1. Aufl. Bd. I. S. 345.

sklerotischen aus verschiedenen Lebensaltern, sowohl was Dicke und Structur der Wand der Centralgefässe des Auges als auch was das Lumen derselben angeht, eine gute Uebereinstimmung zwischen den Angiosklerotikern und den etwa gleichalterigen Normalen gefunden. Auch die gegenüber den jüngeren Normalen constatirten Abweichungen waren bei beiden Gruppen gleich.

Ebenso wie wir nun die bei den nicht Angiosklerotischen erhobenen Befunde als Folgen der Entwicklung in höheren Altersstufen ansehen, werden wir auch die bisher beschriebenen gleichartigen Veränderungen bei den Angiosklerotikern als Altersveränderungen betrachten müssen, die mit der Angiosklerose an sich nichts zu thun haben, die vielmehr physiologisch sind, gewissermassen die Norm darstellen.

Ich gehe nun dazu über, die Befunde der zweiten Gruppe zu besprechen, sie sind gegenüber denen der ersten charakterisirt durch fleckförmiges Auftreten.

An den Arterien (cf. Taf. II, Fig. 6) zunächst war am auffallendsten eine mehr oder weniger ausgeprägte buckelige Verdickung der Intima. Man sah im Verlauf der Serien einen Vorsprung nach dem Lumen zu auftreten, meist allmählich ansteigend und auch allmählich wieder abfallend, oft nur an einer Stelle der Wandung, wiederholt aber auch die ganze Circumferenz einnehmend. Vor und hinter und eventuell auch seitlich von dem Buckel waren normale d. h. dem Alter entsprechende Verhältnisse. Es fanden sich in einigen Fällen im Verlauf der Gefässe mehrfach solche Flecke.

Besonders verändert war die Arterie in Fall 13. Hier war auf eine grössere Strecke eine flache, beetartige Wulstung der Arterieninnenwand zu sehen und zwar in der ganzen Circumferenz (cf. Fig. 6*a*, Taf. II). Die Intima war hier ca. 6—8 Mal dicker als peripher und central von der Wulstung. An einer Stelle sprang dann ziemlich steil in das Lumen hinein ein Gewebshügel vor (cf. Fig. 6*b*, Taf. II), der, durch eine Reihe von Serien verfolgbar, allmählich sich in die flachere Wulstung verlor. Die Intimadicke betrug auf der Höhe des Buckels 46 μ.

Das Lumen war an dieser Stelle stark verengt, der Durchmesser betrug, in oben angegebener Weise gemessen, nur 92 μ, während er an den Stellen, an welchen die Arterie glatt war, zwischen 170 und 180 μ gemessen hatte.

In den anderen Fällen konnte ich eine derartig hochgradige Beschränkung des Lumens durch die Wandverdickung nicht finden.

Die gefundenen Masse schwankten naturgemäss sehr je nach der Höhe und Ausdehnung der Buckel. In zwei Fällen waren dieselben so gering ausgebildet, dass überhaupt eine messbare Beschränkung des Lumens nicht stattgefunden hatte. Ganz glatt war die Arterienwandung nur in zwei von den untersuchten Fällen (Nr. 6 und Nr. 2).

Ueber die Natur dieser Buckel bekam man am besten Aufschluss durch einen Vergleich von Präparaten, die nach Weigert (auf elastische Fasern) mit solchen, die nach v. Gieson gefärbt waren. Man erkannte dann leicht, dass die Buckel in der Hauptsache aus elastischen Fasern mit spärlichem bindegewebigen Zwischengewebe bestanden (cf. Fig. 6, Taf. II). Sie gingen unmittelbar aus der Arterienintima hervor. Die Elastica interna war entweder an der ganzen Basis des Buckels oder nur auf kürzere Strecken in eine Reihe verschieden dicker Fasern gespalten, die sich nach dem Buckel zu weiter auffaserten und verfeinerten und an Zahl bedeutend zunahmen. Je mehr man nach der Spitze des Buckels kam, desto feiner, ungeordneter und verwirrter wurde das elastische Gewebe, in dessen netzartigen Maschen man die spärlichen Kerne von neugebildetem Bindegewebe finden konnte. Die dicken aufgefaserten Züge der Elastica interna liessen sich auch nach der Media zu verfolgen. Diese war wiederholt an Stellen, wo sich Buckel der Intima fanden, ebenfalls verbreitert (cf. Fig. 6*c*, Taf. II) und zeigte gegenüber der Norm eine deutliche Zunahme der elastischen Elemente. An einigen Stellen hatte sie entschieden einen mehr bindegewebigen Charakter angenommen, die sonst gut ausgeprägten Muskelzüge waren nicht mehr recht zu erkennen. Auch an der Adventitia war stellenweise eine locale Verbreiterung mit Zunahme der elastischen Elemente zu sehen.

Ausser dieser „Buckelbildung" waren aber noch andere Veränderungen an den Arterien zu erkennen, nämlich solche entzündlicher Natur. Vornehmlich waren dieselben allerdings nur in dem Falle Nr. 3 zu finden (cf. Fig. 7*a*, Taf. II), in allen übrigen traten sie sehr zurück oder fehlten vollkommen. Man sah an den in Betracht kommenden Stellen in der Arterienwandung spärliche Rundzellen. Die einzelnen Schichten waren mehr durch einander gerathen, vielfach von kernreichem Bindegewebe durchsetzt. Bei Färbung auf elastische Fasern zeigte sich eine starke Auffaserung und Verwirrung der elastischen Elemente (cf. Fig. 7*a*, Taf. II). Der Elastica interna entsprachen dichtere Faserzüge, die aber nicht in jenen regelmässigen Wellenlinien verliefen, die wir schon kennen lernten, sondern sich ziemlich

wirr durch einander in die Media und Intima hinein erstreckten. Dabei hatte man entschieden den Eindruck, dass es auch an diesen Stellen zu einer Vermehrung der elastischen Fasern gekommen war.

Sehr viel mehr als an den Arterien fanden sich aber diese Veränderungen entzündlicher Natur an den Venen (cf. Taf. II, Fig. 7 *b* und Fig. 8 *a*) und zwar nicht nur im Fall 3, sondern auch in anderen Fällen; ja sie traten sogar in den Vordergrund vor den übrigen noch zu besprechenden Abweichungen. Man sah — oft in einem Gefässe an verschiedenen Stellen — eine deutliche, wenn auch nicht sehr reichliche Rundzelleninfiltration, die, meist in der Adventitia am stärksten, sich bis in die Intima hinein verfolgen liess. Das elastische Gewebe der Media war dabei stark aufgefasert und durch einander gerathen. Wiederholt liessen sich feine elastische Fasern in die homogene Schicht der Intima, ja bis zum Endothel hin verfolgen (cf. Fig. 8*b*, Taf. II).

Seltener kam es zur Bildung elastischer Buckel der Intima, wie wir sie bei den Arterien so häufig getroffen haben. Nur hier und da fanden sich flachere oder kleine circumscripte Vortreibungen, die dann allerdings ebenfalls stärkeres Vorwiegen von elastischem Gewebe erkennen liessen (cf. Fig. 8*c*, Taf. II). Eine nennenswerthe Beschränkung des Lumens durch diese kleinen Buckel konnte ich nicht constatiren.

Aber durch eine andere Art von Veränderung wurde eine solche herbeigeführt. Es waren nämlich die Venenwandungen in toto wiederholt stark gefaltet, so dass sich ganz beträchtliche Wandvorsprünge in das Lumen hinein erstreckten. An vielen Stellen war das sicher Folge der post mortem eingetretenen Blutleere des Gefässes und vielleicht auch der ebenfalls postmortalen Schrumpfung der elastischen Elemente, so dass von einer Lumenbeschränkung intra vitam nicht die Rede sein konnte. An anderen Stellen aber mussten die Falten schon intra vitam bestanden haben: es fanden sich nämlich die Buchten zwischen den in das Innere ragenden Falten mehr oder weniger deutlich von neugebildetem Bindegewebe und elastischen Fasern ausgefüllt, so dass also das Ganze als ein in das Innere prominirender Gewebshügel imponirte (cf. Taf. II, Fig. 7 *c*). An zwei Stellen fand ich durch derartige Vorragungen das Lumen der Vene deutlich reducirt. An der einen hätte dasselbe, als Kreis gedacht, nur 127 μ Durchmesser gehabt gegenüber von 208 μ vor dem Buckel, an der anderen war die Differenz etwas geringer (ca. 60 μ).

Noch in einem anderen Falle (7) war das Lumen durch Faltenbildung hochgradig eingeengt. Ich fand einen Durchmesser von 146 μ

gegen 198 μ hinter der verengten Stelle. Diese lag beim Durchtritt der Vene durch die Lamina cribrosa. Letztere war ausserordentlich reich an elastischen Fasern. Die Septen waren namentlich in der Umgebung der Gefässe in breite, elastische Bänder umgewandelt (cf. Taf. II, Fig. 9 *a*). Zwischen diesen traten die Gefässe hindurch. Die Venenwand war ebenfalls stark verbreitert und zeigte in der Media deutliche Vermehrung ihrer elastischen Fasern, die sich an einer Stelle bis in die Intima verfolgen liessen. Die so verbreiterte Wand war in starken Faltungen zwischen die Laminalamellen gedrängt, letztere lagen direct an der Venenwand an, dieselbe gleichsam comprimirend (cf. Taf. II, Fig. 9 *c*). Weiter nach hinten von der Lamina verstrichen die Falten der Venenwand mehr und mehr, das Lumen wurde weiter. Ich glaube, dass auch hier kein Zweifel bestehen konnte, dass die Faltung der Vene an der geschilderten Stelle intra vitam schon bestanden hat, herbeigeführt durch die Compression der verbreiterten Laminazüge auf die verbreiterte Venenwand. An den Arterien konnte ich eine ähnliche Compression, welche die schon physiologisch vorkommende Verengerung beim Passiren der Lamina überschritten hätte, nicht constatiren (cf. Taf. II, Fig. 9 *b*).

Im Uebrigen aber waren die Venen entschieden weniger verändert als die Arterien, ja in Fällen, in welchen die Arterien nur ganz spärliche Fleckungen zeigten, waren die Venen glatt und ohne Flecken. In den Fällen dagegen mit starken Venenveränderungen und deutlicherer Buckelbildung an denselben waren die Arterien ganz besonders stark befallen.

Eine besondere Localisation der Herde konnte ich im Allgemeinen weder an den Venen noch an den Arterien constatiren, ich konnte dieselben im ganzen Verlauf der Gefässe finden, wie schon betont, in wechselndem Grade. Nur fiel mir auf, dass die mehr central gelegenen Gefässtheile mehr befallen waren als die peripheren. So konnte ich 2 Mal deutliche Wandveränderungen an dem noch ausserhalb des Opticus gelegenen Theil des Gefässes finden, während innerhalb des Opticus keinerlei wesentliche Abnormität zu sehen war. Auch der genauer beschriebene starke Buckel in Fall 13 lag noch ausserhalb des Opticusquerschnittes. In einigen anderen Fällen sah ich gerade an der Eintrittsstelle in den Opticus und ihrer nächsten Umgebung ausgeprägte Herde, im übrigen Gefässe nur unbedeutende oder gar keine Veränderungen. Auf den Einfluss der Laminagegend auf das Lumen der Gefässe, namentlich der Venen, habe ich schon ausführlich hingewiesen.

Noch weiter peripher, in den einzelnen Aesten der eigentlichen Netzhautgefässe, auf die ich jetzt noch einzugehen habe, waren in den meisten Fällen so gut wie gar keine Veränderungen zu sehen. In einigen wenigen aber waren sie ganz ausgesprochen und glichen in ihrer Natur ganz den schon beschriebenen an den Centralgefässen.

So fand ich feinere Zeichen von entzündlichen Processen mit mehr oder weniger deutlicher Störung der Structurverhältnisse in Fall 5 und 11. Auch hier waren gleichzeitig Auffaserung und Proliferation der elastischen Elemente zu sehen.

Letztere war recht auffallend in Fall 4, 7 und 10. Namentlich nach der Papille zu war das elastische Gewebe der adventitiellen Scheiden bedeutend vermehrt. Die Wandungen der Arterien waren dabei in toto verbreitert, an der Intima liessen sich flache Verdickungen mit feinen elastischen Fäserchen unschwer erkennen. Das Lumen war dadurch enger. Namentlich an einem in grösserer Ausdehnung längs getroffenen Aste liess sich das sehr schön sehen. Es folgte hier auf eine in oben geschilderter Weise veränderte und verengte Stelle eine Strecke mit ganz normaler zarter Wandung. Das Lumen war hier weiter als vorher, die Wand dünner, die elastischen Elemente präsentirten sich nur als zarte Fäserchen in ziemlich spärlicher Zahl.

An den Venen trat ab und zu eine Fältelung zu Tage, die Wand war ebenfalls breiter und reicher an elastischen Elementen als in der Norm — besonders in der Adventitia. Das Lumen der Venen war entschieden weiter als das der Arterien.

Geringere Abweichungen ähnlicher Art, wie die beschriebenen, sah ich in den Fällen 8 und 9; stärkere Buckelbildung, wie in den Centralgefässen, fehlte dagegen ganz.

Wir haben also in unseren Fällen ausser den schon erörterten Alterserscheinungen noch eine Reihe von Veränderungen gefunden, von denen sich an den normalen nichts nachweisen liess. Sie repräsentiren vielmehr die Erscheinungen, die die überall hochgradige Sklerose der Körpergefässe in den Centralgefässen des Auges verursacht hat, wenigstens lässt sich eine andere Ursache für die Befunde weder aus den Krankengeschichten noch aus den Sectionsprotokollen entnehmen.

Streiff[1]) theilt in seiner unlängst erschienenen Dissertation — auf die ich nach Abschluss meiner Arbeit noch aufmerksam wurde — ähnliche Befunde mit, wie ich sie detaillirter eben geschildert habe, er fasst sie zusammen unter dem Namen „Alterserscheinungen" der Netzhautgefässe.

[1]) Inaugural-Dissertat., refer. Jahresbericht f. Ophthalmologie. 1900. S. 282.

Allerdings findet sich ja die Sklerose der Gefässe meist im höheren Alter, wenigstens tritt sie da erst stärker in Erscheinung. Das hängt mit der Chronicität des Processes zusammen. Man findet aber bei Sectionen zahlreiche Belege dafür, dass die Sklerose auch bei jugendlichen Individuen auftritt. Dass auch die Centralgefässe des Auges sich in solchen Fällen an der Gefässerkrankung betheiligen können, zeigt unser Fall 3, in dem wir ausgesprochene Erkrankungsherde fanden, obgleich der Patient erst 40 Jahre alt war. Ich möchte deshalb daran festhalten, dass wir als Altersveränderungen nur die als erste Gruppe beschriebenen Befunde betrachten und sie unterscheiden von den sklerotischen Veränderungen der zweiten Gruppe.

Diese waren charakterisirt durch das Auftreten von entzündlichen Erscheinungen und von Wucherungsvorgängen. Die entzündliche Natur der Veränderungen trat überwiegend an den Venen zu Tage, seltener an den Arterien, am ausgesprochensten wohl noch bei dem jugendlichen Sklerotiker, bei dem also der Process noch nicht sehr lange gespielt haben konnte. Da nun auch bei den Venen die Veränderungen, wie wir gesehen haben, im Ganzen noch geringer waren, als bei den Arterien, so müssen wir die bei ihnen und bei dem jugendlichen Sklerotiker erhobenen Befunde als Anfangsstadium des sklerotischen Processes an den Centralgefässen des Auges betrachten. Dieser documentirt sich also zuerst durch leichte, chronisch entzündliche Erscheinungen verbunden mit mehr oder weniger ausgesprochener Veränderung der Wandstructur. Und zwar scheint mir der Process von aussen in der Adventitia zu beginnen und erst allmählich die Wand zu durchsetzen. Wenigstens fand ich bei den Venen besonders die Adventitia und Media verändert, die Intima nur in den hochgradigeren Fällen. Bei den Arterien, bei welchen der Process schon länger bestanden hatte, war diese viel stärker ergriffen. Mit der Infiltration geht dann Hand in Hand eine Auflösung der Wandstructur, namentlich eine Auffaserung der elastischen Elemente, fast gleichzeitig aber auch eine reactive Wucherung des erkrankten Gewebes. Wir sehen daher neben der Infiltration Neubildung von kernreichem Bindegewebe und namentlich von elastischen Fasern. Dass gerade diese sich an dem Wucherungsprocess so lebhaft betheiligen, kann uns nicht auffallen, wenn wir bedenken, dass schon normaler Weise eine grosse Tendenz zur Vermehrung der elastischen Elemente besteht, wie ja aus den Befunden an den normalen Gefässen genügend hervorgeht; setzt man ein derartiges Gewebe chronischen

Reizen aus, wie sie der in Frage stehende Entzündungsprocess ja mit sich bringt, so wird die Wucherung um so lebhafter. Wir haben daher die Wandverbreiterung und Buckelbildung im Wesentlichen aus elastischem Gewebe bestehend gefunden. Dass bei längerem Bestehen des Processes die Buckel sich besonders in der Intima finden und zu solcher Grösse, wie wir z. B. im Fall 13 sahen, anwachsen können, erkläre ich mir dadurch, dass nach Auffaserung der festen Elastica interna an dieser oder jener Stelle dem reactiven Wucherungsprocess nach innen zu nur wenig Widerstand erwächst, während die Ernährungsverhältnisse des wuchernden Gewebes durch die directe Berührung mit dem Blutstrom ganz besonders günstig sind.

Nach Allem ist also der sklerotische Process an den Centralgefässen des Auges aufzufassen als eine schleichend verlaufende Wucherung auf chronisch entzündlicher Basis: eine Auffassung, die ja nach Köster für die Sklerose der Gefässe im Allgemeinen gültig sein soll.

Damit aber, dass wir bewiesen haben, dass der Process ein proliferirender ist, ist auch die Möglichkeit gegeben, dass er bei genügend langer Einwirkung schliesslich zum Verschluss des Gefässes führen kann. Und zwar einmal durch Weiterwuchern der beschriebenen Intimaverdickung. Dann aber ist, bei den Venen besonders, auch die Verdickung der übrigen Wandtheile mit in Rechnung zu ziehen, zumal beim Durchtritt durch die Lamina cribrosa. Die vermehrte Faltenbildung, Verklebung und Verwachsung der Falten im Verein mit der Verbreiterung der Laminazüge können sehr wohl zu einer allmählichen Zuschnürung des Lumens führen. Schliesslich ist zu berücksichtigen, dass ein vollkommener Verschluss des Gefässes bei Sklerotikern zum Zustandekommen schwerer Circulationsstörung gar nicht nöthig ist. Bei der oft stark geschädigten Herzaction der Angiosklerotiker — auch in unseren Sectionsprotokollen finden sich überall hochgradige, sklerotische Herzaffectionen — genügt oft schon eine ausgesprochene Beschränkung des Lumens, um die Blutcirculation zu behindern oder aufzuheben.

Meine Untersuchungen sind aber auch noch in anderer Richtung interessant. So sieht man einmal aus denselben, dass die besprochenen localen Veränderungen in den Gefässwänden manchmal schon recht bedeutend sein können, ohne dass Circulations- und Sehstörungen aufzutreten brauchen. In allen unseren Fällen war die Sehschärfe normal, und doch war das Lumen stellenweise durch Wandverdickung wesentlich reducirt; in einem Fall (13) war sogar nur noch $^1/_2$ der

normalen Gefässweite (Arterie) vorhanden, und doch hatte der Mann Visus = $^5/_5$.

Mit dem Spiegel waren in diesem Falle die Veränderungen des Lumens zu sehen. Die arterielle Blutsäule war entschieden verschmälert; ausserdem verliefen die Gefässe stark geschlängelt, geradezu korkzieherartig gewunden. Aehnlich war das Bild bei Nr. 1 und 10. In den beiden Fällen ferner, in denen eine Ausdehnung der Venen ophthalmoskopisch ganz besonders deutlich zu Tage trat (4 u. 10), war der Visus ebenfalls normal. Anatomisch war in dem einen (7) wohl durch die besprochene Abschnürung in der Laminagegend der Abfluss des Venenblutes aus den Netzhautgefässen behindert und dadurch Anlass zu den Stauungserscheinungen gegeben worden. In dem anderen Fall (10) zeigte sich das Lumen der Venen bei der anatomischen Untersuchung durchweg sehr weit; eine Einschnürung stärkeren Grades habe ich nicht finden können. Die längs der Arterien und Venen in diesen beiden letzten Fällen beobachteten weisslichen Einscheidungen beruhten auf einer stärkeren Entwicklung des adventitiellen Gewebes, das, sehr reich an elastischen Fasern, in dicken Schichten die Media umgab. Auch die hellere Farbe der Papille und das sehr deutliche Hervortreten der Lamina cribrosa (Fall 4, 7, 10) möchte ich durch die ganz enorme Zunahme des elastischen Gewebes in den Opticusscheiden und Zwischenscheiden und in der Lamina erklären. Eine Atrophie des Opticus liess sich weder klinisch noch anatomisch nachweisen.

Abgesehen von diesen fünf Fällen waren aber die ophthalmoskopischen Befunde fast durchweg negativer Art. Auch in Fall 11, in dem anatomisch sich ausgesprochene Veränderungen feststellen liessen, fand ich den Fundus normal. Es kann dieser Widerspruch zwischen anatomischer und ophthalmoskopischer Untersuchung nicht sehr Wunder nehmen, da die anatomischen Veränderungen in diesen Fällen durchweg wohl zu feiner Natur waren, als dass sie, oder vielmehr ihre Folgezustände, mit dem Spiegel hätten wahrgenommen werden können. Man sieht daraus, dass man bei normalem Fundus nichts Sicheres über die Structur der Gefässwände aussagen kann; sieht man dagegen ophthalmoskopisch Veränderungen der Gefässe, so ist das ein Zeichen von weit vorgeschrittenen Processen.

Es ist das nicht nur für das Auge wichtig, sondern auch für die Allgemeindiagnose, namentlich für den Rückschluss auf die Beschaffenheit der Gehirngefässe.

Bekanntlich erblickt Rählmann[1]) in der ophthalmoskopischen Erkennung sklerotischer Netzhautgefässveränderungen ein wichtiges Hilfsmittel zur Diagnose von Hirngefässsklerose. Auch Hutchings[2]) hält die Spiegeluntersuchung des Auges für massgebend für eine frühzeitige Diagnose der Gehirnsklerose.

Ich kann auf Grund meiner Untersuchungen dem nur insofern beistimmen, als ein positiver Befund von Sklerose der Netzhautgefässe eine solche auch bei den Gehirngefässen mit Sicherheit annehmen lässt; ein negativer Augenbefund dagegen beweist gar nichts. Denn beim Vergleich der ophthalmoskopischen Befunde an den Augen und der Sectionsbefunde an den Gehirnen ergiebt sich ohne Weiteres, dass wir in Fall 1, 4, 7, 10, 13, in denen wir deutliche Veränderungen mit dem Spiegel gesehen haben, auch starke Gefässsklerose des Gehirns bestand. Dagegen war in den Fällen 3, 8, 11 ebenfalls ausgesprochene Gefässerkrankung des Gehirns vorhanden, im Fall 9 sogar sehr hochgradig mit secundären Erweichungen der Gehirnsubstanz, der ophthalmoskopische Befund aber war normal.

Anatomisch allerdings waren in all diesen Fällen deutliche Veränderungen nachweisbar. Immerhin doch nur zarter Natur, wenn wir die schon makroskopisch auffallenden Befunde an Gehirn und Niere berücksichtigen.

In seiner Arbeit über die bei der Syphilis des Centralnervensystems vorkommenden Augenstörungen hat Uhthoff[3]) auf Aehnliches hingewiesen. Er sagt: „Die Heubner'schen Veränderungen (Arteriitis luetica) an den Hirnarterien waren sehr häufig und hochgradig, während krankhafte Veränderungen in den feineren Verzweigungen der Arteria ophthalmica und den Retinalgefässen sehr selten gefunden wurden." Fand ich auch nur in zwei von 17 Fällen die Arterien frei von Veränderungen, die Venen in vier, so ist doch die Differenz zwischen den erhobenen Befunden an den Centralgefässen des Auges und den übrigen Gefässen ganz deutlich. Vielleicht ruht die Erklärung darin, dass die Sklerose bekanntlich zunächst die grossen Gefässe befällt. Wie oft sieht man die Aorta schon weiss gefleckt, während das übrige Gefässsystem noch intact ist. Erst später werden dann die kleinen Gefässe befallen. Die Centralgefässe aber gehören zu den kleinsten, und so mag es bei der Chronicität des Processes kommen, dass die

[1]) Zeitschrift für klinische Medicin. 1889. Bd. XVI. 5 u. 6.

[2]) State hospital bulletins. 1896. Refer. Neurol. Centralbl. 1898.

[3]) v. Graefe's Arch. f. Ophthalm. XXXIX. 1. S. 165.

bei den untersuchten Fällen gefundenen Veränderungen noch verhältnissmässig gering waren.

Erklärung der Abbildungen auf Taf. I u. II, Fig. 1—9.

Das elastische Gewebe ist in allen Figuren blau gezeichnet.

Fig. 1. Querschnitt durch die Centralarterie bei einem 67jährigen Manne.
Fig. 2. Querschnitt durch die Centralvene von demselben Manne.
Fig. 3. Querschnitt durch die Arteria und Vena centralis bei einem Neugeborenen.
a. Arteria.
b. Vena.
Fig. 4. Querschnitt durch die Centralarterie bei einem 30jährigen Manne.
Fig. 5. Querschnitt durch die Centralvene von demselben.
Fig. 6. Querschnitt durch eine Centralarterie (Fall 13), mit hochgradiger arteriosklerotischer Wandverdickung.
a. Mehr diffuse sklerotische Verbreiterung.
b Sklerotischer Buckel.
c. Verbreiterung der Media.
Fig. 7. Querschnitt durch die Arteria und Vena centralis von Fall Nr. 3.
a. Entzündliche Veränderung, Auffaserung und Proliferation der elastischen Fasern an der Arterie.
b. Aehnliches an der Vene.
c. Starke Faltenbildung und Wucherung an der Venenwand.
Fig. 8. Schnitt aus einer sklerotischen Venenwand bei stärkerer Vergrösserung.
a. Entzündliche Veränderung.
b. Auffaserung der elastischen Elemente.
c. Kleiner sklerotischer Buckel.
Fig. 9. Schnitt durch die Lamina cribrosa und Centralgefässe in Fall 7.
a. Stark verbreiterte Laminazüge.
b. Arterie.
c. Stark gefaltete und comprimirte Vene.

Die Figuren 1 bis 7 sind sämmtlich gezeichnet bei: Zeiss. Apochrom. 8,0 mm. Ocul. 6. — Fig. 8 bei Zeiss Apochrom. 4,0 mm. Ocul. 6. — Fig. 9 bei Zeiss: Object A. Ocul. 2.

(Aus der Königlichen Universitäts-Augenklinik in Greifswald.)

Anatomische Untersuchung über Exenteratio bulbi als Prophylaxe sympathischer Ophthalmie.

Von

Dr med. Sophus Ruge,
Assistenzarzt in Greifswald.

Hierzu Taf. III.

In den letzten Decennien ist vielfach neben der Enucleatio bulbi als prophylaktische Operation, um einer sympathischen Entzündung des anderen Auges vorzubeugen, eine andere Operationsmethode vorgeschlagen und ausgeführt worden, ich meine die Exenteratio bulbi. Eine Zeit lang schien sie sogar berufen, die früher stets geübte Enucleation völlig zu verdrängen, besass sie doch gewisse, nicht zu unterschätzende Vortheile vor derselben, so besonders den, dass dem Operirten ein gut beweglicher Stumpf verblieb, der beim Tragen einer Prothese ganz ausgezeichnete kosmetische Resultate bot. Doch bald wurden auch Stimmen laut, die sich, gestützt auf klinische Erfahrung oder theoretische Erwägungen, ganz entschieden gegen die Exenteration als präventive Operation aussprachen. Die Berechtigung einer derartigen Opposition mag folgender Fall, den Schmidt-Rimpler veröffentlicht hat, beweisen.

„Isidor R., 54 Jahre alt. 27. IV. 1892 Verletzung des linken Auges durch einen Steinsplitter. Hornhautwunde stecknadelkopfgross gebläht, Iris adhärent, Iritis. Kein rothes Licht aus dem Auge. Etwas Druckempfindlichkeit. T. n. Finger in $^1/_3$ m. Rechtes Auge, abgesehen von einem kleinen Hornhautfleck, gesund. H. 1,5 S. = 1. 11. V. Exenteration des schmerzhaften linken Bulbus. Gute Heilung, Entlassung. R. S. = 1. Auge normal. Das Auge blieb vollkommen gesund bis Juni 1894. Dann bemerkte Patient Verschlechterung seines Sehens und Röthung des Auges gleichzeitig mit Kopfschmerzen. Bei der Wiederaufnahme am 16. VII. 1894 bestand Iritis, Descemetitis. Nach Atropinisirung erweiterte sich die Pupille etwa mittelweit. Man erkannte jetzt den Augenhintergrund in verschleiertem Bilde. Papilla

optica scharf begrenzt, normal. Diffuse Glaskörpertrübungen. + T. 1—2. S. = $^2/_{12}$, H. 1,5 Gesichtsfeld am Perimeter geprüft, peripher überall etwas eingeengt. Exenterationsstumpf nicht druckempfindlich, aber absondernde Conjunctivitis. Am 18. Juli wurde der Exenterationsstumpf entfernt. Schmiercur. Oertlich Atropin und Cocain." Unter dieser Behandlung gingen die Krankheitserscheinungen bis auf zahlreiche Descemet'sche Beschläge und Reste hinterer Synechien zurück. S. = $^6/_8$. Im Juni 1900 derselbe reizlose Zustand.

In diesem Fall ist nach reichlich zwei Jahren nach der Exenteration noch eine sympathische Entzündung ausgebrochen, also zu einer Zeit, in der nach den bisherigen klinischen Erfahrungen das zweite Auge vollständig gesichert gewesen wäre, wenn die Enucleation des verletzten Auges ausgeführt worden wäre.

Leider scheint eine genauere histologische Untersuchung des enucleirten Stumpfes nicht vorgenommen zu sein; denn gerade in diesem Falle wäre die Entscheidung der Frage, ob Theile der Uvea noch im Stumpf zurückgeblieben sind, von grossem Interesse gewesen, und hätte vielleicht gewisse theoretische Bedenken stützen können. Schirmer hebt besonders zwei Punkte hervor, wegen welcher nach seiner Ansicht der Schutz der Exenteration zu unsicher ist: „Bei jeder Exenteration bleiben die tieferen Theile der Papille und der ganze orbitale Abschnitt des Sehnerven erhalten, während wir sie bei der Enucleation mit entfernen. Wo die Mikrobien also schon in den Sehnervenstamm eingedrungen sind, werden sie durch die Enucleation noch mit entfernt, während sie trotz der Exenteration ihren Weg ins zweite Auge fortsetzen können. Ferner aber liegt bei letzterer Operation die Gefahr vor, dass Theile der Uvea im Stumpf zurückbleiben."

Die Richtigkeit der ersten Behauptung muss jeder Anhänger der Migrationstheorie ohne Weiteres zugeben. Wie berechtigt aber auch der Zweifel ist, dass durch die Exenteration alle Theile der Uvea entfernt werden, wie man wohl allgemein ohne Weiteres annimmt, mögen folgende zwei aus der Literatur gesammelten Fälle zeigen.

Der erste Fall ist von E. Pflüger veröffentlicht und von Deutschmann untersucht. Derselbe berichtet folgendermassen darüber:

„Nieden erhielt von einem Specialcollegen ein 7jähriges Kind zur Behandlung zugeschickt, das vor sieben Wochen in die Behandlung eingetreten war und zwar mit schwerer perforirender Verletzung des rechten Auges. Anfangs Versuch conservativer Behandlung, aber wegen drohender sympathischer Reizung, ohne indess dass eine pathologische Veränderung am zweiten Auge vorhanden war, genau vier Wochen nach der Verletzung Exenteration des rechten Bulbus; 14 Tage nach dieser letzteren sollen die ersten Symptome einer sympathischen Affection am linken Auge aufgetreten

sein. Nieden bekam das Kind mit einer ausgeprägten Migratoria in Behandlung, enucleirte sofort den Exenterationsstumpf und schickte ihn mir.

Ich fand kleinen phthisischen Bulbus mit verdickter Sklera; im Inneren sehr wohl erhaltene Papille mit reichlichen Resten von Retina und Chorioidea; Papille sowie Netzhaut und Aderhaut verdickt und stark rundzellig infiltrirt; desgleichen Opticus, besonders die Centralgefässscheiden und der Zwischenscheidenraum, sowie die hinteren Ciliargefässscheiden. Verschiedene Sorten von Mikroorganismen. Bei der Exenteration hat also der betreffende College einen Theil der Bulbuscontenta einfach im Bulbus zurückgelassen."

Dass in diesem Falle die ungenügende Entfernung der Uvea bei der Exenteration nicht der Operationsmethode, sondern hauptsächlich der mangelnden Technik zur Last gelegt werden muss, ist ja natürlich von vornherein zuzugeben, und ich führe diesen Fall lediglich als Beleg dafür an, dass in exenterirten Skleralstümpfen thatsächlich noch Chorioidealreste gefunden sind. Der andere Fall, den Schmidt-Rimpler veröffentlicht hat, kann schon eher als Beweis herangezogen werden, dass durch correct ausgeführte Exenteration doch nicht der ganze Bulbusinhalt entfernt wird.

Es handelt sich um einen Patienten, dem ein grösserer Eisensplitter in das Auge geflogen war. 30 Tage nach der Verletzung wurde die Exenteration gemacht und durch dieselbe der in die Sklera fest eingeklemmte Eisensplitter entfernt. Nach 14 Tagen wurde der Patient mit gut geheiltem Stumpf entlassen. Fünf Tage nachher beginnt das Sehvermögen des anderen Auges abzunehmen. Als sich der Patient nach Verlauf von weiteren drei Wochen wieder vorstellte, war der Stumpf blass und schmerzlos auch auf Druck. Nach Enucleation des Stumpfes und Anwendung einer Schmiercur verschwand die sympathische Entzündung des anderen Auges, die durch Röthung des Augapfels, Trübung der Hornhaut, Descemet'sche Beschläge, Iritis, flottirende Glaskörpertrübungen, Röthung und Verwaschenheit der Papille und der nächsten Umgebung der Netzhaut charakterisirt war.

Bei der Untersuchung des Skleralstumpfes zeigte sich, „dass in der von dem Eisenstück gemachten grossen Skleralwunde (aussen und innen) Chorioidealtheile lagen. In diesen fanden sich normale Nervenfasern. Der Stumpfinhalt war von dick gelatinöser Consistenz und grau schwärzlicher Farbe. Die Sklera stark verdickt".

Gegen die Vollgültigkeit dieses Beispiels als Beweis für die unvollkommene Entfernung aller Bulbuscontenta lässt sich ja vielleicht anführen, dass durch den Eisensplitter die Skleralwandung verletzt und in diesen Riss Chorioidea eingeklemmt worden ist. Aber gerade weil derartige Fälle vorkommen können und man bei der Operation auch derartige Complicationen übersehen kann, so ist eben durch die Exenteration nicht die sichere Gewähr gegeben, dass sämmtliche Theile der Uvea entfernt sind.

Um jedoch einen stricten Beweis für die Unzulänglichkeit der Operationsmethode zu liefern, wäre es nöthig, an einem Bulbusstumpf, bei dem die Exenteration lege artis ausgeführt ist, Reste des Uvealtractus nachzuweisen.

Durch die Güte von Herrn Prof. Schirmer, dem ich an dieser Stelle für seine Anregung zu dieser Arbeit und seine freundliche Unterstützung bei derselben meinen verbindlichsten Dank aussprechen möchte, bin ich in den Besitz eines solchen Präparates gelangt, und es ist mir thatsächlich gelungen, Reste von Chorioidealgewebe in dem Stumpf aufzufinden.

Ich lasse zunächst zur Orientirung die Krankheitsgeschichte des Patienten, von dem das Präparat stammt, folgen.

Am 7. X. 1899 gelangte der 17jährige Former Julius K. in der hiesigen Universitäts-Augenklinik zur Aufnahme. Demselben ist am Abend vorher ein 3 cm langes Stück rothglühenden Eisens in das linke Auge geflogen. Die Untersuchung des verletzten Auges ergiebt, dass die Haut des Unterlides unterhalb des Ligamentum canthi internum etwa in zweimarkstückgrosser Ausdehnung von einem Brandschorf bedeckt ist. Die Haut der Umgebung zeigt in grösserer Ausdehnung Verbrennungen ersten und zweiten Grades. Am oberen Lidrand ist die Haut theils in Blasen abgehoben, theils bereits abgestossen. Die Wimpern sind fast alle versengt. Die Conjunctiva tarsi et fornicis inferioris et superioris und die Conjunctiva bulbi ist in ihrer nasalen Hälfte von grauweissem Schorf bedeckt, der übrige Theil der Conjunctiva ist stark geröthet, die Conjunctiva bulbi in ihrer temporalen Hälfte ausserdem mässig chemotisch. In der nasalen Hälfte der Hornhaut liegt eine senkrecht vom Limbus bis zum Limbus verlaufende Wunde mit fast reinweissen Wundrändern. In dieser Wunde liegen Stücke von Iris und Glaskörper vor, welche die anscheinend völlig verbrannte nasale Hälfte der Hornhaut bedecken. In dem temporal von der Wunde gelegenen Theil der Hornhaut liegt eine grauweisse Trübung, die sich nach aussen ziemlich scharf mit convexem Bogen abgrenzt. Tonus und Lichtempfindung können nicht geprüft werden.

Es wurde zunächst der Versuch gemacht, den Bulbus durch conservative Behandlung zu erhalten. Zehn Tage später musste aber wegen Panophthalmie die Exenteratio bulbi vorgenommen werden. Die Operation verlief glatt, und zwar wurde nach Abtragung des vorderen Bulbusabschnittes der Glaskörper mit dem hinteren Theil des Uvealtractus in toto mit dem Exenterationslöffel herausgehoben. Der Skleralsack wurde dann mit einem Gazebausch und Sublimatlösung energisch ausgewischt und gereinigt. Makroskopisch sichtbare Reste der Uvea waren nicht zurückgeblieben.

Im weiteren Verlauf trat eine Verwachsung des Oberlides mit dem Bulbusstumpf in der nasalen Hälfte ein. Der exenterirte Stumpf vernarbte. Am Unterlid bildete sich in Folge Narbenschrumpfung der verbrannten Haut ein starkes Ektropium aus. Um diese entstellende Veränderung, die eine stete Reizquelle bot, zu beseitigen, wurde acht Wochen nach der Exente-

ratio bulbi eine zweite Operation vorgenommen, durch dieselbe der Rand der Lider, der Conjunctivalsack und der Bulbusstumpf exstirpirt und die Lidreste mit einander vernäht. Die Heilung erfolgte in normaler Weise, so dass der Patient nach elf Tagen geheilt entlassen werden konnte.

Das durch die Operation gewonnene Präparat wurde zunächst in 10% Formollösung fixirt, dann in Alkohol gehärtet. Makroskopisch zeigt das Präparat folgendes Aussehen:

Das Oberlid ist in der nasalen Hälfte mit dem Bulbusstumpf verwachsen, temporal nicht. Der Bulbusstumpf ist vollständig von Conjunctiva überzogen und zum grössten Theil vom Oberlid bedeckt. Das Unterlid ist stark ektropionirt. Die chemotische Conjunctiva fornicis inferioris ist aus der Lidspalte etwas hervorgequollen. An der Wundfläche des Stumpfes sieht man etwas Orbitalfett, die Querschnitte durch die äusseren Augenmuskel und den Querschnitt durch den Nervus opticus, der hart hinter dem Foramen sclerae durchtrennt zu sein scheint. Das Präparat wird sodann durch einen Sagittalschnitt, der hinten durch den Nervus opticus geht, in eine temporale und nasale Hälfte zerlegt. Auf dem Querschnitt erkennt man ziemlich deutlich die geschrumpfte und etwas in Falten gelegte Wandung der grauweissen Sklera, an dem hinteren Pol derselben den Sehnerveneintritt. Der Inhalt des Skleralsackes zeigt graubraune Farbe und ist in seinem dem Sehnerveneintritt am nächsten gelegenen Theile etwas dunkler gefärbt, während der vordere Abschnitt ohne deutliche Grenze in das conjunctivale Narbengewebe übergeht. Ausserdem heben sich die Sehnen des Musculus rectus superior und inferior als grauweisse Streifen deutlich hervor.

Zwecks mikroskopischer Untersuchung wurde die temporale Hälfte, um Uebersichtsbilder zu erhalten, in toto in Celloidin eingebettet. Aus der nasalen Hälfte wurde das Stück des Bulbusstumpfes herausgeschnitten und in Paraffin eingebettet.

Aus den mikroskopischen Präparaten ergiebt sich, dass das Unterlid bis auf geringe Auflockerung der Conjunctiva und mässige Verdickung ihres Epithels normal ist. Der vorher schon erwähnte Wulst der Conjunctiva fornicis inferioris erweist sich mikroskopisch als gefäss- und kernreiches adenoides Gewebe, stellenweise mit kleinzelliger Infiltration und frischen Hämorrhagien durchsetzt; das Epithel ist auch hier theilweise stark verdickt. Das Oberlid ist bis auf mässige Verdickung des Conjunctivalepithels von normaler histologischer Structur. Die Conjunctiva fornicis ist ebenfalls bis auf kleine herdförmige Partien kleinzelliger Infiltration normal. Der Bulbusstumpf ist vorn in ganzer Ausdehnung von Conjunctiva überzogen. Das Epithel derselben ist von verschiedener Dicke und lässt stellenweise drüsenförmige Anordnung erkennen. Das conjunctivale Gewebe ist mässig aufgelockert, ziemlich gefässreich und besonders in der Lidspaltenzone kleinzellig infiltrirt. Auf die Conjunctiva folgt eine parallel, stellenweise lockig angeordnete Bindegewebsschicht, die nach hinten in quergestreifte Muskelfasern übergeht und sich so als stark geschrumpfte Sehne des Musculus rectus superior und inferior documentirt. Vorn wo die Sehnenenden sich fast berühren, sind sie gegen ihre Nachbarschaft nicht deutlich abzugrenzen, sondern zeigen hier ziemlich erhebliche Auflockerung, Kernvermehrung und unregelmässig sich durchflechtende Züge frischen Narbengewebes. In das-

selbe Gewebe gehen auch die vorderen Enden der Wandung des Skleralstumpfes über, so dass hier die Scheidung von Sehnen und Sklera ziemlich unmöglich wird, während beide Gewebe nach hinten zu durch eine Schicht lockeren, mässig gefässreichen Bindegewebes, das an einzelnen Stellen geringe Kernvermehrung aufweist, einigermassen getrennt werden. Von der stark geschrumpften, mässig pigmentirten Skleralwandung wird ein lockeres, im Ganzen ziemlich kernarmes Gewebe eingeschlossen. In diesem Gewebe fallen einige Stellen durch grösseren Kernreichthum auf, letztere meistens in unmittelbarer Nähe von Gefässen. Ein solcher Herd findet sich auch an der Stelle, welche der Papilla nervi optici entspricht. Man erkennt deutlich ein längsgetroffenes grösseres und mehrere quergetroffene kleinere Gefässe, die den Centralgefässen der Netzhaut entsprechen. Besondere Aufmerksamkeit verdienen nun noch mehrere verstreut liegende, von theils kernreichem, theils kernarmem Gewebe eingeschlossene Pigmentschollen; dieselben sind im hinteren Abschnitt des Stumpfinhaltes etwas zahlreicher wie im vorderen.

Der Sehnerv lässt deutlich einen Schwund der Nervenfasern und starke Vermehrung des Stützgewebes mit reichlicher Kernvermehrung erkennen. Das dem Skleralstumpf zugewandte Ende des Nerven spitzt sich konisch zu, und noch bevor der Nerv die Lamina cribrosa durchdringt, ist jede Spur von Nervengewebe geschwunden und an seine Stelle in Längsbündeln angeordnetes fibrilläres, mässig kernreiches Bindegewebe getreten. Der diesem Theil entsprechende Abschnitt des Skleroticalcanals ist etwa bis auf $^1/_8$ seines normalen Lumens geschrumpft. In dem den Nerv ersetzenden Bindegewebe sieht man Blutgefässe, die den Centralgefässen entsprechen. Ausserdem findet man auch hier, also auch noch ausserhalb der zum Theil sehr deutlich erkennbaren Lamina cribrosa, mehrere braune Pigmentschollen, während dieselben in dem Nervengewebe nicht mehr angetroffen werden.

Fassen wir die Ergebnisse der histologischen Untersuchung kurz zusammen, so gelangen wir zu folgendem Resultat:

Die Lider sind bis auf geringe Schwellung und Hyperämie der Conjunctiva normal. Die Conjunctiva des Skleralstumpfes ist stellenweise noch stark aufgelockert und entzündlich infiltrirt. Der Skleralstumpf ist in ein narbiges Gewebe umgeändert, das an einzelnen Stellen noch mässige entzündliche Erscheinungen aufweist. Beachtenswerth ist in dem Narbengewebe das in demselben verstreut liegende Pigment, das sich auch noch ausserhalb der Lamina cribrosa in dem das Nervengewebe ersetzenden Bindegewebe findet, während es in dem gewucherten Stützgewebe der atrophischen Nerven selbst fehlt.

Der mikroskopische Befund bietet also mit Ausnahme des Pigments nichts Auffälliges und bedarf keiner weiteren Erklärung. Wie aber ist das im Narbengewebe gefundene Pigment aufzufassen? Entweder kann es, was ja das nächstliegende ist, in Pigment umgewandeltes Blut sein, das sich nach der Exenteratio bulbi im Skleralstumpf

gesammelt hat und nun noch nicht vollständig resorbirt ist; oder aber es ist echtes Pigment und muss dann entweder von dem Pigment der Retina oder Chorioidea oder Sklera herstammen.

Um die Frage zu entscheiden, ob es hämatogenes oder echtes Pigment ist, habe ich in mehreren Präparaten die Pigmentschollen mikrochemisch auf Eisen untersucht. Ich habe mich zu dem Zwecke der Perl'schen Eisenreaction bedient, durch welche sich das Pigment, das aus dem Blut stammt, vermöge des in demselben enthaltenen Hämosiderins blau färbt, während das echte Pigment keine Farbenveränderung nach Einwirkung der Chemikalien erkennen lässt.

Ich habe also, mich eng an die Vorschriften haltend, die E. von Hippel in seiner Arbeit über Siderosis bulbi etc. giebt, Schnitte 10—18 Stunden lang in einer starkverdünnten Mischung von 10 % Ferrocyankaliumlösung und chemisch reiner Salzsäure zu gleichen Theilen liegen lassen, dann sorgfältig in fliessendem Wasser ausgewaschen und mit Alauncarmin nachgefärbt.

Das mikroskopische Ergebniss ist folgendes:

Das in den mit gewöhnlicher Kernfärbung gefärbten Präparaten gesehene Pigment der Sklera ist an vielen Stellen in den mit Ferrocyankalium- und Salzsäuregemisch behandelten Schnitten blau geworden, so besonders in den vorderen Partien der Sklera, dort wo bei der Operation die Sklera durchtrennt worden ist und dieselbe unter dem Mikroskop den Uebergang des derbfaserigen, etwas lockigen Bindegewebes in das kernreichere, weitmaschigere, unregelmässig angeordnete Narbengewebe erkennen lässt. Das Narbengewebe der nächsten Umgebung zeigt ebenfalls eine leichte bläuliche Verfärbung. Bei starker Vergrösserung lassen sich die blauen Schollen zum Theil in mehr oder minder grosse Körnchen zerlegen, die zwischen den Zellen liegen. In den hinteren Theilen des Skleralstumpfes aber und besonders in dem kernreicheren, lockeren Bindegewebe, das in der Nähe der ursprünglichen Papille liegt und den Sehnervenkopf und zum Theil den Sehnerven selbst ersetzt, ist sehr viel Pigment ungefärbt geblieben. Dort wo es sich gefärbt hat, ist es intensiv blau geworden und hat auch die nächste Nachbarschaft etwas mit gefärbt. Auch hier liegt das Pigment zwischen den Zellen. Das unverändert gebliebene Pigment hebt sich deutlich und scharf gegen das gefärbte ab, so dass eine Verwechselung beider Arten von Pigment unmöglich ist. Das braune Pigment liegt auch noch in dem das Nervengewebe ersetzenden Narbengewebe hinter der Lamina cribrosa, also noch ausserhalb des Skleralstumpfes. Das braune Pigment besteht aus lauter feinen Körnchen, die aber zum Unterschied von den blau gefärbten ziemlich gleiche Grösse haben. Auch sie liegen zwischen den Bindegewebszellen meistens zu Häufchen geordnet zusammen, doch sind letztere viel kleiner wie die blauen Schollen und machen keinen so compacten Eindruck.

Die Zeichnung giebt einen Theil des Narbengewebes wieder, das sich,

wie oben beschrieben, in der Tiefe des Skleralstumpfes in der Gegend des ursprünglichen Sehnervenkopfes gebildet hat. Man sieht deutlich mässigen Kernreichthum, das unregelmässig angeordnete Gewebe, eine grosse blaugefärbte Pigmentscholle, in deren Umgebung einzelne feine blaue Körnchen und an mehreren Stellen feines braunes Pigment in kleinen Häufchen zusammenliegend. Ich habe mich bemüht, in der vorliegenden Zeichnung die Farben des Präparates möglichst genau wiederzugeben.

Ziehen wir nun aus der mikrochemischen Untersuchung die Schlussfolgerung, so kommen wir zunächst zu dem Resultat, dass zweierlei Arten von Pigment in dem Skleralstumpf vorhanden sind, und zwar müssen wir das blaugefärbte als hämatogenes, das ungefärbt gebliebene als echtes Pigment ansprechen. Die Herkunft des hämatogenen Pigments bedarf keiner weiteren Erörterung, liegt es doch besonders an den Stellen, wo bei der Exenteration Gefässe verletzt werden mussten, so an der vorderen Skleralwunde und hinten am Sehnervenkopf.

Es bleibt jetzt noch zu erörtern, woher das echte Pigment stammt. Von dem Pigmentepithel der Netzhaut kann es nicht hergeleitet werden, denn nirgends haben sich die für dasselbe charakteristischen kurzen Pigmentstäbchen gefunden.

Gegen die Annahme, dass das Pigment von der Sklera herrühren könnte, sprechen zwei Gründe. Einmal wird bei einer Exenteration, die normal verläuft, die Skleralwandung nicht so verletzt, dass aus dem glatten, festen Gewebe Zellen losgerissen werden; und diese Annahme wäre für diesen Fall nöthig, denn das Pigment findet sich weit entfernt von der Skleralwand in lockerem, kernreichem Narbengewebe in den Zwischenräumen zwischen den Zellen. Gegen die Annahme aber, dass durch den Schnitt bei der Schrumpfung und Faltenbildung der Skleralwandung letztere tangential getroffen wäre und so in der Mitte liegend Chorioidealpigment vortäuschen könnte, spricht die Form der Pigmenthäufchen. Denn während das Pigment der Sklera meistens langgestreckt in Spindelform angeordnet liegt, ist es hier in kleinen rundlichen Häufchen zwischen den Zellen eingelagert. Wir sind also gezwungen, das Pigment als Reste des Chorioidealpigments anzusehen. Dasselbe muss bei der Exenteration in dem Skleralstumpf zurückgeblieben sein. Und das ist ja auch sehr wahrscheinlich; denn wenn man an einem normalen Augapfel nach Eröffnung desselben die Aderhaut von der Sklera abzuheben versucht, so merkt man, dass sie an verschiedenen Stellen der Sklera fester anhaftet und dass sie sich hier in der Suprachorioidea loslöst, so dass

ein Theil der Lamellen an der Chorioidea, ein anderer Theil an der Sklera hängen bleibt.

Es ist also, um das bisherige Ergebniss der Untersuchung nochmals kurz zusammenzufassen, dargethan, dass in diesem Fall durch die Exenteratio bulbi trotz regelrechter Ausführung der Operation die Chorioidea nicht vollständig entfernt worden ist.

Dieses Untersuchungsresultat steht nun allerdings im Widerspruch mit dem, was in der Literatur bisher veröffentlicht ist. So schreibt Alfieri über einen wegen metastatischer Chorioiditis exenterirten Stumpf, den er zehn Tage nach der Operation zu untersuchen Gelegenheit hatte, dass die Sklera vollständig des chorioidealen Pigments entblösst sei. Nachher sagt er aber, dass im Inneren des Stumpfes ein grobes Fibringewebe mit Hohlräumen und kleinen Blutgerinnseln vorhanden ist. Ich halte es nun nicht für ausgeschlossen, ja sogar für sehr wahrscheinlich, dass in diesem Blutgerinnsel Chorioidealpigment eingeschlossen und mikroskopisch nicht als solches erkannt ist. Ich kann also durch dieses Resultat meine vorher aufgestellte Behauptung nicht als widerlegt ansehen, ebenso wenig wie durch die Untersuchung von Guaita, der einen exenterirten Stumpf zwei Monate nach der Operation, also etwa nach dem gleichen Zeitraume wie ich, mikroskopisch untersucht hat. Guaita hat reichliches Pigment sowohl im neugebildeten Gewebe des Stumpfes wie auch ausserhalb desselben im Foramen sclerae, in der Tenon'schen Kapsel, in den Muskelscheiden und im peribulbären Gewebe gefunden, während in der Nervenscheide des Opticus und entlang den Centralgefässen nichts zu sehen gewesen ist. Guaita scheint dieses Pigment hinsichtlich seines Ursprunges für sklerales anzusehen. Er sagt, dass die innere Seite der Sklera reichliches pigmentirtes Granulationsgewebe enthalte, und fährt dann fort, dass diese Pigmentkörnchen in die oben angegebenen Stellen gewandert seien. Einen Grund dafür, weshalb das Pigment als sklerales und nicht als chorioideales anzusehen ist, giebt er nicht an.

Ich glaube also trotz des entgegengesetzten Untersuchungsresultates der beiden italienischen Forscher und entgegen der allgemein verbreiteten Ansicht die Behauptung aufrecht erhalten zu müssen, dass durch eine correct ausgeführte Exenteratio bulbi die Uvea nicht in allen ihren Theilen entfernt werden kann. Denn es ist selbstverständlich, dass so gut wie Chorioidealpigment auch anderes Chorioidealgewebe im Stumpf zurückbleiben kann, nur dass letzteres schwerer oder überhaupt nicht im Narbengewebe auffindbar ist; schliesslich muss dann auch die letzte Folgerung anerkannt werden,

dass mit dem Chorioidealgewebe auch die die sympathische Ophthalmie erregenden Mikroorganismen im Stumpf zurückbleiben können.

Mithin hat sich das eingangs dieser Arbeit erwähnte Bedenken Schirmer's, dass bei der Exenteration die Gefahr vorliege, dass Theile der Uvea im Stumpf zurückbleiben, als völlig berechtigt erwiesen, und die pathologisch-histologische Untersuchung hat ebenso wie die klinische Erfahrung gezeigt, dass die Exenteratio bulbi nicht denselben sicheren Schutz gegen die sympathische Augenentzündung gewährt wie die Enucleatio bulbi.

Literaturverzeichniss.

Alfieri, A., Coroïdite metastatica, exenteratio bulbi, morte per setticopiemia criptogenetica, autopsia, esame anatomico del moncone. Arch. di ottalm. Anno IV. Fol. IV.

Guaita, L., Studio anatomico e clinico sulla Exenteratione del globo oculare. Annali di ottalm. Anno XIX. 1890.

Pflüger, E., Enucleation und Exenteration. Correspondenzblatt f. Schweizer Aerzte. 1896. Nr. 1.

Schirmer, O., Sympathische Augenentzündung. Graefe-Saemisch, Handbuch der gesammten Augenheilk. 2. Aufl. 23.—25. Lief. 1900.

Schmidt-Rimpler, H., Ueber die Enucleatio bulbi und deren Ersatzmethoden, mit besonderer Berücksichtigung der sympathischen Ophthalmie. Deutsche med. Wochenschr. 1900. Nr. 27 u. 28.

Ueber das graphische Registriren der Vorwärts- und Rückwärtsbewegungen des Auges.

Experimentelle Arbeit aus dem Laboratorium von Prof. Koster in Leiden.

Von

A. Tuyl,

ehemal. Assistenten der Augenklinik in Leiden, Augenarzt in Alkmaar (Holland).

Mit Taf. IV und 3 Textfiguren.

Einleitung.

„Flüchtige Erscheinungen sind nur dann vollständig aufzufassen und zu beschreiben, wenn sie sich registriren lassen." Dieses vor etwa dreissig Jahren von Donders gesprochene Wort ist wohl besonders am Platze bei den kleinen Vorwärts- und Rückwärtsbewegungen des Auges, welche der directen Beobachtung grösstentheils, der Palpation ganz entgehen. Wenn wir durch das Aufzeichnen dieser kleinen Augenbewegungen die physiologischen Stellungsänderungen besser kennen gelernt haben, so dürfen wir hoffen, mehr Einsicht in die durch Aenderung der Stellung oder der Beweglichkeit des Auges veranlassten, pathologischen Verhältnisse zu bekommen.

Physiologisch wird die Stellung des Bulbus in der Augenhöhle durch die umliegenden Gewebe bestimmt. Wir haben dabei mit Folgendem zu rechnen: mit dem Volumen des orbitalen Zellgewebes, mit dem Einfluss, den Gefässe, glatte Muskeln, Nerven und Fascien ausüben können, und mit der Wirkung der äusseren Augenmuskeln; schliesslich kann die Stellung der Augenlider von Wichtigkeit sein.

Die Thätigkeit der glatten, in der Augenhöhle vorhandenen Muskelfasern (vom Nervus sympathicus innervirt) können wir ausser Acht lassen, theilen diese Fasern doch dem Auge nur eine langsam sich vollziehende Bewegung mit. Eine mechanische Verhinderung der Vorwärts- und Rückwärtsbewegungen durch die Nerven, die das

Auge in seinen Hauptbewegungen nicht beeinflussen, ist nicht anzunehmen. Eine Hemmung kann aber wohl von der zwischen Orbitalrand und Tarsus des oberen und unteren Augenlides ausgespannten Fascia tarso-orbitalis, und von dem Fascienapparat, der als Fortsetzung der Sehnenscheiden den Bulbus an der Unterseite stützt (Ligamentum suspensorium oculi von Lockwood), ausgehen.

In welchem Masse der normale Tonus der äusseren Augenmuskeln für die Stellung des Bulbus von Wichtigkeit ist, lehrt uns ein von Snellen sen. beobachteter Fall[1]), bei dem durch Lähmung aller äusseren Augenmuskeln ein bedeutender Exophthalmus entstanden war. Durch leichten Druck konnte der Bulbus wieder nach seiner ursprünglichen Stelle zurückgeführt werden, wobei dann Blut aus den überfüllten Venen verdrängt wurde. Ausserdem ist uns bekannt, dass nach Tenotomie eines der Musculi recti der Bulbus nach vorn rotirt wird; die Insertion des Antagonisten bildet dann den festen Punkt. Auch wissen wir, dass der Drehpunkt des Auges durch die Muskelbewegungen verschoben wird. So würde z. B. bei der Contraction der Musculi obliqui der Bulbus nach vorn gezogen[2]).

Ferner habe ich mich bei meinen Untersuchungen mit den Stellungsänderungen, die durch die Augenlidbewegung verursacht werden, beschäftigt. Es wird dabei von der Wirkung des Musculus levator palpebrae superioris und des Musculus orbicularis besonders die Rede sein.

Die pathologischen Zustände, die hier in Betracht kommen, können auf Aenderung der Blutfüllung der Orbitalgefässe beruhen, z. B. bei dem Exophthalmus pulsans und dem intermittirenden Enophthalmus und Exophthalmus. Auch ist es möglich, dass das Auge durch eine erhöhte, mit grösserem Volumenwechsel der Arterien verbundene Herzthätigkeit (wir denken u. a. an die Insufficienz der Aorta) stärker verschoben wird. Ist ferner das orbitale Zellgewebe mehr oder weniger durch retrobulbäre Tumoren verdrängt, so ist ausser Stellungsänderung Beweglichkeitsbeschränkung des Bulbus zu erwarten.

Gefässreiche Tumoren werden einen Zustand hervorrufen, der mit dem des traumatischen pulsirenden Exophthalmus übereinstimmt; solide retrobulbäre Neubildungen dagegen, die das Auge

[1]) Von Donders mitgetheilt in v. Graefe's Arch. f. Ophthalm. XVII. 1—2. S. 103. Ueber die Stützung der Augen bei exspiratorischem Blutandrang.

[2]) J. J. Müller, Untersuchungen über den Drehpunkt des menschlichen Auges. v. Graefe's Arch. f. Ophthalm. XIV. 3. S. 206.

nach vorn drängen und dabei Nerven und Gefässe spannen, sind im Stande, mechanisch die Vorwärts- und Rückwärtsbewegungen des Auges zu erschweren.

Wie sich begreifen lässt, fand ich keine Gelegenheit dazu, bei all diesen, meist seltenen krankhaften Abweichungen ausführliche Untersuchungen anzustellen; doch habe ich in einzelnen Fällen Versuche anstellen können. Die Resultate derselben werden auch kurz erwähnt.

Capitel I.

Literaturübersicht.

Mit dem Vorhandensein der Vorwärts- und Rückwärtsbewegungen des Auges sind wir bekannt seit J. J. Müller[1]), der bei seinen Untersuchungen über die Lage des Drehpunkts wahrgenommen hatte, dass die Erweiterung der Augenlidspalte von einem Hervortreten des Bulbus aus der Orbita begleitet ist.

Von dieser Verschiebung sagt J. J. Müller:

„Das Hervortreten tritt stets sehr rasch ein, und verschwindet beim Nachlass der energischen Contraction des Musculus levator palpebrae superioris ebenso schnell. Bei gerader Haltung des Kopfes und paralleler Lage der Visirlinie zur Medianebene konnte ich dasselbe bis zu reichlich 1 mm steigern....

Die beschriebene Erscheinung tritt auch dann ein, wenn die Oeffnung der Lidspalte trotz der grösseren Innervation nicht grösser wird, während sie ausbleibt, wenn das obere Lid künstlich gehoben resp. in die Orbita hineingeschoben wird. Somit kann sie weder Folge der Verminderung eines etwa vom Lidapparat herrührenden Druckes auf den Bulbus, noch Folge einer vom hereingezogenen Lid bedingten Vermehrung des Druckes auf den Bulbus von Seite des orbitalen Fettes sein. . . .

Darf der oft aufgestellte Satz, dass mit der die Oeffnung der Lidspalte bewirkenden Innervation des Musculus levator palp. eine Innervation des Musculus obliquus superior verbunden ist, welche unter bekannter Raddrehung die Blicklinie von innen oben nach aussen unten, resp. in eine zur medianen und horizontalen Ebene parallele Lage führt, als richtig angenommen werden, so konnte das Hervortreten folgendermassen erklärt werden. Wird beim Bestreben, die Lidspalte ausserordentlich weit zu öffnen, die Innervation des Musculus levator palp. sehr gross, so muss auch die coordinirte Innervation des Musculus obliquus superior wachsen. Darf aber, wie in unserem Versuche, die Blicklinie sich nicht aus ihrer Lage entfernen, so muss eine Compensation der Wirkung des Musculus obliquus superior erfolgen, was durch Innervation des Musculus obliquus inferior oder des Musculus rectus superior möglich wäre. Da nun beim Hervortreten des Bulbus keine Raddrehung zu beobachten war, die bei gemeinsamer Wirkung des Musculus obliquus superior und Musculus rectus superior sehr stark sein müsste, so ist

[1]) Loc. cit. S. 205—208.

eine Innervation des Musculus obliquus inferior anzunehmen. Beide schiefen Muskeln zusammen ziehen aber den Bulbus aus der Orbita hervor.

Doch gestehe ich, dass eine eingehende experimentelle Entscheidung der Frage durchaus erfordert ist."

F. C. Donders[1]) war der erste, der durch experimentelle Untersuchungen die genannten Augenverschiebungen genauer studirte. Schon im Jahre 1823 hatte Sir Charles Bell[2]) behauptet, dass Druck der Augenlider die Augen gegen den nachtheiligen Einfluss von Blutandrang bei kräftiger oder anhaltender exspiratorischer Thätigkeit schützen sollte. Durch diesen Druck der Lider erklärte er das Wahrnehmen von Licht beim Husten und Niesen, denn, sagt er, bleiben die Augen geöffnet, so fehlen auch die Lichtempfindungen.

Auf Anregung von Charles Darwin unterzog sich Donders der Aufgabe, die Behauptung des Charles Bell durch Experimente zu controliren. In Donders' genannter Publication (S. 82 — 84) lesen wir:

„Zuerst, die Thatsachen, von welchen Bell ausgeht, sind richtig. Bei erhöhtem Ausathmungsdruck (Pressen, Blasen etc.), bei dem anhaltenden Schreien von Kindern und bei Ausathmungsstössen (Husten, Niesen etc.) ist sicher in der Regel Contraction des Musculus orbicularis wahrzunehmen.

Zum Anderen wissen wir, dass der Exspirationsdruck bei seinem Entstehen den Blutdruck erhöht und daher die Gefässe ausdehnt.

Dies vermag schon der Druck der gewöhnlichen Ausathmung und in höherem Masse natürlich der verstärkte.

In Bezug auf unseren Gegenstand interessirt uns jedoch am meisten, was Donders mittheilt über die retroocularen Gefässe (loc. cit. S. 92), und er kommt zu der Schlussfolgerung:

„Die Circulation in der Orbita muss daher beherrscht werden durch die in der Schädelhöhle, von der sie fast einen integrirenden Theil ausmacht."

Und weiter S. 97:

„Bei hohem Ausathmungsdruck nun nimmt in der Schädelhöhle der Blutdruck stärker zu als anderswo, weil ihre Gefässe dabei sich nicht ausdehnen können. . . . Ich vermuthete selbst, dass die Behinderung des Abflusses aus den Venae ophthalmicae im Allgemeinen dem Augapfel eine leichte Bewegung im Rhythmus der Respiration mittheilen würde.

Denn, insofern die Circulation in der Augenhöhle ein integrirender Theil derjenigen in der Schädelhöhle ist, sollte der Augapfel unter denselben Bedingungen sich befinden wie die Fontanellen des Schädels.

Um über die Bewegungen des Auges zu urtheilen, wurde der Kopf festgetellt und der Blick auf einen entfernten Punkt in der Weise gerichtet, dass die Hornhautachse einen rechten Winkel bildete mit der Achse des

[1]) Loc. cit. S. 80—106. [2]) Charles Bell, „Second part of the paper on the Nerves of the Orbit", vorgetr. in der Sitzung der Royal Society v. 19. Juni 1823.

Ophthalmometers, das zu dieser Untersuchung benutzt wurde. So war gesorgt, dass die Hornhaut gerade im Profil gesehen wurde. Nun wurden zwei kurze schwarze Härchen, in verticaler Richtung und parallel zu einander, in der Höhe der Hornhaut an die Seitenwand der Nasenwurzel geklebt, so dass sie zugleich mit der Hornhautgrenze gesehen wurden und der Abstand von dieser zu den Härchen durch Verdoppelung der Ophthalmometerbilder genau konnte gemessen werden. Bewegungen von 0,020 mm würden auf diese Weise sicher erkannt worden sein.

Dennoch glückte es nicht, bei der gewöhnlichen Respiration irgend eine Bewegung zu constatiren. Anders war es, wenn die Respiration verstärkt oder erschwert wurde und besonders, wenn ein kräftiger Exspirationsdruck eine Zeit lang angehalten wurde. In dem ersten Falle ist bei den meisten Menschen wenigstens einige respiratorische Bewegung der Augäpfel wahrzunehmen, und im letzteren sieht man, während das Gesicht roth und angeschwollen wird, den Augapfel deutlich nach vorn treten. Bei jüngeren Menschen schien diese Bewegung geringer zu sein als bei einigermassen vorgerücktem Lebensalter. Als Maximum fand ich bei einem 42jährigen Menschen 1,45 mm, als Mittel von fünf Fällen 1,1 mm.

Sie entwickelt sich sehr langsam in 8 bis 10 Secunden zu ihrem Maximum, und braucht auch 3 bis 4 Secunden, um wieder ganz zu verschwinden. Hierbei kann an nichts Anderes gedacht werden, als an die Ausdehnung der Venen in der Orbita. Es unterliegt, meine ich, keinem Zweifel, dass Druck der Augenlider im Stande ist, die Ausdehnung zu verhindern. Bei fortgesetztem Husten, wobei man die Spannung an den Augen noch höher steigen fühlt, würde man, liesse sich die Beobachtung hierauf anwenden, wohl noch stärkeres Hervortreten finden."

Auch über die Beziehung zwischen der Weite der Augenlidspalte und dem Stande der Augen (zuerst von J. J. Müller mitgetheilt) wurden von Donders weitere Untersuchungen angestellt:

„Bei Anwendung meiner Methode wird diese Thatsache bestätigt. Allein es erhellte noch mehr. Sogleich sah ich, dass bei jedem Nicken der Augapfel ungefähr $^1/_2$ mm in die Orbita zurückwich. Es kommt ebenso vor, doch wie es scheint, in geringerem Masse, bei langsamer, willkürlicher Verengerung der Lidspalte, und öffnet man sie nun allmählich wieder mehr und mehr, während der Blick unverändert auf denselben Punkt gerichtet bleibt, dann tritt der Augapfel wieder gleichmässig nach vorn. Die Stellungsveränderung ist nicht bei allen Personen gleich gross. Ausgehend von der mittleren Weite der Lidspalte, fand ich, als Mittel von vielen Wahrnehmungen, in Millimetern: Zurückweichen bei Verengerung: 0,41—0,66, Hervortreten bei Erweiterung im Durchschnitt: 0,80 mm. Totale Stellungsveränderung: 0,78—1,46 mm. Kommt nun zu der Erweiterung der Lidspalte noch fortgesetzter Exspirationsdruck, dann dringt der Augapfel aufs Neue mehr nach vorn, mehr selbst, wie es scheint, als bei halbgeschlossenen Augenlidern.

Ich untersuchte auch den Einfluss der Accommodation. Das eine Auge wurde dabei mit der hohlen Hand gedeckt, das andere, ohne Richtungsveränderung, über ein Visir hinsehend, abwechselnd für einen entfernten und

einen nahe gelegenen Punkt eingestellt. Sehr merkbar tritt bei der Accommodation für die Nähe der Bulbus jedesmal nach vorn; aber es hebt sich dabei auch das obere Augenlid[1]) und zugleich gewinnt das Auge, wenigstens bei älteren Personen, einen Ausdruck von Ernst und gespannter Aufmerksamkeit. Die Beziehung zwischen dem Erweitern der Lidspalte und dem Vorwärtsdringen des Bulbus erfordert noch einige Aufklärung. Ist es einfach ein Weichen des Bulbus nach aussen vor dem bei der Contraction in die Orbita zurückgezogenen Muskel? Und sinkt ebenso bei dem Niederlassen der Augenlider das Auge einfach in die geräumiger gewordene Orbita zurück? Dr. J. J. Müller versichert, dass das passive Aufheben des oberen Augenlides keinen Einfluss auf den Stand des Auges hat. Bis zu einem gewissen Masse fand ich diesen Ausspruch richtig. Lässt man das Augenlid stark aufheben, dann kann man mit einem sehr schmalen, schwachen Spatel dasselbe ohne Druck in diesem Stande festhalten; und hierbei weicht der Bulbus auf gleiche Weise nach hinten, als ob das Augenlid wirklich sinken könnte, wie es auf dem anderen Auge sinkt. Dies ist ein entscheidendes Experiment. Bringt man jedoch das Augenlid sehr stark nach oben und hinten durch Druck mit dem genannten Spatel in die Hautfalte, dann tritt der Bulbus sichtbar nach vorn, und es ist daher nicht unwahrscheinlich, dass bei sehr starker Contraction des Musculus levator palp. superioris die hinaufgezogene Masse den Bulbus auch etwas nach vorn drängen hilft.

Allein der zuerst beschriebene Versuch, wobei das Augenlid einfach zurückgehalten wird, beweist genugsam, dass hier andere Kräfte im Spiele sind, und das plötzliche, drehende Zurückweichen des Auges beim Nicken sieht ebenfalls nicht aus als ein einfaches Zurücksinken."

Hierüber ist meiner Ansicht nach Folgendes zu bemerken:

Beim ersten Experiment, das Donders entscheidend nannte, entsteht jedoch eine erhöhte Spannung im Musculus orbicularis, wie jeder bei sich selbst sofort wahrnehmen kann. Diese Contraction nun des Musculus orbicularis ist gewiss im Stande, dadurch dass sie einen Druck nach hinten hervorruft, Einfluss auf die Stellungsänderung des Auges auszuüben. Ist jedoch das Augenlid rückwärts geschoben, so kann es das Auge auch nicht mehr drücken und der Bulbus folgt dem auf die Hinterseite wirkenden Druck.

Wie J. J. Müller bekam auch Prof. W. Koster[2]) bei seiner Untersuchung zur Bestimmung des Augendrehpunkts u. a. das Resultat, dass die genannten Augenbewegungen in der Richtung der Visirlinie stattfinden unter dem Einfluss der Augenlidbewegungen. Er constatirte ebenfalls Verschiebungen entlang der Visirlinie bei seitwärts gerichteten Augenmuskelbewegungen.

[1]) Sperrdruck von mir angegeben worden. [2]) W. Koster Gzn., Een methode ter bepaling van het draaipunt van het oog. Verhandeling d. koningkl. Acad. v. Wetenschappen. Amsterdam. 2e Sectie, Deel IV. Nr. 9.

Bei Landois[1]) finden wir angegeben, dass Marey auch bei jedem Pulsschlage den Bulbus etwas hervortreten sah.

Ueber das Hervortreten des Bulbus bei jedem Pulsschlage habe ich in dem, mir von E. J. Marey angegebenen Werk „La circulation du sang à l'état physiologique et dans les maladies" (1881) keine besonderen Mittheilungen finden können.

Ueber das Vorhandensein der erwähnten Augenbewegungen ist also schon Manches bekannt, mit dem graphischen Registriren jedoch hat man sich bis jetzt nicht beschäftigt.

Zwar ist von J. Orschansky[2]) eine Methode angegeben worden, die Augenbewegungen direct aufzuschreiben, jedoch greift die Anwendung seines Apparats so sehr in den physiologischen Zustand ein, dass, meiner Ansicht nach, diese Untersuchungsmethode unserem Zweck nicht dienen kann.

Von Orschansky wird nämlich direct auf das Auge, also hinter die Augenlider, eine vollständig sich anschliessende Aluminiumkapsel gesetzt. An dieser Kapsel, die allen Augenbewegungen genau folgen muss, kann ein Zeiger und ein Spiegel befestigt werden. Ob dieser Apparat sich für den bestimmten Zweck (die Untersuchung der Augenbewegungen, wobei die Blicklinie sich ändert) eignet, will ich dahingestellt sein lassen, aber er ist entschieden unanwendbar für das Aufzeichnen der kleinen Vorwärts- und Rückwärtsbewegungen des Auges, die so stark durch die normale Augenlidbewegung beeinflusst werden.

Capitel II.

a. Das graphische Registriren der Vorwärts- und Rückwärtsbewegungen des Auges.

Die Methode, welche wir hier anwenden, muss folgenden Anforderungen genügen:

1. das Auge darf durch die Untersuchung keinen Schaden leiden,
2. die physiologischen Verhältnisse dürfen nicht oder kaum geändert werden,
3. die kleinen Verschiebungen müssen stark vergrössert durch den applicirten Apparat notirt werden.

[1]) Landois, Lehrbuch der Physiologie des Menschen. 10. Aufl. 1900. S. 990.

[2]) J. Orschansky, Eine Methode, die Augenbewegungen direct zu untersuchen (Ophthalmographie). (Vorläufige Mittheilung im Centralblatt f. Physiologie. Bd. XII. Nr. 24.)

Die ersten zwei Bedingungen werden am besten erfüllt, wenn das benutzte Instrument möglichst einfach construirt und also leicht anzuwenden ist. Für das Registriren der kleinen Bewegungen können wir den Hebel benutzen, den Karl Vierordt in Tübingen, bei der Zusammensetzung seines Sphygmographen, in die Physiologie eingeführt hat.

Die Uebertragung einer Bewegung mittels einer mit Luft gefüllten Röhre, wie dieses zuerst von Ch. Buisson ausgedacht ist, oder durch mit Flüssigkeit gefüllte Röhren, die E. J. Marey angewendet hat, liefert mehr technische Schwierigkeiten, obgleich es mir wohl möglich scheint, dass vollkommenere Hilfsmittel und grössere Gewandtheit, als ich sie besitze, diese Methoden für unseren Zweck brauchbar machen können. Die Resultate, die ich bei meiner vorläufigen Untersuchung bekam, veranlassten mich, einen leichten Hebel anzuwenden und zwar einen sogenannten zweiarmigen, wobei der Drehpunkt zwischen den beiden in entgegengesetzter Richtung sich bewegenden Enden gelegen ist.

Das Princip und die Construction sind sehr einfach. Der Hebel hat einen sehr langen und einen kurzen Arm. Das Ende des letzteren, das eine besonders zu beschreibende Form haben muss, wird auf die Vorderfläche des Auges gesetzt, ohne dass ein nennenswerther Druck ausgeübt werden darf. Dieses ist dadurch zu erreichen, dass der Hebel in nahezu verticaler Lage aufgestellt wird. Die Hauptsache ist nun weiter das Anbringen einer nach allen Richtungen verstellbaren Achse, um die der lange und doch nicht schwere Hebel sich leicht drehen kann. Ausserdem muss diese Achse nahe am Auge angebracht sein; dann kann der dem Bulbus zugewendete Arm ebenfalls kurz gemacht werden. Je kürzer nämlich dieser Arm ist, um so grösser wird der Ausschlag des längeren Armes sein.

b. Beschreibung des bei dieser Untersuchung angewendeten Apparates.

Die Methode der experimentellen Untersuchung.

Das Instrument besteht aus zwei Haupttheilen (Fig. 1):

1. dem zweiarmigen Hebel (*h. e. b.*), der sich um die durch *c.* gehende Achse dreht. Letztere steht senkrecht auf der Ebene *h. e. b.*

2. dem Theil, der nothwendig ist, diese Achse so zu fixiren, dass sie immer horizontal an verschiedenen Stellen vor das Auge gebracht werden kann.

Der Hebel hat einen langen, aber leichten, aus Birnholz verfertigten Arm (*a. b.*) (zum Theil abgebildet). Die Länge ist 35,5 cm, die Breite bei *a.* 4 mm, die Dicke 3 mm; nach dem freien Ende *b.* hin spitzt sich der Arm zu und trägt einen Aluminiumschreiber. Bei *a.* ist am Arm ein Stückchen

Holz befestigt, das durch den stählernen Stift *c.*, senkrecht auf der Ebene *h. e. b.*, durchbohrt wird. Dieser Stift ist ein unbeweglich im Hebel fixirtes Stück einer gewöhnlichen Nähnadel, hat glatt polirte, spitze Enden und bildet die Achse, um welche der Hebel sich drehen kann. An der anderen Seite von *a.* ist eine kleine Messingbüchse *d.* befestigt, worin der kurze, aus Messing bestehende Arm *f. g. h.* auf und nieder geschoben werden und auch sich drehen kann. Weiter ist das Stäbchen *h. j.* verschiebbar in der Büchse *e.*, das mit *f. g.* (senkrecht darauf) zusammengelötet ist. Das Ende *h.* trägt eine kleine Messingschale, deren concave Fläche eine Krümmung hat, die genau mit der Vorderfläche der Cornea übereinstimmt. Der Halbmesser dieser concaven Contactfläche für die Cornea ist 7,5 mm. Der Rand der Schale ist abgerundet und wie die Fläche ganz glatt polirt, so dass bei vorsichtiger Application Verwundung fast ausgeschlossen ist. Der erwähnte Rand bildet ein liegendes Oval, mit einem kürzeren Durchmesser von 7 mm, einem längeren, horizontalen von 8 mm (s. *A.* Fig. 1).

Das Stäbchen *h. j.* mit der concaven Contactfläche kann entfernt und durch ein anderes ersetzt werden. Dadurch ist es möglich, verschieden gebildete Endflächen mit der Cornea in Berührung zu bringen.

Für einige Experimente ist es nämlich nöthig, so weit es die Untersuchung erlaubt, die Augenlider schliessen zu können, was bei Anwendung der beschriebenen Schale (*A.*) nicht stattfinden kann.

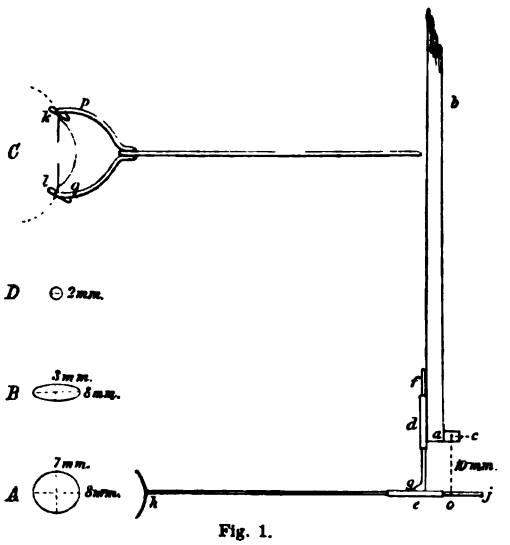

Fig. 1.

Diese wird dann durch eine andere ersetzt, die auch ganz genau die Krümmung der Corneavorderfläche hat, aber statt 7 mm nur 3 mm hoch ist (s. *B.* Fig. 1).

Ein drittes Stäbchen wird mit einer flachen, kreisförmigen Endfläche, deren Halbmesser 2 mm ist (*D.* Fig. 1) hergestellt. Damit sind Untersuchungen auf der Cornea und, bei seitwärts gerichtetem Blick, auf der Sklera anzustellen, was mit den concaven Contactflächen nicht möglich ist, da der Mittelpunkt der Corneafläche und der Drehpunkt des Auges nicht zusammenfallen.

Für einige Experimente war es nothwendig, das Ende des Stäbchens mit zwei Unterstützungspunkten nur auf der Sklera ruhen und die Cornea dazwischen frei zu lassen. Dazu benutzte ich ein viertes Stäbchen, dessen Ende gabelförmig ist (s. Fig. 1 *C.*). Die Messinggabel kann man in die gewünschte Form biegen und so die Entfernung zwischen *p.* und *q.* (im Durchschnitt 14 mm) nach Umständen ändern.

Um nun *p.* und *q.* gute Stütze auf der Sklera zu sichern, wurden mit ihnen *k.* und *l.*, 3 mm lange Stückchen eines Kupferringes, zusammengelöthet, so dass diese senkrecht auf der durch die Zinken der Gabel gedachten Ebene stehen. Diese Ebene kam beim Aufsetzen auf die Sklera in horizontale Lage, die angelötheten Enden standen also vertical.

Damit die Achse *c.* des Hebels in der erforderlichen Weise unverrückbar mit dem Kopf verbunden wird, ist ein Abdruck aus leicht erwärmtem weichem Siegellack zu benutzen, in den die zu untersuchende Person einbeissen muss (Fig. 2). An diesem Abdruck ist eine biegsame Messingstange *c.d.* befestigt, die so hinaufgebogen ist, dass sie auf der Höhe der Glabella (oder etwas höher) durch ein um den Kopf gewundenes Band sicherheitshalber gestützt werden kann. Von der Nasenwurzel an gerechnet ist diese Stange etwa 40 cm lang. Auf diese Weise mit dem Kopf verbunden betheiligt sie sich an allen seinen Bewegungen und eignet sich daher, die Achse des Hebels zu tragen. Dieses geschieht mittels einer kleinen Klammer (Fig. 2 *a.b.*), welche an der Stange *c. d.* auf und nieder geschoben werden und zu gleicher Zeit sich darum drehen kann. Ein wenig über der Nasenwurzel (etwa 0,5 cm) wird diese Klammer mittels einer Schraube (bei *a.*) fest mit der Stange verbunden. Zwischen den Klammerenden kann man, durch die Schraube bei *b.*, die Messinggabel (*f.*) fixiren. Dazu ist an dieser eine Bleikugel befestigt, die zwischen den Klammerenden verschiebbar ist.

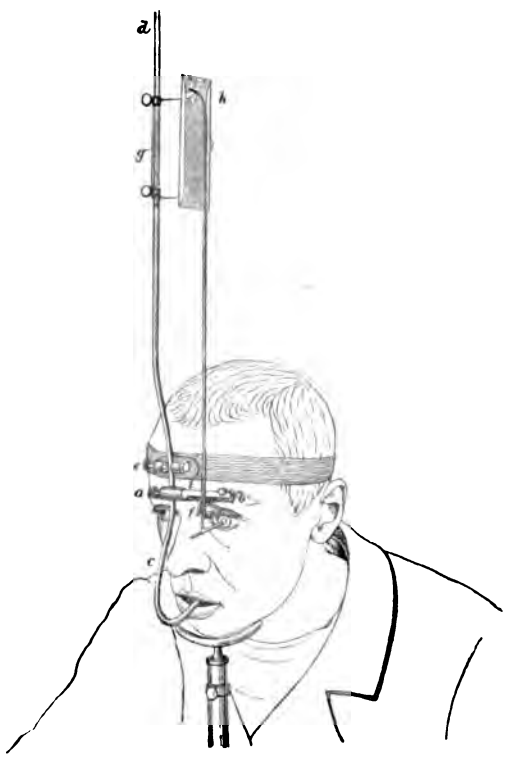

Fig. 2.

Die Gabel (*f.*) hat abgeplattete Enden, in denen kleine Zapfen gebohrt sind. Diese fassen die Achse, um die sich der Hebel dreht. Auf diese Weise ist die Achse an *c. d.* in verticaler und um *c. d.* in horizontaler Richtung verstellbar, da die Gabel zwischen der Klammer von rechts nach links und umgekehrt verschoben werden kann. Ausserdem ist die Klammer bei *i.* um ihre Längenachse drehbar. Man kann so immer das Ende des kürzeren Hebelarms genau auf die Cornea stellen. Das Stäbchen *h. j.* (Fig. 1), das nach der Cornea führt, wird nun so weit verschoben, dass der längere Arm fast

vertical steht. Dadurch, dass man den Kopf ein ganz klein wenig nach vorn biegen lässt, weicht der längere Arm etwas nach vorn von der verticalen Stellung ab. Der kürzere übt dadurch mit seinem Ende auf die Cornea einen leichten Druck aus, den der Untersucher nach Belieben ändern kann.

In der Mehrzahl unserer Experimente war der Druck möglichst gering (etwa 3 g oder weniger). Ueber die Anwendung des beschriebenen Apparates ist noch Folgendes mitzutheilen:

Ist das Auge genügend cocainisirt, so nimmt die zu untersuchende Person den Abdruck, in welchen sie zuvor hineingebissen hat und welcher inzwischen hart geworden ist, genau anschliessend zwischen die Zähne; das Kopfband (Fig. 2 *e.*) wird gut aber nicht belästigend festgeschnallt. Darauf setzt die Person sich an einen Tisch, wobei das Kinn auf einer Kinnstütze ruht. Dadurch wird das Gewicht des Apparates von der Stütze getragen.

Dann bringt man die Gabel (*f.*) in der Klammer *a. b.* genau vertical über die Cornea, um dann erst die Hebelachse in die Zapfen zu setzen. Sicherheitshalber dreht man dabei das Stäbchen, das zur Cornea führt, bei Seite.

Die Person hält dabei fortwährend die Augen geschlossen. Nun stellt man die Contactfläche vorsichtig unmittelbar auf die Cornea, nachdem nochmals 5 % Cocain eingeträufelt ist. Damit die Fläche genau die Mitte der Cornea berühre, fixirt die Person einen Punkt gerade vor sich, so dass die Blicklinie nahezu horizontal ist; jetzt bewegt man den Kopf ein wenig nach rechts oder links, bis man die gewünschte Stellung bekommt.

Wenn der Kopf bequem auf der Kinnstütze ruht, wird die einmal gewonnene Stellung leicht erhalten.

Auf diese Weise wird jede Vorwärts- und Rückwärtsbewegung dem Hebel mitgetheilt und dieser, sehr leicht drehbar, lässt die Bewegung stark vergrössert am freien Ende des längeren Armes wahrnehmen, selbstverständlich in entgegengesetzter Richtung.

Die Vergrösserung folgt unmittelbar aus der Proportion $\frac{c.b.}{c.o.}$ (Fig. 1), und da *c. o.* (senkrecht auf *h. j.* Fig. 1) bei der Untersuchung stets 10 mm war und *c. b.* 355 mm, bekam ich ein 35,5 Mal grösseres Bild der Excursion des Auges.

Um die Bewegungen graphisch zu registriren, brauchen wir nur an *c. d.* (Fig. 2) ein verstellbares Uhrwerk anzubringen, das, in verticaler Richtung, eine berusste Fläche am Aluminiumschreiber entlang fortschiebt. Dadurch dass man diesen umbiegt, können wir ihn mit minimalem Druck die berusste Platte berühren lassen.

Beim Registriren grösserer Bewegungen (z. B. 1 mm und mehr) muss auf einen durch den Apparat gemachten Fehler hingewiesen werden. Beim Hervortreten der Cornea wird die Contactfläche nicht genau nach vorn gedrängt, da *h.* (Fig. 1) einen Kreisbogen beschreibt, von dem *c. h.* der Halbmesser ist. Die Contactfläche verschiebt sich also ein wenig

über die Cornea nach unten, so dass die beiden Flächen sich nicht mehr genau anpassen.

Bei den kleinen Augenbewegungen, die uns hier beschäftigen, kann dieser Fehler ausser Betracht gelassen werden.

Unseren Apparat könnte man einen 'sog. „Appareil à déplacement" nennen, und als solchen mit dem Plethysmographen von Mosso vergleichen, mit dem die nicht direct wahrnehmbaren Volumänderungen so deutlich zu demonstriren sind. Lässt man den Hebel einen merkbaren Druck auf den Bulbus ausüben, dann ist die Wirkung des Apparates mit dem Sphygmographen zu vergleichen, dessen Bewegung durch den Druckwechsel in den Gefässen beherrscht wird. Diesen Druck kann man hervorrufen, wenn man die Person den Kopf vorbiegen lässt; ein grösserer Druck kommt zu Stande, wenn bei *j.* (Ende von *h. j.*, Fig. 1) ein kleines Gewicht angebracht wird.

Es sei hier darauf hingewiesen, dass die untersuchten Personen durch die Anwendung des Instrumentes keine oder kaum nennenswerthe Beschwerden empfanden. Einzelne spürten etwas Stechen, nachdem die Cocainanästhesie aufgehört hatte. Das unangenehme Gefühl verschwand einige Stunden nach der Untersuchung vollkommen, und am nächsten Tage war am Auge weder eine Functionsstörung noch eine objective Veränderung zu constatiren.

Es empfahl sich das directe Sonnenlicht zu vermeiden; die Augenlider konnten sich dann ruhiger verhalten.

Da nämlich die Augenlidränder auch nach wiederholtem Cocaineinträufeln empfindlich bleiben, muss das Blinzeln möglichst vermieden werden, um so mehr dies an und für sich schon Einfluss auf die Resultate hat. Einzelne nervöse Personen, welche die Lider nicht still halten konnten, eigneten sich nicht für die Untersuchung. Bei diesen habe ich auch versucht, Curven zu bekommen, indem der Apparat auf das geschlossene Lid gesetzt war. Dabei ergaben sich durch die fibrillären Contractionen im Musculus orbicularis solche unregelmässige Curven, dass vom Registriren der systolischen Augenbewegungen nicht die Rede sein konnte.

Capitel III.

Gang und Resultate dieser Untersuchung.

A. Bei physiologischen Verhältnissen.

Die causalen Momente, die bei der Vorwärts- und Rückwärtsbewegung des Auges in Betracht kommen, sind:

1. Einfluss des Volumenwechsels der Orbitalgefässe.

Da die Capacität jeder Arterie nicht nur durch Quer-, sondern auch durch Längenausdehnung zunimmt, ist es möglich, dass dem Bulbus bei jeder Systole von der Arteria centralis retinae ein Stoss nach vorn ertheilt wird.

Einfluss auf die Füllung der Gefässe haben:

a. die Herzwirkung, welche mit jeder Systole den Blutgehalt in den Gefässen zunehmen lässt,

b. die In- und Exspiration:

Beim Einathmen nimmt, durch Vergrösserung des Thoraxinhaltes, der arterielle Blutdruck ab. Die Ausathmung dagegen erhöht denselben durch Verkleinerung des Thoraxinhaltes, wodurch sie den venösen Blutstrom hemmt und den Druck in den Venen steigert. Wie bekannt, wird bei der Respiration das vasomotorische Centrum gereizt und dadurch der Blutdruck ebenfalls beeinflusst.

c. Anstrengung der Bauchpresse, welche den intrathoracalen Druck erhöht.

2. Die Wirkung der äusseren Augenmuskeln.

Die Musculi recti ziehen, wenn sie sich gleichzeitig contrahiren, den Augapfel nach hinten, die Musculi obliqui nach vorn und nasalwärts. Es sei hier noch auf die Möglichkeit hingewiesen, dass bei der Contraction der Musculi recti die Muskelbäuche das Auge vorwärts drängen. Auch könnten die glatten Muskelfasern des Musculus orbitalis Mülleri den Bulbus nach hinten ziehen, was jedoch nur langsam stattfinden kann.

3. Einfluss der Stellungsänderung der Augenlider.

Dabei ist zu beachten:

a. die Grösse der Augenlidspalte,

b. die Contraction des Musculus orbicularis ebenso wie die des Musculus levator palpebrae super.

Bis jetzt ist der Möglichkeit, dass durch die Contraction des Musculus levator palpebrae super. ein directer Druck vom Muskelbauche auf das Auge ausgeübt wird, keine Rechnung getragen.

I. Einfluss des Volumenwechsels der Orbitalgefässe

a. durch die Herzwirkung.

Die systolische Volumenänderung setzt sich bis in die kleinsten Arterien fort, so dass sie sich auch im Inhalt der gefässreichen Orbita offenbaren wird. Die knöchernen Wände der Orbita erlauben

keine Vergrösserung des Raumes in einer zu diesen Wänden senkrechten Richtung. Auch durch die für die Gefässe und Nerven bestimmten Oeffnungen ist ein Ausweichen nach rückwärts ausgeschlossen, da zu beiden Seiten dieser physiologischen Defecte gleichzeitig derselbe systolische Druck hervorgebracht wird.

Es ist also möglich, die systolische Bewegung des Orbitalinhaltes am nicht vollkommen fixirten Auge zu constatiren. Wir können die Beziehung des Bulbus zur Orbitalhöhle mit der vergleichen, welche zwischen der noch nicht geschlossenen Fontanelle und der Schädelhöhle besteht.

Ueberdies ist eine Analogie zwischen den genannten Augenbewegungen und den pulsatorischen Excursionen auf gefässreichen Tumoren zu erwarten.

Wohl können diese Verschiebungen des Augapfels von den umgebenden Geweben gehemmt werden; wichtig sind hier die äusseren Augenmuskeln, die Fascien (schon S. 234 genannt) und die Augenlider. Grosse systolische Excursionen werden wir also nicht erwarten können.

Bei der Untersuchung setzen wir das Instrument (in der S. 243 beschriebenen Weise) genau auf die cocainisirte Cornea, indem wir die concave Endfläche (Fig. 1 *A*.) benutzen und dafür sorgen, dass der Aluminiumschreiber am langen Hebelende mit minimalem Druck die berusste Fläche berührt.

Man lasse die zu untersuchende Person einen Punkt gerade vor sich fixiren, so dass die Blicklinie fast horizontal ist, und überzeuge sich davon, dass die Lider in der dem normalen Sehen eigenthümlichen Weise geöffnet sind.

Ist nun der Stand des Hebels etc. vollkommen in Ordnung, so wird das Uhrwerk in Bewegung gesetzt, die berusste Platte gleitet in verticaler Richtung, fortwährend vom Aluminiumschreiber berührt, hinauf und dieser kann seine Bewegungen notiren.

Ich erhielt bei allen, nämlich fünf, untersuchten Personen Curven, an denen deutlich ein auf- und ein absteigender Schenkel mit dazwischen liegendem stumpfen Gipfel zu unterscheiden waren (siehe Taf. IV a_1 und a_2). Bei den verschiedenen Personen variirten die Gipfelhöhen zwischen $^1/_3$ und $^2/_3$ mm.

Die Cornea tritt also durch die Herzthätigkeit $\frac{0{,}33}{35}$ bis $\frac{0{,}66}{35}$ oder 0,01 bis 0,02 mm hervor.

Bei der Vergleichung der Curven zeigte sich, dass die grösste Gipfelhöhe, also die grösste Excursion, bei Personen mit weiter Augenlidspalte, bei denen die Augen mehr oder weniger prominirten, vorkam. So entstand die Curve a_1 bei einer Weite der

Lidspalte von 9 bis 10 mm. — Bei dieser Person bestand Myopie in geringem Grade (nämlich M 0,75). Die Curve a_2 wurde aufgeschrieben bei einer Person, deren Augenlidspalte eine Weite von 14 mm hatte und deren übrigens normale Augen deutlich prominirten. Auch hier wurden die Lider in der dem normalen Sehen eigenthümlichen Weise geöffnet.

Die Curve a_1 hat einen langsam auf- und einen ebenso langsam absteigenden Schenkel. Die erforderliche Zeit zum Erreichen der äussersten Stellung des Bulbus ist also ebenso gross als die, welche zur Rückkehr nach dem ursprünglichen Stand gebraucht wird. In der Curve a_2 ist hier und da der aufsteigende Theil kürzer als der abwärtssinkende, das Hervortreten des Auges geschieht schneller als das Zurückweichen. Kleine Elevationen fehlen in diesen Curven vollständig.

Vergleichen wir jetzt die beschriebenen Curven mit denen, die von gefässreichen Tumoren und von noch nicht geschlossenen Fontanellen erhalten sind, so finden wir eine zwar auffällige, jedoch erwartete Uebereinstimmung. Auch bei den letzterwähnten Curven sehen wir durch die Systole eine regelmässig auf- und absteigende Bewegung der Theile an der Oberfläche entstehen [1]).

Die von dem Auge erhaltenen Curven sind von uns bis jetzt immer aufgefasst als Folgen systolischer Stellungsänderungen, denen der ganze Augapfel unterliegt, und doch zeigt das Instrument uns blos eine Verschiebung der Cornea. Wenn auch diese Auffassung die wahrscheinlichste ist, so kann man von vorn herein eine Ausdehnung des Auges, sei es nach allen Richtungen, sei es nur senkrecht auf die Cornea, nicht ausschliessen.

Wir kennen ausserdem Fälle von Keratoconus, bei denen die Cornea nur allein pulsirte. Jedoch war hier eine Verdünnung im Centrum der Hornhaut [2]) vorhanden. Wollen wir untersuchen, ob, ausser einer Verschiebung des ganzen Auges, auch noch die genannten Pulsationen der Hornhaut oder Sklera vorkommen, so benutzen wir das Stäbchen mit dem gabelförmigen Ende (s. Fig. 1 *C*.), das nur auf der Sklera ruht. Findet Ausdehnung nach allen Richtungen statt, so muss diese, wenn wir sie senkrecht auf der Mitte

[1]) Siehe E. J. Marey, La circulation du sang à l'état physiologique et dans les maladies. 1881. p. 644. [2]) A. Wagenmann, Ueber einen Fall von Keratoconus mit pulsatorischer Schwankung der Grösse der Zerstreuungskreise in Folge von Pulsationen der Hornhaut. v. Graefe's Arch. f. Ophthalm. XLVI. 2. S. 426.

der Hornhaut bestimmen, in voller Ausdehnung registrirt werden, während von der senkrecht auf die Sklera gerichteten Ausdehnung mit Hilfe des gabelförmigen Endes nur die nach vorn gerichtete Componente aufgeschrieben wird.

Besteht blos pulsatorische Ausdehnung senkrecht auf die Cornea, so muss auch deren Excursion die der Sklera übertreffen, und zwar mit einem grösseren Unterschied als beim zuerst angenommenen Fall.

Bei einer und derselben Person hatte die auf der Cornea aufgenommene Curve stets dieselbe Gipfelhöhe wie die auf der Sklera registrirte.

Aus der gleichgrossen Stellungsänderung von Punkten auf der Sklera und auf der Cornea dürfen wir schliessen, dass der ganze Augapfel sich bewegt und eine pulsatorische Ausdehnung der Cornea oder der Sklera nicht existirt, jedenfalls nicht mit unserer Methode nachweisbar ist.

Noch bleibt uns die Möglichkeit übrig zu untersuchen, ob die Arteria centralis retinae durch ihre systolische Streckung einen besonderen Einfluss auf die systolische Augenbewegung hat.

Dazu untersuchen wir, ob die auf der nach vorn gerichteten Cornea registrirte Curve ebenso hoch ist wie diejenige, die wir auf dem, bei temporalwärts gerichteter Blicklinie, nach vorn gekehrten Theil der Sklera bekommen.

In beiden Fällen ist die Richtung der Arterie nach dem Auge verschieden, ein eventueller Effect würde also auch differiren müssen.

Mit Hilfe der flachen Contactfläche (Fig. 1 *D.*) registrirte ich eine Curve auf der Cornea und eine auf der nach vorn gewendeten Sklera (etwa 2 mm vom Limbus entfernt).

Bei einer und derselben Person stimmten beide Curven vollständig überein. Ein nachweisbarer, besonderer Einfluss der Arteria centralis retinae darf also nicht angenommen werden.

Wir erwähnten schon, dass die Curve bei Personen mit weiter Augenlidspalte die grösste Gipfelhöhe hat (vgl. Curve a_1 und a_2). Bei unserer Untersuchung wurde vorgeschrieben, die Lider in normaler[1]) Weise geöffnet zu halten. Es liegt auf der Hand festzustellen, ob die willkürliche Erweiterung der Lidspalte die Gipfelhöhe der Curve zunehmen lässt. Bei allen Personen war dies der Fall, ja dadurch, dass man das obere Lid vorsichtig hinauf und rückwärts schob, konnte die Gipfelhöhe sich sogar verdoppeln. Dies zeigte sich am schönsten bei Leuten mit normal-enger Lidspalte.

[1]) Normal d. h. dem normalen Sehen eigenthümlich.

Die systolischen Vorwärts- und Rückwärtsbewegungen des Auges sind um so kleiner, je mehr der Augapfel von den Lidern bedeckt ist, und wir können deshalb annehmen, das diese Excursionen von den Lidern gehemmt werden.

Bemerkung 1: Einfluss der Grösse des vom Apparate auf den Bulbus ausgeübten Druckes.

Ganz anders gebildete Curven werden hervorgebracht, wenn beim graphischen Registriren ein grösserer Druck angewandt wird.

In der Curve b_1 Taf. IV sehen wir, dass beim Vorwärtsbiegen des Kopfes die Gipfelhöhe zunimmt. Dies geschieht bei einem Druck von 5 g.

Das Aufhängen eines kleinen Gewichtes an das Ende *j*. (s. Taf. IV) erhöhte die Curve auffallend.

Es ist klar, dass die Curve dann nicht nur durch die systolische Augenverschiebung allein hervorgerufen wird, sondern auch der Blutdruck in den Orbitalgefässen in Betracht kommt. Dadurch wirkt das Gewicht in derselben Weise wie die drückende Feder, die wir am Sphygmographen kennen.

Durch grösseren Druck änderte sich auch die Form der Curve. Das systolische Hervortreten fand schneller, das diastolische Zurücksinken langsamer statt, und die Curvenform näherte sich mehr der einer gewöhnlichen Pulscurve. Bei einem Druck von 10 g, unter Anwendung der concaven Contactfläche auf dem normal geöffneten Auge, entstand die Curve b_2 Taf. IV. Die Gipfelhöhe beträgt hier durchschnittlich 1 mm, der Augapfel verschiebt sich also $+ \frac{1{,}00}{35} =$ + 0,030 mm. Durch diesen Druck (10 g) sehen wir, dass der Bulbus ein wenig rückwärts gedrängt wird, und in diesem Stand verschiebt die Systole das Auge doppelt so weit als unter minimalem Druck (weniger als 3 g) der Fall ist (vgl. Curve a_1 und b_2).

Bemerkung 2: Einfluss der Form der mit der Cornea in Contact gebrachten Endfläche.

Ausser dem Druck zeigte sich auch die Form der Endfläche, die mit der Cornea in Contact ist, als ein wichtiger Factor. Die concave Contactfläche *A*. schmiegt sich ganz an die Cornea an, und bei dem Minimaldruck (weniger als 3 g) ist eine Formänderung der Hornhaut ausgeschlossen. Bei der Anwendung der flachen Contactfläche (*D*. Taf. IV) wurde die Cornea schon durch das Vorbiegen des Kopfes wahrnehmbar abgeplattet. Durch die Systole wird der intraoculare Druck periodisch erhöht, das Auge sucht dadurch die Kugelform

wieder zu gewinnen und den abgeflachten Corneatheil in die ursprüngliche Stellung zurückzubringen. Es entstehen dadurch grössere Excursionen, da sich die des ganzen Bulbus mit denen der Cornea vereinigen.

Auf diese Weise bekam ich Curve c_1 Taf. IV bei einem Druck von 10 g.

Erhöht man den Druck bis 25 g, so werden die systolischen Elevationen höher. Es entsteht die Curve c_2 Taf. IV, die ganz einer Pulscurve ähnlich ist und die sogar im steigenden und sinkenden Theil kleine Elevationen zeigt. In diesen Curven c_1 und c_2 sind gleichfalls die respiratorischen Erhebungen der ganzen Curve deutlich sichtbar. Bei *a.*, *b.* und *c.* nähert sich die Curve (c_1 und c_2) der horizontalen Linie am meisten. Wir können noch hinzufügen, dass c_1 und c_2 grosse Aehnlichkeit mit den Curven der Arterien, deren Wand stark gespannt ist, zeigen. (Vgl. Landois, Lehrbuch der Physiologie des Menschen. 1900. Fig. 50. S. 142.)

b. durch In- und Exspiration:

Der Einfluss der normalen Respiration auf die Vorwärts- und Rückwärtsbewegungen der Augen ist gering, und ich konnte ihn nur in drei der fünf untersuchten Fälle constatiren. Auffallend waren hier die individuellen Differenzen. Deutlich sichtbar ist die respiratorische Elevation der Curve a_1 und b_1 (Taf. IV), wo durch die Ausathmung der Bulbus 0,02 bis 0,03 mm hervortritt, die ganze Curve also sich über der horizontalen Linie erhebt. Die Augenlider wurden auch hier vollkommen ruhig gehalten; dieser Factor, auf den ich zurückkomme, konnte somit ausser Betracht bleiben.

Da Donders mit seinem Ophthalmometer nur Stellungsänderungen von 0,02 oder mehr mm anzeigen konnte, wundert es uns nicht, dass rhythmische, von der Respiration abhängige Verschiebungen des Augapfels von ihm nicht gefunden wurden, während wir die erwähnten Resultate erhalten haben.

Willkürlich verstärkte In- und Exspiration machte die Erhebung der Curve viel deutlicher. Trotzdem gelang es nur in vereinzelten Fällen, sie zu demonstriren, nur wenige Personen konnten bei forcirter In- und Exspiration den Kopf und besonders die Lider genügend in Ruhe halten. Tiefe Einathmung war bei den meisten untrennbar verbunden mit Erweiterung der Lidspalte, was an und für sich schon das Hervortreten des Auges verursacht. In einem Fall rief die forcirte Ausathmung allein eine zweimal grössere Verschiebung hervor, als die normale zu thun pflegt, nämlich 0,06 mm (s. Taf. IV, Curve *d*).

Der Einfluss der Inspiration offenbarte sich in viel geringerem Masse. Ferner fand sich in den Curven nichts, was auf Reizung des vasomotorischen Centrums deutete.

Wir können also unter dem Einfluss der normalen Respiration eine regelmässig stattfindende Vorwärts- und Rückwärtsbewegung von 0,01 bis 0,03 mm annehmen. — Diese Bewegung kann bei forcirtem Athmen doppelt so gross werden. Wurde bei angestrengtem Athmen die Lidspalte maximal geöffnet, so nahm die Excursion noch erheblich zu und ich bekam sogar eine Stellungsänderung von 0,07 bis 0,08 mm.

c. Anstrengung der Bauchpresse.

Dieser Factor hemmt durch Erhöhung des intrathoracalen Druckes stark den venösen Blutstrom, bewirkt grössere Füllung der Venen und vermehrt ausserdem, wenigstens im Anfang, den arteriellen Druck. In noch höherem Masse als bei forcirtem Ausathmen können wir also durch Anspannung der Bauchpresse ein Hervortreten des Auges erwarten.

Liess man die zu untersuchende Person mit geschlossenem Munde und zugehaltener Nase, bei normal geöffnetem, immer einen Punkt fixirendem Auge, pressen, so wurde der Augapfel im Laufe von 15 Secunden 0,3 mm nach vorn gedrängt (s. Taf. IV *e.*).

Bei einer anderen Person war die Verschiebung, unter denselben Umständen, in 15 bis 20 Secunden sogar 0,6 mm. Im ersten Fall war die Lidspaltweite 11 mm, im zweiten 13 mm. Während der ersten 5 Secunden des Pressens war die Verschiebung im zweiten Falle gering, nahm dann stärker zu und in den letzten 5 Secunden war die Zunahme am grössten. Die systolischen Elevationen in der Curve vergrösserten sich während der Pressung sehr merkbar. Noch viel mehr verschob sich das Auge nach vorn, wenn dabei die Lidspalte maximal erweitert wurde. War die Weite 16 mm (wodurch der Bulbus schon 0,2 mm mehr hervortrat als beim normal geöffneten Auge), so kam durch das Pressen nach tiefer Inspiration eine Verschiebung von gut 1 mm zu Stande. Zur Rückkehr in die normale Stellung brauchte das Auge 3 bis 5 Secunden. Auch hieraus zeigt sich wieder, dass mit der Erweiterung der Lidspalte die Excursionen zunehmen. Ebenso sah ich bei dem willkürlichen Verengern der Lidspalte die Verschiebung geringer werden als beim normal geöffneten Auge. Verengerung der Lidspalte beschränkte also die physiologischen Augenverschiebungen.

Durch Donders wurde schon auf die Bedeutung dieser That-

sache bei anhaltendem Husten die Aufmerksamkeit gelenkt. Unsere Resultate stimmen mit denen von Donders überein, nur dauerte das Erreichen der äussersten Stellung etwas länger (15 Secunden). Dies ist aus individuellen Umständen genügend zu erklären.

II. Die Wirkung der äusseren Augenmuskeln auf die Vorwärts- und Rückwärtsbewegungen des Auges.

Diese Untersuchung hat sich darauf beschränkt, die Stellungsänderung festzustellen, welche auftreten kann, wenn zwei Antagonisten unter den Musculi recti gleichzeitig functioniren.

Vor dem Auge *A.* der zu untersuchenden Person werden zwei Fixirpunkte aufgestellt, der eine *p.* in $\pm$ 6 m, der andere *q.* in 0,25 m Entfernung und zwar so, dass beide in einer Linie gesehen werden (dazu wird das andere Auge *B.* zeitweilig bedeckt). Darauf lässt man (bei unbeweglich gehaltenem Kopf), nachdem die Bedeckung vom Auge *B.* weggenommen ist, erst *p.* und dann *q.* genau fixiren. Dabei bewegt sich das Auge *A.* nicht seitwärts.

Wohl tritt beim Fixiren von *q.* ausser der Accommodation (4 D) auch Convergenz auf, aber die Wirkung des Rectus internus von *A.* muss durch eine ebenso grosse Anspannung des Rectus externus compensirt werden. Die Blicklinie ändert sich nämlich in diesem Fall nicht. So sind wir im Stande, den Effect der gleichzeitigen Anspannung des Musculus rectus internus und externus zu studiren.

Auch bei diesem Experiment, das Donders schon zur Feststellung des Accommodationseinflusses (s. S. 237) angab, darf die Weite der Lidspalte sich nicht ändern.

So ausgeführt ergab diese Untersuchung eine Verschiebung des Bulbus nach hinten, die bei verschiedenen Personen zwischen 0,15 und 0,2 mm variirte.

Um das Fixiren des Auges *A.* möglich zu machen, benutzte ich die Contactfläche *B.* (Taf. IV) mit einem verticalen Durchmesser von 2 mm, so dass die durch das Cocain erweiterte Pupille theilweise unbedeckt blieb.

Donders sah (s. S. 238) durch die Accommodation das Auge merkbar hervortreten, gleichzeitig nahm er wahr, dass dabei das obere Lid gehoben wurde.

Höchstwahrscheinlich hatte bei diesem Befund die Eweiterung der Augenlidspalte einen grösseren Effect, als die gleichzeitige Wirkung des Musculus rectus internus und externus.

Da beide Momente eine Stellungsänderung in entgegengesetzter

Richtung verursachen, ist ein Hervortreten des Auges leicht erklärlich und also nicht in Widerspruch mit meinem Resultat.

Das Ergebniss des folgenden Experimentes stimmte mit dem von Donders überein. Eine der untersuchten Personen war nicht im Stande, beim Accommodiren die Weite der Lidspalte unverändert zu halten; hier wurde stets das obere Lid gehoben, und ich konnte in diesem Falle keine Verschiebung des Bulbus nachweisen. Unter diesen Umständen hob also der Einfluss der Musculi recti den der Verschiebung des Augenlides vollkommen auf.

III. Einfluss der Aenderung in der Stellung der Augenlider.

Die grösste Verschiebung nach vorn zeigt sich durch die Erweiterung der Lidspalte. Diese Erweiterung findet bei verschiedenen Personen in sehr verschiedenem Mass statt, und damit im Einklang finden wir für die Augenverschiebung sehr auseinandergehende Ergebnisse. Bei den unter Cocainanästhesie ausgeführten Messungen fixirte die Person fortwährend ein und denselben Punkt und die Blicklinie war fast horizontal. Die Wirkung des Cocains kann hier von besonderer Wichtigkeit sein. Wir wissen, dass dadurch sowohl die normale als auch die maximale Weite der Lidspalte zunimmt und zwar durch Reizung des vom Nervus sympathicus innervirten Musculus Müllerii s. palpebralis superior. Von dem Einfluss dieses Factors wird später die Rede sein. Indem ich von der Lage der Lider bei normal geöffnetem Auge ausging, fand ich durch maximale Erweiterung mit dem beschriebenen Apparat als kleinsten Werth eine Vorwärtsbewegung von 0,4 mm. Dabei vergrösserte sich die normale Weite von 9,5 mm bis zu einer von 12 mm. Stieg die Weite von 11 mm bis 14,5 mm, so ergab sich als höchster Werth 0,7 mm. War die ursprüngliche Weite 6 bis 7 mm, so trat durch Erweiterung bis 14,5 mm das Auge 0,8 mm hervor. Auch bei seitwärts gerichteter Blicklinie stellte ich einige Messungen an, bei denen wieder die flache Contactfläche *D.* angewendet wurde. Während der Blick horizontal seitwärts gerichtet war, wurde diese Fläche auf die Sklera gesetzt. Stets waren die Zahlen gleich oder grösser als die, welche wir bei nach vorn gerichtetem Blick bekamen. Im Durchschnitt war das Ergebniss + 1 mm.

Es ist also klar, dass die Muskelanspannung, die für die Seitwärtsdrehung des Auges erforderlich ist, die Verschiebung des Auges unter dem Einfluss der Augenlidbewegung nicht hemmt. Die grösseren Zahlen erklären sich aus dem Factum, dass die Maximalweite, falls

der Blick seitwärts gerichtet, grösser war als beim geradeaus gerichteten Blick.

Wenn wir die Ergebnisse von Donders mit den erwähnten vergleichen, so sehen wir die kleinsten Zahlen so ziemlich übereinstimmen, während die grössten bei meiner Untersuchung kleiner sind. Die grossen individuellen Unterschiede und die geringe Zahl der untersuchten Personen (nur vier) erklären dies hinreichend. Ohnehin kann durch die Cocainerweiterung der Lidspalte das Auge bei normal geöffneten Lidern schon mehr nach vorn gerückt sein, so dass die Verschiebung durch die willkürliche Erweiterung kleiner sein kann. Darauf kommen wir zurück.

Durchschnittlich tritt das cocainisirte Auge, beim Uebergang der normalen zur maximalen Weite der Lidspalte, 0,5 bis 0,8 mm hervor.

Der Zusammenhang zwischen dem Hervortreten des Auges und der Erweiterung der Lidspalte ist noch nicht endgültig aufgeklärt worden. Folgende Möglichkeiten können in Betracht kommen.

a. Bei der Contraction des Musculus levator palpebrae zieht dieser Muskel sich in die Augenhöhle zurück. Der dadurch vergrösserte Orbitalinhalt hinter dem Auge kann den Druck auf den Bulbus nach vorn vermehren.

b. Die Musculi obliqui können, wenn sie gleichzeitig wirken, den Bulbus nach vorn ziehen. Dies sollte nach J. J. Müller stattfinden, wenn bei maximalem Oeffnen der Lider die Blickrichtung sich nicht änderte.

c. Die Augenlider, und zwar hauptsächlich das obere Lid, üben durch den Tonus des Musculus orbicularis (welcher die Krümmung der Lider zu verringern strebt) einen Druck auf den Bulbus nach hinten aus. Befindet sich der Augapfel in Ruhe, so ist der genannte Druck im Gleichgewicht mit dem, durch das Orbitalgewebe nach vorn verursachten Druck. Oeffnen sich die Augenlider, so wird der erste Factor kleiner und der Bulbus folgt dann der durch den zweiten bestimmten Richtung.

Auch darf nicht vergessen werden, dass die Krümmung der Lider mit der der Sklera übereinstimmt, dass dagegen die Cornea einen kleineren Halbmesser als die Sklera hat. Durch diese Verhältnisse kann beim Schliessen der Augenlider der auf die Cornea ausgeübte Druck zunehmen.

d. Die Contraction des Musculus levator palpebrae superioris macht diese Muskeln stellenweise dicker, ihr umfangreicher ge-

wordener Muskelbauch könnte einen directen Druck auf den Bulbus nach vorn ausüben und diesen also vorwärts drängen.

Die Lage des Musculus levator palpebrae superioris über und hinter dem Auge muss zur Folge haben, dass, ausser einem Druck nach vorn, auch einer nach unten hervorgerufen wird.

a. Die zuerst aufgestellte Möglichkeit: das Nach-vorn-gedrängtwerden durch den vermehrten Orbitalinhalt (bei der Contraction des Musculus levator palpebrae superioris) widerspricht den Thatsachen. J. J. Müller sah, wenn er das obere Lid nach oben und nach hinten schob, die Stellung des Bulbus sich nicht ändern (s. S. 235).

Donders nahm wahr (s. S. 238), dass das Auge nach hinten zurücksank, wenn das stark gehobene Lid mit einem Spatel ohne Druck in dieser Stellung zurückgehalten und dann versucht wurde, beide Augen allmählich zu schliessen.

Denselben Erfolg hatte ich, wenn die normal geöffneten Lider mit einem Spatel in dieser Lage unterstützt wurden und ich dann die Person darum bat, die Augen leicht zu schliessen. Wurde das linke obere Lid in der Weise festgehalten und das rechte geschlossen, bis die Lidspaltenweite noch 5 mm war (während das rechte Auge einen Punkt anhaltend fixiren musste), so wich das linke Auge $^1/_3$ mm zurück, während beim Oeffnen des rechten Auges das linke wieder sofort hervortrat. Bei diesem Experiment sah ich immer in der Haut des festgehaltenen oberen Lides ganz kleine Bewegungen, die blos einem erhöhten Tonus des Musculus orbicularis zuzuschreiben waren. Gleichzeitig hebt sich dabei immer das untere Augenlid etwa 1 mm. Um die Bedeutung des Musculus orbicularis weiter zu untersuchen, stellte ich einen Versuch an, wobei die Thätigkeit dieses Muskels beseitigt wurde. Nach einiger Uebung kann man an sich selbst die Augenlider mit den Fingern vom Bulbus etwas entfernen, so dass sie das Auge nicht mehr berühren. Wird nun das andere, vorher normal geöffnete Auge geschlossen, so bleibt das erste Auge vollständig unbeweglich. Wir dürften also annehmen, dass bei dem Zurückweichen des Auges (durch das absichtliche Schliessen der Lider) der Druck des Augenlides unter dem Einfluss des Musculus orbicularis von Wichtigkeit ist. Damit werden wir uns nachher beschäftigen.

Die oben citirten Resultate von J. J. Müller und Donders konnte ich bestätigen.

Bezüglich des Müller'schen Experiments kann ich hinzufügen, dass die Lage des Bulbus unverändert blieb, so lange das obere Lid nicht zu weit zurückgeschoben wurde. Drückte ich mit dem Spatel das Lid

weit nach hinten (ein Stand, der bei normaler Function nicht erreicht wird), so trat das Auge gleichfalls hervor ($\pm$ $^1/_5$ mm). In diesem Falle war der Einfluss des Musculus orbicularis ausgeschlossen und der vermehrte Orbitalinhalt konnte seine Wirkung thun. Ebenso konnte bei dem Zurückdrängen des Lides ein Druck auf das Auge hinter dem Aequator zu Stande kommen und dadurch Verschiebung nach vorn auftreten.

Bei den normal functionirenden Lidern können wir also diese zuerst aufgestellte Möglichkeit auf Grund der Thatsachen ausschliessen.

b. Die zweite Möglichkeit beruht auf der Annahme eines ziemlich complicirten Vorganges, was für die Erklärung der Erscheinungen nicht geboten ist; aber abgesehen davon berücksichtigt diese Möglichkeit vor allem nicht das Factum, dass die Contraction des Musculus levator palpebrae (mit oder ohne Erhebung des oberen Lides) das Auge nicht nur nach vorn, sondern auch nach unten drängt.

c. Ein Factor, dem wir entschieden Rechnung tragen müssen, ist der Druck, den die Contraction des Musculus orbicularis mittels des Lides auf den Bulbus nach hinten ausübt. Dieser Druck kommt jedoch, wie aus dem Experiment von J. J. Müller (s. S. 235) hervorgeht, bei normal geöffnetem Auge nicht zu Stande, wohl aber, wenn das obere Lid beim Versuch, die Augen zu schliessen, zurückgehalten wird (s. S. 238).

Das Zurücksinken des Bulbus beim Schliessen der Lider oder beim Versuch dazu lässt sich also, wenigstens zum Theil, aus einer Contraction resp. einem erhöhten Tonus des Musculus orbicularis erklären.

d. Für das Hervortreten des Auges beim Oeffnen der Lider ist die Annahme der vierten Möglichkeit nothwendig. Das Auge bewegt sich nicht nur nach vorn, sondern auch nach unten.

Dieser Vorgang kann am einfachsten erklärt werden, wenn wir einen directen Druck des contrahirten, also verdickten Musculus levator palpebrae superioris auf den hinteren-oberen Theil des Auges voraussetzen. Um die Wirkung des Musculus levator palpebrae superioris genauer zu untersuchen, müssen wir den Einfluss der Lider beseitigen. Dazu lassen wir die zu untersuchende Person die Augenlider mit den Fingern von dem Bulbus abheben, wie schon S. 255 angedeutet ist, und betrachten die Cornea im Profil, wobei wir einen schwarzen Tüpfel auf der uns zugewendeten Seite der Nase anbringen. Der Beobachter nimmt nun eine solche Stellung ein, dass er den

oberen Theil des Limbus in einer Linie mit dem schwarzen Tüpfel sieht. Werden nun die Augen möglichst weit geöffnet, so tritt der Bulbus etwa 1 mm hervor und den Limbus sehen wir gut $^1/_2$ mm sinken. Was geschieht hier? Beim Abheben der Lider contrahirt sich der Musculus levator palpebrae superioris nicht. Dies findet erst dann statt, wenn die Person sich anstrengt, beide Augen zu öffnen. Genauer kann man diese Stellungsänderung nach unten folgendermassen bestimmen (s. Fig. 3 im Text). Der Beobachter stützt das Kinn fest und fixirt einen Punkt P in einigen Metern Entfernung. Ein Punkt p (z. B. ein Stecknadelknopf) wird 1 bis 2 dm vor dem Auge so aufgestellt, dass der obere Rand des Zerstreuungsbildes, worin p gesehen wird, mit P zusammenfällt. Oeffnet nun der Be-



Fig. 3.

obachter das Auge möglichst weit, so steigt der obere Rand des Zerstreuungsbildes von p im Verhältniss zu P (z. B. nach Q). Hieraus ergiebt sich also, dass sein Auge nach unten verschoben sein muss (z. B. der Knotenpunkt K nach K_1, wobei K_1 durch Verlängerung von $Q\,p$ gefunden wird). $K\,K_1$ ist nun zu bestimmen aus:

$$K K_1 : p\,K = P\,Q : P\,p \text{ also } K K_1 = \frac{p\,K \times P\,Q}{P\,p}$$

Bei der Untersuchung war: $P\,Q = +10$ mm; $p\,K = 200$ mm; $P\,p = 2800$ mm; also $K\,K_1 = \frac{200 \times 10}{2800} = {}^2/_3$ bis $^3/_4$ mm Verschiebung nach unten.

Dasselbe Ergebniss bekommt man, wenn die Augenlider mit den Fingern von dem Bulbus abgehoben werden. Zusammenfassend können wir die Augenverschiebung durch die Lidbewegung folgendermassen erklären:

Bei der absichtlichen Oeffnung der Lidspalte bewegt sich der Bulbus nach vorn und nach unten, weil der contrahirte Musculus levator palpebrae superioris das Auge unmittelbar hinten oben drückt, der Musculus orbicularis wird dann zu gleicher Zeit entspannt.

Bei dem absichtlichen Schliessen der Lider weicht der Bulbus zurück, sowohl durch die entstehende Contraction im Musculus orbicularis, als auch durch die Aufhebung des contrahirten Zustandes im Musculus levator palpebrae superioris, wodurch der Druck desselben aufhört.

B. Resultate bei einigen pathologischen Zuständen.

Die Gelegenheit bot sich für mich dar, die Vorwärts- und Rückwärtsverschiebung des Auges, wenn auch unvollständig, zu untersuchen:

a. bei Insufficienz und Stenose der Aorta,

b. bei pulsirendem Exophthalmus, und

c. bei einem Fall eines retrobulbären Tumors.

Hierüber nur einige kurze Mittheilungen:

a. Die verstärkten Herzcontractionen in Fällen von Stenose und Insufficienz der Aorta lassen vergrösserte systolische Excursionen des Auges erwarten. Die Curve f_1 Taf. IV bekam ich in einem derartigen Fall mit Hilfe der concaven Contactfläche, ohne dass Druck auf das normal geöffnete Auge ausgeübt wurde. Die Gipfelhöhe 1,5 bis 2 mm weist auf eine Stellungsänderung von 0,04—0,06 mm hin, die also einige Male grösser ist als bei normalen Verhältnissen. Der aufsteigende Schenkel (die Curve wird von rechts nach links gelesen) ist kürzer als der absteigende, mit einem Wort, die Curve f_1 hat mit dem Typus der Pulscurve eine grössere Aehnlichkeit bekommen (vgl. f_1 mit der Curve a_1).

Auch hier stimmten die Curven auf der Cornea und die auf der Sklera ganz überein, woraus wir schliessen können, dass die Curve ein Bild der Bewegungen des ganzen Bulbus giebt. In der Curve f_2 sehen wir, dass durch den ausgeübten Druck (= 10 g) die Gipfelhöhe fast verdoppelt wird und eine ganz kleine „Rückstosselevation" auftritt. Die Anwendung der flachen Contactfläche, die schon bei geringerem Druck eine Abplattung der Cornea verursacht, rief die Curve f_3 hervor, wenn der Druck 10 g betrug. Hier wird in jeder Hinsicht der Pulscurventypus vertreten, ebenso wie in den unter denselben Bedingungen bei einem normalen Auge verzeichneten Curven c_1 und c_2.

In diesem Fall der Insufficienz und Stenose der Aorta bestanden starke systolische Pulsationen in der Arteria centralis retinae.

b. Der pulsirende Exophthalmus bestand schon einige Jahre. Durch eine vorhergehende Therapie (wiederholte bipoläre Elektrolyse) konnte der Zustand nicht ganz uncomplicirt genannt werden. Die mittels der concaven Contactfläche ohne Druck erhaltene Curve stimmte in Betreff der Gipfelhöhe (etwa 1,5 mm) nahezu mit der Curve f_1 überein; der auf- und der absteigende Schenkel der systolischen Elevation waren jedoch gleich und gingen allmählich in einander über. Die systolische Augenverschiebung bei diesem Fall von pulsirendem Ex-

ophthalmus war folglich 2 bis 4 Mal grösser als die normale. Hier zeigte sich weiter eine auffallende Uebereinstimmung mit der von gefässreichen Tumoren aufgenommenen Curve. Weitere Untersuchungen konnte ich an diesem Falle nicht anstellen. Es ist klar, dass die graphische Registrirung der systolischen Augenverschiebung bei pulsirendem Exophthalmus für die Beurtheilung eines eventuellen therapeutischen Erfolgs Werth haben kann.

c. Eine direct praktische und zwar diagnostische Bedeutung hatte die Untersuchung der Augenverschiebungen bei einem Fall von retrobulbärem Tumor. Das stark prominirende Auge war durch Drücken nur sehr wenig in die Orbita zurückzubringen. Eine Curve mit systolischen Elevationen konnte ich in diesem Falle nicht erhalten, wenn ich die concave Contactfläche ohne Druck anwandte. Ein gefässreicher Tumor war also nicht anzunehmen. Bei der Operation kam ein fibröser, gefässarmer Tumor zum Vorschein, der leicht zu entfernen war. Etwa zwei Wochen darauf hatte der Bulbus wieder seine fast normale Stellung eingenommen. Nun wurde eine Curve, die ganz mit a_1 übereinstimmt, gewonnen. Es ist begreiflich, dass das durch den festen Tumor nach vorn gedrängte Auge durch Muskeln, Gefässe und Nerven (vielleicht auch Fascien) einen mehr oder weniger fixirten Stand bekommen hatte, bei dem systolische Bewegungen nicht stattfanden.

Capitel IV.

Einfluss des Cocains auf die Resultate dieser Untersuchungen.

Einige Tropfen einer 5 % Cocainlösung rufen durch Reizung des Nervus sympathicus eine deutlich wahrnehmbare Erweiterung der Lidspalte hervor, die beim absichtlichen Oeffnen des Auges am grössten ist. Durch Cocain kann die von der Lidbewegung abhängige Augenverschiebung also verstärkt werden.

Früher haben wir schon bemerkt (S. 246), dass die systolischen Augenverschiebungen am erheblichsten bei Personen mit weiter Lidspalte sind. Wahrscheinlich sind also die dafür gefundenen, unter Cocainanästhesie bestimmten Zahlen grösser als die, welche unter normalen Umständen vorkommen. Besonders wird dies der Fall sein mit den Resultaten, die sich bei absichtlich maximal erweiterter Lidspalte ergaben. Dasselbe gilt für die respiratorischen Augenverschiebungen und für jene, welche sich unter dem Einfluss von erhöhtem exspiratorischem Druck (Anstrengung der Bauchpresse) vollziehen.

Doch lehrt der Vergleich dieser Ergebnisse mit denen von

Donders, dass die Anwendung der Cocainanästhesie keinen überwiegenden Einfluss auf die von mir gefundenen Resultate hat. Um einen genaueren Aufschluss über die Cocainwirkung auf die Augenverschiebung durch Lageänderung der Lider zu erhalten, konnte ich das Exophthalmometer von Prof. Koster benutzen. Dieses Exophthalmometer besteht im Wesentlichen aus einem horizontalen Stabe, der mittels zweier Stützen, welche auf den äusseren Orbitalrändern ruhen, und eines rechtwinkelig gebogenen Schiebers, der an der Stirne angelehnt werden kann, parallel an der Basallinie in einer Entfernung von ca. 10 cm vor dem Auge befestigt wird. Ferner kann durch eine Einrichtung zum Einbeissen der Stand des Instrumentes unveränderlich beibehalten werden. Senkrecht auf diesem horizontalen Stabe ist die eigentliche Messeinrichtung angebracht; dieselbe besteht aus drei in einer Linie gelegenen Visirzeichen, wovon dasjenige, welches dem Auge zugewendet ist, genau 0,5 mm breit ist: durch eine Zahnstabeinrichtung kann das Letztere so nahe an die Cornea herangerückt werden, dass es genau noch um seine eigene Breite von derselben entfernt ist.

Der Exophthalmus wird von der Linie aus, welche durch die beiden äusseren Orbitalränder geht, gemessen. Mit diesem Apparat kann man die genannte Stellungsänderung untersuchen, ohne dass Cocain angewendet zu werden braucht.

Der Reihe nach bestimmte ich die Lage des Auges:

1. bei maximal geöffnetem Auge,
2. beim Schliessen der Lidspalte bis auf 4 mm (das Instrument gestattete nicht, dass das Auge weiter geschlossen wurde),
3. bei normal geöffnetem Auge.

Darauf fanden dieselben Untersuchungen statt, nachdem 5 % Cocain eingeträufelt war. Es stellte sich nun heraus, dass das Zurücksinken durch Uebergang von der ersten in die zweite Lage, ohne Cocain, sich auf + 1 mm belief, und dass der Bulbus, bei normal geöffnetem Auge, sich gerade in der Mitte der zwei Stellungen 1 und 2 befand. Durch Cocain wurde in einem Fall die Maximalweite der Lidspalte 2—3 mm grösser, die Verschiebung beim Schliessen der Lider bis auf 4 mm blieb dann doch 1 mm. In einem zweiten Fall, wo die Maximalweite ohne Cocain einige Millimeter grösser war, als im ersten, verursachte die durch Cocain bewirkte Erweiterung, dass der Bulbus $^1/_4$ bis $^1/_3$ mm mehr hervortrat.

Die Weite der Lidspalte bei normal geöffnetem Auge ver-

grösserte sich durch Cocain 1,5—2 mm. Dadurch ergab sich jedoch keine merkbare Verschiebung nach vorn.

Auch nach Anwendung von Cocain blieb der Stand bei normal geöffnetem Auge mitten zwischen den Lagen 1 und 2.

Wenn wir dieses wissen, ist es begreiflich, dass die Resultate bei normal geöffnetem Auge durch die Wirkung des Cocains nicht nennenswerth geändert sind.

Bei maximal weiter Lidspalte kann das Auge durch Cocain noch mehr hervortreten, was besonders bei Personen der Fall ist, die beim absichtlichen Oeffnen der Lider schon eine sehr weite Lidspalte zeigen.

Capitel V.

Schlussfolgerungen.

1. Der Augapfel erfährt durch die Herzthätigkeit und die Respiration systolische und respiratorische Vorwärts- und Rückwärtsverschiebungen; diese Bewegungen können graphisch registrirt werden.

2. Die Vorwärts- und Rückwärtsbewegungen des Auges werden von den Augenlidern gehemmt, um so mehr, je weiter sie den Bulbus bedecken.

3. Bei der Beurtheilung und Vergleichung von Pulscurven sind in Betracht zu ziehen:

a. der Druck, welcher durch die Contactfläche auf die pulsirende Stelle ausgeübt wird,

b. die Form der Contactfläche.

4. Gleichzeitige und gleichstarke Contraction des Musculus rectus internus und externus verursacht eine deutlich nachweisbare Verschiebung des Bulbus nach hinten.

5. Bei der Erweiterung der Augenlidspalte wird der Bulbus nicht nur nach vorn, sondern auch nach unten verschoben.

6. Die Stellungsänderung des Augapfels nach vorn und nach unten bei der Erweiterung der Lidspalte erklärt sich am einfachsten durch die Annahme eines directen Druckes, welcher vom Musculus levator palpebrae superioris auf den oberen hinteren Abschnitt des Bulbus ausgeübt wird.

7. Die Augenverschiebung nach hinten und nach oben beim Schliessen der Lider findet durch den Druck, den der contrahirte Musculus orbicularis hervorruft, statt.

8. Die systolischen Augenverschiebungen werden durch eine pathologisch verstärkte Herzthätigkeit bedeutend vergrössert.

9. Die graphische Registrirung der systolischen Augenverschiebung kann für die Beurtheilung eines eventuellen therapeutischen Erfolgs bei dem pulsirenden Exophthalmus werthvoll sein.

10. Das graphische Registriren der systolischen Augenbewegungen kann für die Beurtheilung, ob ein retrobulbärer Tumor gefässreich ist, von diagnostischem Werth sein.

11. Die Anwendung des Cocains hat auf die Grösse der systolischen und respiratorischen Excursionen des Auges keinen erheblichen Einfluss.

An dieser Stelle möchte ich meinem verehrten Lehrer, Herrn Prof. Koster, meinen besten Dank aussprechen für die Anregung zu dieser Arbeit und für die Hilfe, die er mir fortwährend ertheilt hat.

Auch Herr Prof. Rosenstein verpflichtete mich sehr dadurch dass er seine Klinik für meine Untersuchungen zur Verfügung stellte.

Leiden, October 1900.

Erläuterungen zu den Curven auf Taf. IV.

Alle Curven, ausser *e*, werden von rechts nach links gelesen, Curve *e* von links nach rechts.

Die Gipfel der Curven entsprechen dem Hervortreten des Auges.

Die untersuchte Person fixirte fortwährend ein und denselben Punkt.

Bei den Curven a_1, a_2 und b_1 b_2 wurde die concave Contactfläche applicirt.

Curve:

a_1 systolische Augenverschiebung mit deutlicher respiratorischer Elevation. Das Auge (O. S.) normal geöffnet, Weite der Lidspalte 9 bis 10 mm. Die concave Contactfläche ohne Druck auf die Cornea.

a_2 wie Curve a_1, aber Weite der Lidspalte 14 mm.

b_1 systolische Augenverschiebung bei Anwendung von geringem Druck (5 g). Die Person bog den Kopf etwas vor. Die berusste Fläche bewegte sich langsamer als bei a_2. Auch respiratorische Elevation sichtbar.

b_2 wie b_1, der angewendete Druck betrug 10 g.

c_1 Curve mit flacher Contactfläche auf der Cornea. Druck = 10 g.

c_2 wie c_1, bei einem Druck von 25 g.

d exspiratorische Erhebung bei forcirter Ausathmung. Das Auge normal geöffnet.

e Hervortreten durch Anstrengung der Bauchpresse (das Auge normal geöffnet, Lidspaltweite 11 mm).

f_1 systolische Augenverschiebung bei Insufficienz und Stenose der Aorta das Auge normal geöffnet, die concave Contactfläche ohne Druck applicirt.

f_2 wie f_1 mit Druck = 10 g.

f_3 wie f_1 mit flacher Contactfläche, Druck = 25 g.

Der Herpes iris des Auges.

Von

Dr. Victor Hanke,

Assistenten an der Universitäts-Augenklinik des Hofrathes Prof. Dr. E. Fuchs in Wien.

Hierzu Figur 4 auf Taf. V.

Die Mitbetheiligung des Auges bei verschiedenen Erkrankungen des äusseren Integumentes und der daran grenzenden Schleimhäute — ich erwähne nur Eczem, Pemphigus, Acne, Herpes febrilis, Lepra — ist eine feststehende Thatsache und ein gewöhnliches, zum Mindesten aber allgemein beobachtetes Vorkommniss. — Zu den Haut- und Schleimhautaffectionen, bei welchen ein derartiges causal bedingtes Mitergriffensein des Sehorgans eine seltene, daher auch wenig bekannte Complication darstellt, gehört das Erythema exudativum multiforme, speciell dessen Form: der Herpes iris und Herpes circinatus. — In den ausführlichen und gebräuchlichsten Werken über Hautkrankheiten finde ich sie überhaupt nicht berücksichtigt, und unter den ophthalmologischen Lehrbüchern erscheint sie nur in dem von Fuchs kurz erwähnt.

Ich hatte in den letzten Jahren Gelegenheit, mehrere derartige Fälle zu beobachten und genau zu verfolgen, einen derselben auch mikroskopisch zu untersuchen. — Es erscheint daher bei der grossen Seltenheit dieser Erkrankung gerechtfertigt, sie an der Hand des mir zur Verfügung stehenden Materials ausführlich zu besprechen, um so mehr als in manchen Fällen eine Verwechslung mit anderen häufiger vorkommenden Augenkrankheiten möglich ist.

Bevor ich ins eigentliche Thema eingehe, will ich eine kurze Schilderung der Grundkrankheit vorausschicken, bei der ich mich an das Krankheitsbild halte, das Kaposi in seinem Lehrbuche in anschaulicher Weise entwirft.

Das Erythema exudativum multiforme (Hebra) s. polymorphe (Kaposi) beginnt gleichzeitig und symmetrisch an beiden

Fuss- und Handrücken und den angrenzenden Theilen des Unterschenkels und Vorderarmes mit dem Aufschiessen von stecknadelkopfgrossen, lebhaft rothen, unter dem Fingerdrucke abblassenden Flecken, die bald zu Linsengrösse heranwachsen, scharf abgegrenzt sind, sich meist derb und ödematös anfühlen und mässig über die Umgebung emporragen. Sehr bald sinkt das Centrum der Flecke ein, wird cyanotisch oder es zeigt sich eine wirkliche Hämorrhagie, während der jüngere Theil einen lebhaft rothen Hof darstellt. — Allmählich folgen neue Eruptionen im Gesicht, am Halse, Nacken, Brust, Oberschenkel (besonders dessen Streckseite) und Gesäss.

Bisweilen kommt es bei stärkerer Exsudation in die Knötchen zur Bläschenbildung. Das Centrum sinkt, dem typischen Fortschreiten entsprechend, durch Aufsaugung der Flüssigkeit ein, die Cyanose, eventuell Hämorrhagie wird deutlicher sichtbar, peripher schreitet die Bildung eines erhabenen, rothen, steil abfallenden derben Saumes fort, dem ein Kranz von Bläschen aufsitzt. (Erythema vesiculosum, Herpes circinatus.) Manchmal findet sich um ein älteres Centrum ein mehrfacher Bläschenkranz. (Herpes iris.) Die einzelnen Flecke schwinden mit Hinterlassung einer braunen Pigmentirung; Efflorescenzen mit hämorrhagischem Centrum machen in der Abheilung die Farben blau, gelb, grün, braun durch. Bei Bläschenbildung kommt es durch Vertrocknung zur Krustenbildung und Schuppung.

Die Krankheit ist weder von wesentlichem Fieber noch von bemerkenswerthen subjectiven Erscheinungen begleitet; manchmal besteht bei der Knötchenform leichtes Brennen. — Der Verlauf ist typisch begrenzt, in 14 Tagen bis längstens sechs Wochen ist der ganze Process zu Ende; wenn die Eruption jedoch den ganzen Stamm befällt und recidivirt, kann die Dauer Monate, selbst Jahre betragen.

Complicationen: Mit den Erscheinungen auf der allgemeinen Decke können gleichzeitig ganz analoge Eruptionen von gerötheten Flecken, Knötchen und Bläschen auf der Mund- und Rachenschleimhaut vorkommen, über welchen das Epithel sich rasch grau trübt und in Form von Membranen und Fetzen sich abhebt, so dass schmerzhafte wunde Stellen entstehen. — In seltenen Fällen wird der Kehldeckel, Kehlkopf, die Vulvovaginal- und Urethralschleimhaut befallen. — In schweren Fällen kann es zu heftigen gastrischen Erscheinungen, Schüttelfrost, Endo-, Pericarditis, Pleuritis, Pneumonie, Meningitis, zu hämorrhagischer Zerwühlung und Gangrän der Rachenschleimhaut, Nierenblutungen, intensiven Gelenksaffectionen, psychi-

schen Depressionszuständen kommen, so dass solche Fälle letal ausgehen. — Lewin unterscheidet demgemäss auch eine benigne und maligne Form, Uffelmann spricht von einer ominösen Form des Erythema exudativum multiforme. — Kaposi u. A. stehen dagegen auf dem Standpunkt, dass in solchen Fällen das Erythem nicht die Bedeutung des wesentlichen Processes hat, sondern nur eine symptomatische Erscheinung sei, ähnlich vielen Roseolen.

Die Pathologie der Affection besteht nach Unna in vier Symptomen: Gefässerweiterung, Zellproliferation der Gefässwände, Emigration und Cutisödem. — Der befallene Bezirk ist nur der Papillarkörper; die nicht sehr bedeutende Emigration richtet sich in gerader Linie vom subpapillaren Gefässnetze nach aufwärts gegen die Oberhaut, die theilweise von Leukocyten reichlich infiltrirt ist. — Das Oedem zeigt sich sowohl in Auftreibung der Lymphspalten als auch in gleichmässiger Quellung des Papillarkörpers, einer ödematösen Schwellung der Epithelien und einer Erweiterung der epithelialen Saftspalten. Unterhalb des oberflächlichen Gefässnetzes zeigt die Cutis fast normale Verhältnisse.

Die Ausbreitung und Schwere der Hauteruption des Herpes iris lässt auf die Mitbetheiligung der Schleimhäute überhaupt keinen Schluss zu, nicht einmal bezüglich der relativ am häufigsten ergriffenen (Mund und Rachen), noch viel mehr aber gilt dies rücksichtlich der Bindehaut, die wohl am seltensten miterkrankt. — Wir können bei den schwersten, tödtlich verlaufenden Fällen die Augen vollständig intact finden, während andererseits bei ausgebreiteter Haut- und diffuser, schwerer Schleimhautaffection die Bindehäute den leichtesten Grad der Erkrankung zeigen; ja, gerade so wie es Fälle von Herpes iris giebt, bei denen Jahre lang periodisch Efflorescenzen nur auf der Mund- und Rachenschleimhaut auftreten, die Hauteruption ganz ausbleibt oder später einmal sich einstellt, sind auch analoge Fälle von isolirtem Herpes iris der Conjunctiva denkbar, wie wir später sehen werden.

Der Herpes iris der Bindehaut kann unter zwei dem Grade nach abgestuften Formen auftreten, die auch im klinischen Bilde völlig von einander verschieden sind.

1. In den leichtesten Fällen zeigt das befallene Auge bei oberflächlicher Betrachtung eine einfache katarrhalische Affection. Bei genauer Untersuchung finden sich jedoch wesentliche Differenzen gegenüber einer gewöhnlichen Ophthalmie. — Das Krankheitsbild ist ungefähr folgendes:

Die Lider sind normal, höchstens ein wenig ödematös, nie aber stark geröthet oder infiltrirt. — Die Cilienböden und Lidränder ohne pathologische Veränderung, die Conjunctivae tarsi geröthet, bei längerer Dauer leicht sammtartig hypertrophirt, die Conjunctiva der Uebergangsfalten und des Bulbus ist schwach netzförmig injicirt, dabei aber ödematös, glasig durchscheinend, aufgelockert und gequollen, die Secretion vermehrt (wenn dies in hohem Masse der Fall ist, kann es zu leichter Maceration der unteren Lidränder kommen), wässerig, nur selten etwas schleimig (in diesen Fällen die Cilien durch honiggelbe Krusten verklebt). — Der Process ist weder mit Lichtscheu noch mit Schmerzen verbunden, höchstens leichtes Brennen. — Die Cornea und Iris sind vollständig intact, das Sehvermögen nicht beeinträchtigt.

Gegenüber der acuten Ophthalmie unterscheidet sich die in Rede stehende Erkrankung also vor allem durch den Mangel stärkerer subjectiver Symptome (Lichtscheu, Schmerzen, Jucken) und der starken Injection und Infiltration der Skleralbindehaut, der profusen schleimigen oder schleimig eitrigen Secretion, sowie endlich durch das Vorhandensein eines auffallenden Conjunctivalödems.

Der Verlauf ist ein chronischer, die Heilung erfolgt ohne Hinterlassung irgend welcher Spuren spontan; solatii causa ist eine ganz irrelevante Therapie, welche nur die öftere Reinigung des Bindehautsackes bezweckt, angezeigt.

Zur Illustration diene folgender an der Klinik selbst beobachteter Fall:

K. Str., 16jähriger Gärtner, stammt aus gesunder Familie und war bisher auch nie krank. — Vor sechs Tagen begann ohne jede Veranlassung eine Röthung der Augäpfel mit Thränenfluss; gleichzeitig schwollen die Lippen an, die Mundschleimhaut wurde schmerzhaft, was sich besonders beim Kauen äusserte, es trat Foetor ex ore auf. Schüttelfrost war nie vorhanden; seit vier Tagen bemerkt Patient einen Ausschlag an Händen und Füssen. — Das Allgemeinbefinden war nicht alterirt, so dass er der Sache keine Bedeutung beimass und auch nichts dagegen that. — Erst die Steigerung des Ausschlages sowie der Augen- und Mundaffection führte ihn auf die Klinik.

Status praesens: Blasses Individuum mit geschwollenen Unterkieferdrüsen, aber ohne Zeichen von Rhachitis oder Scrophulose. Auf der linken Wange und unter dem linken Warzenfortsatze einige mit blutigen Krusten bedeckte Excoriationen. Die Lippen sind geschwollen, trocken, mit Blutborken bedeckt; die Schleimhaut der Lippen blass, grösstentheils oberflächlich grau belegt. Nach Entfernung des Belages leicht blutend. — Die Wangenschleimhaut mit grauweissen, scharf abgegrenzten, etwas erhabenen Plaques übersät, die entsprechend den beiden Zahnreihen stellenweise suffundirt sind und die Abdrücke derselben zeigen, zwischen denen eine vorspringende Leiste sich erhebt, die aus einer pulpösen, übelriechenden grauen

Masse besteht und ziemlich adhärent ist. — Nach ihrer Entfernung erscheint die Schleimhaut suffundirt und geschwollen, leicht blutend. — Am harten Gaumen ein Belag von unregelmässiger Begrenzung mit grau und matt erscheinenden Rändern und rosarothem, graubläulichem, glänzendem Ueberzuge. — Vereinzelte kleinere Plaques befinden sich angrenzend an die Zahnfleischränder, sie alle sind von einem lebhaft rothen Hofe umgeben. Die zwischen ihnen liegende Schleimhaut ist geschwollen, geröthet, stellenweise wie mit einem bläulichen Häutchen überzogen. Die Gaumenbögen sind geschwollen, unregelmässig gelbgrau belegt. — Uvula geschwollen, ihre Vorderfläche lebhaft geröthet, die Seitenpartien grau belegt. — Die Pharynxschleimhaut acut entzündet, zeigt einzelne Plaques von gleicher Beschaffenheit wie die oben erwähnten. Die Zunge geschwollen, geröthet, von einem schmierigen Belag bedeckt; ihre Unterfläche normal. — Am Zungengrunde theils flottirende, theils festhaftende, grauweisse trübe Epithelfetzen auf intensiv rother Unterlage.

Die Circumferenz der Nasenlöcher mit Blutborken bedeckt; am Septum narium ebenfalls Plaques, sonst der Befund einer chronischen, atrophischen Rhinitis. — Larynxuntersuchung wegen Schmerzhaftigkeit der Zunge nicht durchführbar, Sprache nicht alterirt. Auf beiden Handrücken, der Streckseite des rechten Unterarmes, beiden Fussrücken und Unterschenkeln finden sich zahlreiche runde Efflorescenzen von Mohnkorn- bis Hellerstückgrösse. Sie ragen ein wenig über die Umgebung empor, von der sie sich auch durch derbere Consistenz unterscheiden, und fühlen sich wie flache, linsenförmige Knoten an. — Die kleinsten sind lebhaft roth, die mittelgrossen haben ein blaurothes Centrum, das leicht schuppt oder eine punktförmige Hämorrhagie enthält und einen derben rothen, prominenten Hof, der unter Fingerdruck abblasst; die grössten sind in der Mitte entweder eingesunken und braunroth verfärbt, oder das Centrum erhebt sich in Form einer gelblichen, zum Theil blutig tingirten Blase, die von einem ein- oder mehrfachen Bläschenwalle umgeben ist.

Die Lider beider Augen sind leicht ödematös, dabei weich und nicht geröthet; die unteren Lidränder ein wenig macerirt, die Cilien durch spärliche gelbliche Krusten verklebt. Cilienboden normal. — Conjunctiva palpebrarum stark injicirt, im Bindehautsack etwas schleimiges, viel wässeriges Secret. — Die Bindehaut des Bulbus netzförmig injicirt, besonders in der unteren Hälfte und in den peripheren Antheilen; dabei erscheint sie sowie die Uebergangsfalten gequollen, ödematös, aber blassrosa gefärbt. Cornea, Iris, brechende Medien und Fundus normal. Keine Lichtscheu, keine subjectiven Beschwerden ausser geringem Thränenfluss. — Innere Organe normal. Temperatur Abends 38,4°.

Appetit wegen der Schmerzhaftigkeit beim Essen vermindert. — Sonstiges Allgemeinbefinden ungestört.

Therapie: Ausspülung des Bindehautsackes mit Kalium hypermanganicum-Lösung.

Mundspülung und Gurgeln mit 1% Kresol-Thymollösung.

Der weitere Verlauf gestaltete sich so, dass innerhalb der nächsten zwei Tage die Temperatur auf die Norm sank, um dann dauernd normal zu bleiben. — An den Extremitäten, sowie auf der Mund- und Wangenschleimhaut traten neue Efflorescenzen auf, während die beim Eintritte ent-

fernten Belege sich nicht erneuerten, im Gegentheil die freigelegte Schleimhaut schnell sich mit Epithel überzog und normal wurde. Die Bindehaut der Lider und der Bulbus zeigte anfangs keinerlei Veränderung gegen den Eintrittstag, am dritten Tage der Beobachtung traten am Tarsus feinste Hämorrhagien auf, die in wenigen Tagen spurlos schwanden. Vom vierten Tage an verkleinerten sich die Belege allmählich durch Abstossung der nekrotischen Massen und rasche Ueberhäutung. Vom sechsten Tage an besserte sich auch der bis dahin unveränderte Zustand der Augen zusehends, so dass am zehnten Tage bereits normales Verhalten bestand.

An den Extremitäten einzelne kleine Nachschübe, andererseits typische Abheilung älterer Efflorescenzen. — Nach 20tägigem Spitalsaufenthalte verliess Patient die Klinik mit ganz geringen Resten von Schleimhautplaques bei bestem Wohlbefinden auf eigenes Verlangen.

2. Die schwerere Form des Herpes iris conjunctivae verläuft unter dem Bilde einer membranösen Conjunctivitis, und zwar hauptsächlich mit Betheiligung der Conjunctiva tarsi vom Sulcus subtarsalis an, nur in ganz schweren Fällen ist auch die Conjunctiva der Uebergangsfalten und des Bulbus Sitz der Erkrankung; hier kommt es auch zur Entzündung und Ulceration der Cornea. Es wird zweckdienlich sein, an der Hand der bisher beobachteten einwandfreien Fälle den klinischen Symptomencomplex aufzustellen.

Der erste überhaupt veröffentlichte Fall von Herpes iris conjunctivae, der von Fuchs beobachtet wurde, gehört gleich in diese Gruppe.

Es handelte sich um einen 57jährigen kräftigen Mann, der wegen einer Augenentzündung die Klinik Arlt aufsuchte. Es fand sich ein grauweisser Belag auf der Conjunctiva tarsi nächst dem freien Rande des rechten Unterlides. Gegen Conjunctiva crouposa sprach das Alter des Individuums und die geringe Schwellung des Uebergangstheiles. An der Unterlippe eine aphthenähnliche Affection in der Nähe des Mundwinkels. — Fortschreiten des Belages auf die Conjunctiva tarsi des Oberlides, ziemlich fest haftende, grauweisse Membran, die sich in Fetzen ablösen liess, worauf eine blutende Schleimhaut zum Vorschein kam. In zwölf Stunden war die Membran wieder neugebildet. — Bulbus ganz normal. Secretion schleimig eitrig, subjective Beschwerden sehr gering. — Gleichzeitig bestand ein typisches Herpes iris-Exanthem an den Extremitäten, Plaques an der Wangen- und Gaumenschleimhaut und der Zunge, die stark schmerzhaft waren. Das Exanthem war sieben Tage nach der Erkrankung der Bindehaut unter Jucken aufgetreten. — Verlauf fieberlos und typisch. Die Membranbildung auf der Conjunctiva war nach neun Tagen gänzlich geschwunden, es blieb zunächst eine leichte Hyperämie mit starkem Hervortreten des Papillarkörpers zurück. Doch auch diese schwand bald. In der Mundhöhle zunächst noch eine Zunahme der Affection, erst nach 31 Tagen Abheilung.

Die mikroskopische Untersuchung der abgelösten Membranen von der Bindehaut und Mundhöhle ergab geschichteten Bau; an der Oberfläche mehrere parallele Lagen reticulirter Membranen ohne zelligen Inhalt, in der

Tiefe ein alveoläres Netzwerk aus erstarrtem fibrinösen Exsudat mit abwechselnden eingelagerten Schichten von Epithel- und Rundzellen. Die tiefsten Lagen des Epithels, die Basalzellen bleiben immer auf der Schleimhaut zurück, die oberen Schichten werden durch das zwischen ihnen an die Oberfläche dringende Exsudat, dessen flüssiger Antheil bald erstarrt abgehoben und mitgenommen.

Das Gerüst der Membranen ist in den oberflächlichen Schichten mächtiger, wahrscheinlich weil die ersten Producte der Exsudation viel fibrinhaltiger sind als die späteren, die wieder mehr Eiterkörperchen enthalten. — Die Zahl der in der Membran eingeschlossenen Epithelzellen entspricht nach einer ungefähren Schätzung der normalen, physiologischen Menge. Membranen, die in späteren Stadien der Erkrankung entnommen waren, zeigten stärkeres Gerüst, Abnahme der Rundzellen, gleiche Zahl der Epithelien. Daraus schliesst F., dass die Membranen den ganzen Verlauf des Processes überdauern, da eine Neubildung von Epithelzellen nicht angenommen werden kann, so lange die Membran anhaftet.

Bei längerem Bestande der Membran zeigten die Zellen homogenes, mattglänzendes Aussehen, Kernverlust, Zusammenbacken mit dem Gerüst zu einem Gitterwerke — stellenweise Schrumpfung der zelligen Elemente mit glasiger Metamorphose des Gerüstes. — Bakteriologischer Befund: Cokken und Cokkenketten.

Zwei weitere Fälle von Herpes iris conjunctivae, mit gleichzeitiger Haut- und Schleimhauteruption, die als membranöse Conjunctivitis in Erscheinung traten, wurden von Neumann und Bergmeister in der k. k. Gesellschaft der Aerzte in Wien vorgestellt. — Der erstere ist nur in einem ganz kurzen Referate erhalten, aus dem nur das oben erwähnte Factum zu ersehen ist. Der Fall Bergmeister's zeichnete sich dadurch aus, dass er zugleich mit der Hautaffection periodisch recidivirte. Im Ganzen waren acht Anfälle, die stets ohne Fieber verliefen und durchschnittlich in drei Wochen abheilten, beobachtet. Die Conjunctivitis trat abwechselnd bald vor, bald nach Ausbruch des Exanthems auf.

Der Augenbefund war folgender: Leichtes Oedem des linken Unterlids, etwas katarrhalische Secretion, an der Innenfläche beider Lider im Bereiche des Tarsus eine grauweisse, festhaftende croupöse Membran, die Schleimhaut in der Umgebung geröthet. — In der Gegend des unteren Thränenröhrchens reicht der Belag bis zur Lidkante.

Der von uns beobachtete Fall übertraf alle übrigen an Schwere und Ausdehnung, indem sich die Membranbildung auch auf die Conjunctiva bulbi erstreckte und die Cornea beider Augen geschwürig zerstört wurde (an einem Auge oberflächlich, am anderen mit Perforation).

Die Erkrankung hatte auch zu anderen Complicationen in den

inneren Organen geführt, denen die Patientin schliesslich erlag. Herr Hofrath Kaposi, auf dessen Klinik die Kranke lag, hatte die Liebenswürdigkeit, mir im Einverständnisse mit Hofrath Prof. Weichselbaum die Lider und Bulbi zur mikroskopischen Untersuchung gütigst zu überlassen, wofür ich beiden Herren auch an dieser Stelle bestens danke. — Die Krankengeschichte ist kurz folgende:

Die 29jährige Th. J. wurde in stark benommenem Zustande auf die dermatologische Klinik aufgenommen (27. V. 1899). Am ganzen Körper befanden sich zahlreiche kreuzer- bis thalergrosse rothe Flecke, die in der Mitte blauschwarz verfärbt waren (Hämorrhagien). — Gleichzeitig war auch die Mundschleimhaut in intensiver Weise betheiligt; das Fieber schwankte zwischen 38° bis 39°. — Später traten die gleichen Erscheinungen auf der Rachenschleimhaut und offenbar auch in der Lunge und im Magen auf, denn plötzlich stellte sich Lungenödem und Hämatemesis ein; diese Erscheinungen gingen nach Darreichung adstringirender Medicamente zurück. — Da erkrankten die Augen in Form einer diffusen croupösen Entzündung der Bindehaut und eines geschwürigen Zerfalls der Hornhaut. — Gleichzeitig löste sich die Epidermis über den Hautefflorescenzen blasig ab, die Blasendecke löste sich stellenweise los und es entstanden wunde Stellen, besonders am Bauche. — Die Kranke starb am 7. Juli 1899. — Die Obduction ergab: Erythema multiforme conjunctivarum, laryngis, pharyngis et cutis, subsequente Pneumonia lobulari partim suppurativa. Endocarditis recens verrucosa ad valv. mitral. — Anaemia cerebri.

Kaposi fasste den Fall in Folge des atypischen Beginnes mehr als acute Intoxication oder Infection unter dem Bilde des Herpes iris auf, obwohl anamnestisch eigentlich keine stricten Anhaltspunkte sich dafür ergaben; eine Ansicht, die ja schon eingangs erwähnt wurde.

Der genaue Augenbefund war folgender:

Die Lider ausser leichter ödematöser Schwellung normal. Spärliche schleimige Secretion; die Bindehaut der Lider, der Uebergangsfalten und der Bulbi in eine matte, grauweisse Fläche umgewandelt, wie mit einem dicht verfilzten Pilzrasen bedeckt. Die Corneae eitrig infiltrirt. Von den tiefen Theilen nichts wahrnehmbar.

Mikroskopischer Befund: (Formol-Alkohol-Härtung).

a. Tarsus und Conjunctiva tarsi.

Der Faserknorpel zeigt nur eine leichte Kernvermehrung um die Gefässe und die Acini der Meibom'schen Drüsen, besonders gegen die conjunctivale Seite zu. Das fibrilläre subconjunctivale Bindegewebe ist nur in spärlichen Resten vorhanden, welche einerseits als dünne Lage die innere Oberfläche des Tarsus, dieser parallel gerichtet, überziehen, andererseits in Gestalt von schmalen, zum Theil aufgefaserten Zügen, die unter rechtem oder spitzem Winkel von ersterer abgehen, septenartig durch ein äusserst zellreiches Gewebe gegen die Conjunctivaloberfläche verlaufen. — Dieses selbst hat den Typus des Granulationsgewebes: es besteht der Hauptsache nach aus Gefässen, vornehmlich präcapillaren und capillaren Baues und Ge-

fässsprossen, die in den verschiedensten Richtungen sich verzweigend ein Netzwerk bilden, dessen Maschen von Zellconglomeraten erfüllt sind. — Die Zellen sind in der Mehrzahl epitheloid, mit grossen, blassen Kernen, ferner spärliche, hier und da zu Haufen angeordnete poly- und mononucleäre Leukocyten, endlich spindelförmige, junge Bindegewebszellen, die stellenweise reihenweise angeordnet sind. — Die Gefässlumina sind grösstentheils klaffend, das Endothel sehr häufig gewuchert, desquamirt, degenerirt, die Gefässwandzellen proliferirt, zwiebelschalenartig angeordnet. Der Inhalt der Gefässe besteht aus Blut, das relativ sehr zahlreiche weisse Blutkörperchen enthält, sowie aus abgestossenen, gequollenen Endothelien. Recht oft kann man im Inneren der Gefässrohre auch Fibrinnetze und homogene, glänzende, geschlängelte und geschichtete Massen sehen, die Endothel- und Leukocyteneinschlüsse enthalten, stellenweise von der Wand abgelöst sind und keine Fibrinfärbung annehmen. — Es handelt sich da wohl um hyaline Thromben oder hyalin verändertes Fibrin. — Zu erwähnen wäre noch der relative Reichthum an Lymphgefässen, die viele weisse Blutkörperchen enthalten.

Ein ganz besonders für die Natur des Processes charakteristisches Aussehen gewinnt aber das pathologische Gewebe durch die in ihm vorfindlichen Einlagerungen, die in verschiedenen Formen vorkommen: Zum grössten Theile sind es homogene, glasige, ziemlich stark lichtbrechende Massen, die bandförmig oder knäuelartig gewunden sind und besonders in den oberflächlichen Lagen in ansehnlicher Zahl auftreten. — Zwischen den einzelnen Windungen sind abgeplattete und verschiedentlich deformirte stark tingirte Kerne und Kernreste eingeschlossen. — Diese Massen färben sich mit Eosin gleichmässig rosenroth, mit Fuchsin-Pikrinsäure nehmen sie einen orangerothen, bald mehr ins gelbe, bald ins röthliche spielenden Farbenton an, mit Thionin bläulichgrün, mit alkalischem Methylenblau blass grünblau, mit Jodjodkali gelb, bei der Weigert'schen Fibrinmethode bleiben sie in der Hauptmasse ungefärbt, in ihnen treten jedoch violette, wellige oder netzförmige Fibrineinschlüsse in Erscheinung. — Sie sind offenbar als Hyalin anzusprechen, das aus Fibrin entstanden ist, und machen den Eindruck einer zähflüssig gewesenen, erstarrten Masse. Zweitens finden sich, allerdings sehr spärlich, Fibrinnetze und -Fäden theils frei zwischen den Zellen, theils innerhalb der Gefässwände. Ganz verschieden davon ist die dritte Art der Einlagerungen; es sind dies kugelförmige Gebilde, die von der Grösse eines Leukocyten bis zu der einer Epithelzelle variiren. Sie kommen einzeln oder zu Häufchen vereinigt theils frei im entzündlichen Gewebe vor, theils sind sie in Zellen eingeschlossen. In letzterem Falle ist der Zellkern entweder durch die Kugeln excentrisch verschoben, dabei je nach Zahl und Grösse der Kugeln nierenförmig oder bisquitartig gestaltet, oder er ist zwischen die Kugeln eingeklemmt und verschiedentlich deformirt, manchmal ist der ganze Zellleib von einer grossen oder mehreren kleineren Kugeln fast ganz ausgefüllt, so dass vom Kern keine Spur und vom Protoplasma stellenweise nur ein schmaler peripherer Saum sichtbar ist. Der Charakter der Zellen scheint nach denjenigen mit wenig Einschlüssen zu urtheilen, der von Rundzellen zu sein. — Die Kugeln erscheinen ungefärbt mässig stark lichtbrechend und ungeschichtet, mit Jodjodkalilösung färben sie sich bräunlichgelb, durch HCl ist keine Violettfärbung zu erzielen. —

Thionin verleiht ihnen eine blaue Farbe mit leichtem violetten Ton, in Hämatoxylin-Eosin färben sie sich rosaroth, nach van Gieson röthlichgelb, nach Weigert (Fibrinfärbung) violett, wobei besonders an den grösseren ein dunkler Rand sich von einem helleren Centrum abhebt. — Sie stimmen in ihrem Aussehen, Vorkommen und den meisten Farbenreactionen mit den u. A. jüngst von Leber beobachteten Amyloïdkugeln überein. Auch nach meinen Präparaten ist es wahrscheinlich, dass sie zunächst frei im Gewebe entstehen und erst secundär zu Zelleneinschlüssen werden.

Als sehr seltenen, aber immerhin erwähnenswerthen Befund erwähne ich noch homogene kugelige oder maulbeerartige Gebilde von deutlicher Schichtung, die von zahlreichen radiären Sprüngen durchsetzt sind (was bei den Kugeln nie der Fall ist), die sich jedoch nach Weigert gar nicht färbten, während die in denselben Schnitten vorhandenen Kugeln die deutlichste positive Reaction annahmen. — Ihr sonstiges Aussehen glich denselben ganz.

Die oben beschriebenen hyalinen Einlagerungen nehmen gegen die freie Oberfläche hin an Menge und Masse zu und backen zu einer compacten Membran zusammen, welche mit geringen Unterbrechungen (vgl. später) das früher geschilderte entzündliche Gewebe bedeckt. Sie erreicht stellenweise eine Dicke von über 1 mm und verliert grösstentheils ihre ursprüngliche Zusammensetzung aus den gewundenen hyalinen Bändern, hat vielmehr das Bild einer ganz homogenen Auflagerung, in welcher stark tingirte polymorphe Kerne und Trümmer eingeschlossen sind. Die Herkunft der letzteren ist nicht mit Sicherheit festzustellen, die Mehrzahl dürfte wohl von Leukocyten herrühren, doch scheinen einige ihrer Form und Structur nach von Epithelzellen oder Bildungszellen des Granulationsgewebes herzustammen, die von dem Hyalin mit an die Oberfläche genommen wurden. Stellenweise zeigt die Membran eine durch eingelagerte Rundzellenzüge hervorgerufene Schichtung. Die freie Oberfläche der Auflagerung ist unregelmässig wellig und von Epithelresten sowie Detritus und Rundzellen bedeckt.

Das Epithel der Bindehaut ist vom freien Lidrande bis ungefähr zum Sulcus subtarsalis erhalten, die tiefen Schichten normal, die oberflächlichen Lagen degenerirt, homogen. — In diesem Bereiche fehlen auch alle Formen der Einlagerungen in dem sonst ganz gleich veränderten Subconjunctivalgewebe.

Vom Sulcus subtarsalis angefangen wird das Epithel durch die hyalinen Massen abgedrängt, bleibt in verändertem Zustande in Form einer kurzen, sich verjüngenden Zunge sichtbar, um dann ganz zu verschwinden. — Nur hier und da sind in und auf der Membran Epithelinseln sichtbar.

Zugleich damit, dass die hyalinen Einlagerungen kolben- und zottenförmige Auswüchse in die Reihen der Basalzellen treiben, diese theils comprimiren, theils aus einander drängen, erscheinen in den übrigen Epithellagen glasige, zum Theil gewundene, zum Theil unregelmässig polygonale Massen von gleicher Structur zwischen den einzelnen Zellen; diese selbst werden dadurch mannigfach deformirt, oft zwiebelschalenartig angeordnet oder zu spindeligen Zügen abgeplattet. — In den Spalten der hyalinen Einlagerungen sind die gleichen Kerne und -Reste sichtbar, wie in jenen des sub-

conjunctivalen Gewebes. — Zwischen den deformirten Epithelzellen und den Hyalinmassen sind oft, concentrisch ihrer Oberfläche, spaltförmige Räume sichtbar, die offenbar durch eine spätere Schrumpfung der eingedrungenen geronnenen Massen (vielleicht theilweise auch Härtungseffect) zu erklären sind. — Die Massen selbst sind aber eine Fortsetzung der obenerwähnten, wegen ihrer netzförmigen Anordnung auf den Schnitten vielfach unterbrochenen Zotten der hyalinen Membran. — Die gleichen Veränderungen zeigen nur in viel stärkerem Grade auch die Epithelinseln. Ein Einschluss dieser Massen in die Epithelzellen selbst ist nirgends mit Sicherheit nachzuweisen, manche ähnlich sehende Stellen sind wohl nichts anderes als Trugbilder, dadurch hervorgebracht, dass die Spitze einer Zotte mit der ihr aufsitzenden, von unten her napfförmig eingedrückten Zelle am Schnitte abgekappt ist.

Die vorstehend beschriebenen pathologischen Veränderungen sind an allen vier Tarsis zu sehen, nur sind sie an denen des linken Auges geringgradiger.

Der linke Bulbus ist im Bereiche des Conjunctivalüberzuges von dem gleichen pathologischen Processe befallen, nur ist das mikroskopische Bild durch die anderen localen Verhältnisse ein verändertes. — Entsprechend dem viel lockereren, zu Oedemen disponirten Gefüge der Conjunctiva und Episklera besteht eine Chemosis und ist die Zellanhäufung in Folge eines diffusen Oedems eine weniger dichte. — Es sind allenthalben mit geronnener fibrinhaltiger Lymphe erfüllte Spalträume sichtbar; die kleinzellige Infiltration tritt ebenso wie in der Conjunctiva palpebrae relativ in den Hintergrund, die Gefässe, hier womöglich noch reichlicher, unter ihnen auch zahlreiche kleinere Arterien und Venen, zeigen die gleichen Veränderungen: peritheliale Wucherung, Endothel-Proliferation, -Desquamation und Degeneration, hyaline und fibrinöse Gerinnungsmassen. — Die hyalinen, conglobirten Einlagerungen, besonders in den oberflächlichen Schichten, zu einer Membran zusammenfliessend. — Das Epithel ist nur in Form spärlicher nekrotischer Fetzen in der letzteren vorhanden. — Die Cornea, ebenfalls epithellos, von Detritus bedeckt, oberflächlich, theilweise durch ein gereinigtes flaches Geschwür vertieft, etwas infiltrirt. — Sklera normal, nur um die Gefässe herum geringe kleinzellige Infiltration. — Die Vorderkammer enthält nur geronnenes Kammerwasser, keine corpusculären Elemente. — Iris hyperämisch, Linse in den Rindenschichten cataractös, Glaskörper, Retina und Chorioidea normal, Papille ganz leicht geschwellt und hyperämisch.

Der rechte Bulbus: An ihm ist das Bild durch eine acute, hochgradige fibrinöse Entzündung complicirt, die mit sehr starkem Oedem besonders in den tiefen Schichten der Episklera einhergeht. Die Cornea in dem oberflächlichsten Drittel ihrer Dicke nekrotisch, in der unteren Hälfte von einem Geschwür eingenommen, dessen Ränder aufgefasert und nach aussen umgebogen sind, der Grund wird von der Descemeti gebildet, die in einem ziemlichen Bereiche ebenfalls perforirt ist. — Der ganze Substanzverlust von einem Pfropfe ausgefüllt, der der Hauptmasse nach aus dicht verfilztem Fibrin gebildet ist, in dem nekrotische Hornhautfetzen und Detritus sowie Bakterienmassen (vergleiche später) eingeschlossen sind. Durch die Perforationsstelle setzt er sich in die Vorderkammer fort, die er fast vollständig erfüllt. — Die Iris und Pupille von einer dichten Fibrinlage bedeckt. —

Das Stroma der Iris ödematös durchtränkt, von einem feinen Fibrinnetze allenthalben durchzogen, Gefässe strotzend gefüllt, die fixen Gewebszellen vermehrt, ausserdem Rundzellen im Gewebe. An der Oberfläche und im Stroma insuläre Nekrosen. Ciliarkörper in gleicher Weise verändert. — Hintere Kammer von fibrinös eitrigem Exsudat erfüllt, Linse in den Rindenpartien cataractös, die Linsenkapsel in der vorderen Hälfte und am Aequator an je einer circumscripten Stelle nekrotisch und perforirt, so dass Rundzellen und mit Pigment beladene Phagocyten in den cataractösen Theilen sich befinden. — Sklera in den oberflächlichen Lagen mässig infiltrirt, Chorioidea und Retina normal, Papille etwas geschwollen und hyperämisch.

Bakteriologischer Befund in den Präparaten: Auf der Membran der Conjunctiva tarsi und in ihren oberflächlichen Schichten fanden sich zahlreiche Cokken und kurze Cokkenketten, ganz vereinzelt plumpe Stäbchen. (Gram positiv.) Die Zahl der Mikroorganismen in den Schnitten von den rechten Lidern beträchtlich grösser.

Der linke Bulbus zeigt gleichen Befund. — Am rechten Bulbus jedoch ist nicht nur die Membran auf ihrer Oberfläche (wo sich ganze dichte Rasen finden) und in ihrer ganzen Dicke, sondern auch das Gewebe selbst und die Gefässe Fundort von geradezu massenhaften wohlausgebildeten, langen Kettencokken. — Der Geschwürspfropf, das Vorderkammerexsudat, Iris, Ciliarkörper, hintere Kammer, ja selbst die Linse, zeigen allenthalben frei im Gewebe und intracellulär liegende Streptocokken. — Im Fibrinnetz und im Gewebe des Irisrandes sind ganze Colonien sichtbar. — Um letztere herum liegen zahlreiche nadel- und wetzsteinförmige, homogene, nach Gram positiv, mit Hämalaun-Eosin blassblau gefärbte Gebilde, deren Natur gewiss keine anorganische ist, über deren Wesen und Bedeutung jedoch nichts Sicheres ausgesagt werden kann, am ehesten könnte noch in ihnen eine, dem Fibrin nahestehende Substanz vermuthet werden.

Der vorliegende Fall stellt sich histologisch als eine acute, länger dauernde Entzündung dar, bei welcher es bereits zur Bildung eines Gewebes vom Typus des Granulationsgewebes gekommen ist, das das Muttergewebe infiltrirt und durchsetzt; wir können Reste desselben bis nahe an die Oberfläche verfolgen. — Das hervorstechendste und wesentlichste Merkmal des sich hier abspielenden pathologischen Processes aber ist die massenhafte Bildung eines zähen, gerinnenden, faserstoffreichen Exsudates, das sich sehr bald hyalin umwandelt, durch das zellige Entzündungsproduct an die Oberfläche durchdrängt (dabei Theile desselben in sich einschliesst und mitnimmt) und daselbst eine zusammenhängende glasige Membran bildet. — Diese Metamorphose des Fibrins ist stellenweise bereits innerhalb der Gefässe zu beobachten. — Eine fibrinoïde Degeneration des Bindegewebes, wie sie E. Neumann beschreibt, ist nirgends zu constatiren.

Das Vorhandensein von Streptocokken (und einzelnen Stäbchen) ist, soweit es das linke Auge betrifft, gewiss nicht als Ursache des

Processes aufzufassen, denn erstens ist ihre Menge doch zu gering, und zweitens, was wohl von ausschlaggebender Bedeutung ist, finden sie sich nur auf der Oberfläche und in spärlicher Zahl auch in den obersten Schichten der Membran, nirgends aber im Gewebe oder innerhalb der Gefässe, was wohl zur Erklärung dieses verhältnissmässig tief greifenden Processes erforderlich wäre. Vielmehr hat das geronnene, mit nekrotischen Massen vermengte Exsudat den normalen Bewohnern der Conjunctiva als günstiger Boden für ihre Vermehrung gedient.

Ganz anders liegen jedoch die Verhältnisse am rechten Auge. Hier besteht zwar auch derselbe Grundprocess, dazu gesellte sich jedoch eine foudroyante fibrinöse Entzündung, die auch die Cornea und den ganzen vorderen Bulbusabschnitt in heftigster Weise in Mitleidenschaft zog. — Da sind wohl die ganz massenhaft vorhandenen Streptocokken, die sich auch innerhalb der erkrankten Gewebe, der Gewebsflüssigkeiten und Gefässe nachweisen lassen, als ursächliches Moment der Steigerung der pathologischen Gewebsveränderungen aufzufassen — der ganze Process daher als eine secundäre Streptocokkeninfection zu deuten. Diese Steigerung konnte sich aber nur in der bereits durch den Grundprocess gegebenen Tendenz manifestiren. — Bei dieser ganz acuten Infection kam es aber auch zu keiner Hyalin-Umwandlung des Fibrins.

Man könnte auch zum Zwecke der einheitlichen Deutung des Streptocokkenbefundes auf beiden Augen annehmen, dass beiderseits in den letzten Lebenstagen der Patientin eine Streptocokkeninvasion (vielleicht von den Respirationswegen aus durch die Thränencanäle) in die Conjunctivalsäcke stattfand, diese jedoch am rechten Auge entweder stärker war oder früher eintrat.

Die schwere Form des Herpes iris conjunctivae hat, wie wir aus vorstehenden klinischen und mikroskopischen Befunden ersehen haben, ihr hervorstechendstes Merkmal, die Membranbildung, mit einer ganzen Gruppe von Augenerkrankungen gemeinsam, die unter dem Sammelnamen der Conjunctivitis crouposa, pseudomembranosa, membranacea geführt werden, aber die verschiedenste Aetiologie besitzen. — Der Begriff Conjunctivitis membranacea etc. betont eben ausschliesslich den klinischen Symptomencomplex, ohne auf die ursächlichen Momente Rücksicht zu nehmen, was ja vom klinischen Standpunkt gewiss den Werth der grösseren Uebersichtlichkeit und Einfachheit hat, für die therapeutische Seite unseres Handelns jedoch die Gefahr einer Schablonenhaftigkeit in sich schliesst. — Der Wunsch nach einer präcisen, mehr das causale Moment betonenden Nomenclatur wird wohl lange

oder überhaupt immer unerfüllbar sein, denn die dazu nöthigen Voraussetzungen werden mit der zunehmenden Entwicklung der Bakteriologie immer complicirter und zahlreicher. — Die ursprüngliche symptomatologische Gegenüberstellung der croupösen und diphtheritischen Conjunctivitis, die u. A. von Knapp und Saemisch durchgeführt wurde, gilt zwar heute noch zur Bezeichnung des klinischen Bildes, hat aber insofern an Bedeutung eingebüsst, als wir schon seit langem wissen, dass die mit Nekrose einhergehende Form (Diphtheritis) nicht allein durch den Klebs-Löffler'schen (Diphtherie-) Bacillus hervorgerufen wird, sondern manche andere pathologische Bewohner der Bindehaut (von den durch chemische Agentien hervorgerufenen Formen abgesehen), wie Gonococcus, Diplococcus lanceolatus, Strepto-, ja selbst Staphylococcus ihre Erreger sein können, andererseits aber auch die rein croupöse Form (Membranbildung auf der Conjunctiva bei nur hyperämischer oder ganz oberflächlich exulcerirter Bindehaut) als Manifestation der wahren Diphtherie auftreten kann, sogar mit sehr gutartigem Verlaufe (Uhthoff, Schirmer, Sourdille, Morax). — Schon Venemann sprach die Meinung aus, dass die membranösen Conjunctivitiden, gleichviel ob sie croupöser oder diphtheritischer Natur sind, nicht immer der Ausdruck der Diphtherie seien und dass in der Bindehaut andere infectiöse Processe vorkämen, welche die fibrinösen Formen produciren. Ja noch mehr, es sind Fälle bekannt, die unter dem Bilde eines einfachen acuten Bindehautkatarrhs verliefen, bei denen die Löffler'schen Bacillen gefunden wurden; diese erwiesen sich bei der Ueberimpfung zwar als avirulent, riefen aber nach ihrer Durchschickung durch Thierleiber bösartige diphtheritische, nekrotisirende Entzündungen, also hier echte Diphtherie hervor.

Nach dieser vorausgeschickten kurzen Schilderung unseres heutigen Standes in der Frage der mit Membranbildung einhergehenden Bindehautentzündungen wird es begreiflich erscheinen, dass die Absonderung einer Form aus der ganzen Gruppe nur mit grosser Vorsicht geschehen kann, die Differentialdiagnostik ebenfalls auf mancherlei Schwierigkeiten stösst, ja in manchen Fällen aus dem klinischen Bilde allein überhaupt nicht möglich ist, sondern nur unter Zuhilfenahme der causalen Momente und ihres Zusammenhanges mit einer eventuellen Allgemeinerkrankung. — Es ist daher die genaue bakteriologische Untersuchung, eventuell mit Thierexperimenten nie zu unterlassen. — Wenn wir es dennoch unternehmen, das in Rede stehende Krankheitsbild zu fixiren, so wäre vor allem dessen eminent benigner Charakter hervorzuheben, der sich auch schon äusserlich in einer auffal-

lend geringen Mitbetheiligung der äusseren Liddecke und den sehr wenig ausgesprochenen subjectiven Beschwerden äussert (keine Lichtscheu, nur etwas Thränenfluss, eventuell leichtes Brennen). Die Lider sind höchstens etwas ödematös, nie aber infiltrirt oder entzündlich geröthet. — Die Secretion ist nur eine katarrhalische, der Verlauf ohne oder mit ganz geringen Temperaturerhöhungen (um 38°), dabei ausgesprochen chronisch mit Nachschüben, aber ohne namhafte Steigerung des Symptomencomplexes. Das Allgemeinbefinden gar nicht oder unwesentlich alterirt.

Die Membranen selbst sind glatt, glänzend, von gallertiger Consistenz, weiss, an den Rändern fast durchscheinend, glasig; sie können eine Mächtigkeit von 2—3 mm erreichen, sie haften der Unterlage grösstentheils nur ganz lose an, lassen sich daher leicht in toto abstreifen, wobei nur an den spärlichen Stellen festerer Verbindung blutende Wunden zurückbleiben. Die Erneuerung der Membranen erfolgt ziemlich rasch, anfangs vollständig, allmählich in kleinerem Umfange, und in geringerer Dicke, schliesslich nur auf die festhaftenden Partien beschränkt, endlich sistirt sie ganz und es bleibt eine hypertrophische, sammtartige Conjunctiva zurück, die in kurzer Zeit zur Norm wiederkehrt.

Zur Illustration der oben hervorgehobenen Schwierigkeiten einer exacten Diagnosenstellung diene der folgende von mir in letzter Zeit auf der Klinik Fuchs beobachtete Fall:

J. K., 62jähriger Tagelöhner, suchte am 3. October 1900 die Klinik wegen einer Entzündung beider Augen auf. Sie begann bei vollständigem Wohlbefinden mit Brennen am rechten Auge vor sechs Wochen. Bald röthete sich das Auge, die Lider schwollen an und es trat eine schleimige Secretion auf. Patient wusch das Auge zuerst mit Milch, später mit lauem Wasser. Vor drei Tagen begann das linke Auge in gleicher Weise zu erkranken. Niemals waren während der bisherigen Dauer der Erkrankung irgend welche subjective Allgemeinsymptome, wie Kopfweh, Appetitlosigkeit, Fieber, Schlingbeschwerden, Stuhlverstopfung vorhanden. — Die einzige Nebenerscheinung ist Unwegsamkeit der Nase und Unmöglichkeit durch dieselbe zu athmen, gleichzeitig vermehrte schleimig-eitrige Nasensecretion. Dieses Leiden besteht seit ca. 18 Jahren. Vor zwölf Jahren überstand Patient eine Periostitis des Unterkiefers, nach welcher eine Fistel zurückblieb. — Die Eltern des Patienten starben früh, der Vater an Tuberculose, die Mutter an einer Psychose. Zwei Geschwister starben im Alter von 3—4 Jahren an dem Patienten unbekannten Krankheiten. — Patient selbst ist verheirathet, hat drei gesunde Kinder. — Weder in seiner Familie noch in seiner Umgebung kam ein Fall einer Augen- oder Halsentzündung vor.

Status praesens. Grosser kräftiger Mann von mittlerem Ernährungszustande. Aeussere Decke bis auf die der Insolation ausgesetzten Stellen blass,

normal; die inneren Organe normal, im Urin kein Eiweiss, Phosphate in grosser Menge, Zucker in minimalen Spuren. — Die Schleimhaut des Mundes normal, die des Rachens sowie die Tonsillen leicht geröthet, ohne Belege. — Präauriculardrüsen geschwollen, nicht schmerzhaft. Temperatur 37,5°. Nase in beiden Hälften bis nach vorn durch Polypen verstopft. In der Mitte des Kinnes eine stark eingezogene Narbe mit einer centralen, $1^3/_4$ cm tiefen Fistelöffnung.

Mässige Lichtscheu rechts; Unter- und Oberlid beider Augen leicht livid, ödematös, Lidspalte kann rechts nur auf $^1/_2$ cm geöffnet werden, Cilien durch Secret verklebt, Conjunctiva palpebrae inferioris beiderseits bis zum Sulcus subtarsalis geröthet, sammtartig, sonst von einer ziemlich locker anhaftenden, ca. 1 mm dicken, grauweissen, glatten, glasigen Membran bedeckt, die sich leicht im Ganzen abstreifen lässt, ebenso die Conjunctiva tarsi superioris. Unter der Membran sammtartige, geröthete, etwas verdickte, stellenweise leicht blutende Conjunctiva. Die Uebergangsfalten frei von Membranen, ödematös, geschwollen, lebhaft injicirt.

Rechtes Auge: Bewegungen frei. — Plica semilunaris, Conjunctiva bulbi geschwollen, letztere leicht chemotisch, an einzelnen Stellen blutig suffundirt, stark injicirt. Pinguecula deutlich ausgeprägt. — Cornea in der Mitte etwas matt, oberflächlich erodirt im Bereiche von 6 mm im Durchmesser, zart bläulich getrübt, die Trübung mit der Lupe in feinste strich- und punktförmige Details auflösbar. Kammer tief, Iris leicht verfärbt und geschwollen. Pupille rund, central, prompt reagirend, schwarz. Temperatur normal.

Linkes Auge: Mässige Chemosis, Bindehaut des Bulbus injicirt, auf der inneren Pinguecula eine stecknadelkopfgrosse xerotische Stelle. Bulbus normal. Temperatur normal.

Visus: R. wegen Lichtscheu nicht aufzunehmen.

L. $^6/_8$? + 1 idem.

Fundus normal.

Bakteriologische Untersuchung: Deckglas: Zahlreiche Streptocokkenketten, spärliche xeroseähnliche Stäbchen. Platte: Reichliche Streptocokken-, vereinzelte Xerosecolonien, zwei Colonien von Staphylococcus albus. — Thierversuch mit den rein dargestellten Stäbchencolonien fiel negativ aus.

Verlauf: Die Membranen stiessen sich zum Theil selbst ab, zum Theil wurden sie bis auf kleine festhaftende Fetzen entfernt, regenerirten sich binnen wenigen Stunden, später langsamer, erreichten auch nicht mehr die ursprüngliche Dicke und Grösse. — Durch kurze Zeit war auch die rechte Carunkel von einer Auflagerung bedeckt.

Die Hornhauterosion rechts vertiefte und infiltrirte sich allmählich, breitete sich auch nach der lateralen Seite hin aus, es trat Hyphaema und Iritis auf.

Vom 22. November an begannen keine neuen Membranen mehr sich zu bilden, ihre ursprüngliche Grösse war auf die eines Mohnkornes reducirt, die am 30. XI. ebenfalls verschwand. — Das Geschwür heilte aus. Die Conjunctiva war sammtartig, geröthet. Secretion geschwunden. Temperatur zwischen 36,9 bis 37,8°, einmal (4. X.) Abends 38,5°. Appetit und Stuhl stets gut. Die Therapie bestand in einer antiseptischen Ausspülung der Conjunctiva mit Kali hypermanganicum, warmen Sublimatumschlägen ($^1/_2$ ‰);

gegen das Geschwür der Hornhaut und die Iritis in Sublimatinjectionen, Atropin, später Massage mit 5 % Jodoformvaseline; in der letzten Zeit, nach Abstossung der Membranen, Zinc. sulf. gegen die Hypertrophie der Conjunctiva. Nebenbei Extraction der Nasenpolypen in mehreren Sitzungen.

Die am 13. XI. neuerlich vorgenommene bakteriologische Untersuchung ergab Streptocokken in geringerer Zahl als beim ersten Male; — keine Stäbchen oder Staphylocokken.

Am 1. XII. wurde folgender Status exitus notirt:

Linkes Auge: Aeussere Theile und Thränensack normal, Conjunctiva palpebrae blass, glatt, Bulbus normal. Visus $^6/_6$?, + 1 idem.

Rechtes Auge: Aeussere Theile und Thränensack normal, Conjunctiva palpebrae leicht geschwollen und injicirt, glatt; Bulbus mässig conjunctival und ciliar injicirt, Cornea im inneren unteren Quadranten leicht abgeflacht, spiegelnd, bis auf einen kleinen durchsichtigen Randtheil im inneren oberen und äusseren oberen Quadranten grau getrübt, uneben. — Iris normal; Pupille durch hintere Synechien unregelmässig. Visus: Handbewegung in 2 m Ast. irregul.

Die mikroskopische Untersuchung der in Alkohol gehärteten Membranen (am 3. X., 7. XI. und 12. XI. entnommen) ergaben einen Befund, der dem von Fuchs erhobenen fast völlig gleicht. Sie zeigen lamellirten Bau, der aus abwechselnden Fibrin- und Rund- sowie Epithelzellenschichten besteht. — Das Fibrinnetz ist grösstentheils in homogene, hyaline Schollen und verstrickte Balken umgewandelt; die Epithelzellen zum Theil degenerirt, zum Theil noch wohl erhalten (besonders in den tiefen Schichten) in Form von Nestern, Fetzen und ganzen Lagen zwischen die gewundenen Hyalinmassen eingeschlossen. — In den oberflächlichen, namentlich aber den der Conjunctiva aufliegenden Partien zahlreiche Streptocokkenketten, oft haufenförmig, wie in Colonien gelagert, daneben spärliche plumpe Stäbchen. In den mittleren Schichten ist die Menge der Mikroorganismen wesentlich geringer. — Die vom 7. und 12. XI. stammenden Membranen zeigen eine namhafte Abnahme des Bakteriengehaltes.

In diesem Falle war von einer Herpes iris-Eruption weder auf der äusseren Haut, noch auf den Schleimhäuten irgend eine Spur vorhanden; andererseits ergab die bakteriologische Untersuchung das reichliche Vorhandensein von Streptocokken, sowie die Anwesenheit von spärlichen Stäbchen, welch letztere alsbald ganz verschwanden und auch durch das mit ihren Reinculturen vorgenommene Thierexperiment sich als vollständig avirulent erwiesen, also wohl als Xerosebacillen anzusprechen sind. — Es wäre nun allerdings naheliegend, den ganzen Process als eine Streptocokkeninfection aufzufassen, dagegen spricht aber das klinische Bild mit seinem vollständigen Mangel einer bei derartigen Infectionen typischen starken Reaction von Seite der äusseren Lider und des Gesammtorganismus, sowie der ausserordentlich chronische und benigne Verlauf, der sich auch damit nicht

gut in Einklang bringen lässt. — Es ist also dadurch die Auffassung gerechtfertigt, dass es sich hier um einen isolirten Herpes iris der Conjunctiva handelt, ein Analogon zu den atypischen Herpes iris-Fällen, die sich nur auf der Mund- und Rachenschleimhaut localisiren und die ja von den Dermatologen als Seltenheiten anerkannt sind. — Bei dem durch die Nasenpolypen gehemmten oder ganz aufgehobenen Thränenabflusse ist es in dem stagnirenden und der Zersetzung anheimgefallenen Conjunctivalsecret zur leichteren Ansiedelung und Vermehrung von Mikroorganismen gekommen, unter denen zufälligerweise Streptocokken die Ueberhand gewonnen haben. Vielleicht sind diese sogar aus der Nasenhöhle, wo ja auch ein schleimig-eitriger Katarrh (aber ohne Membranbildung) bestand, ascendirend in den Conjunctivalsack gelangt. Es soll ja nicht ganz in Abrede gestellt werden, dass die so massenhaft vorhandenen Mikroorganismen den pathologischen Process beeinflusst haben, um so mehr als wir von dieser Species wissen, dass sie membranöse Entzündungen — allerdings mit sehr starker localer und allgemeiner Reaction — hervorzurufen im Stande sind; aber gerade der enorme Bakteriengehalt bei dem gutartigen und chronischen Verlaufe spricht gegen den ursächlichen Zusammenhang. — Sollte diese Deutung auf Widerspruch stossen, so bleibt nur übrig den Fall, der durch seine Erscheinungsform und Verlauf gewiss ein seltener und erwähnenswerther ist, unter die wenigen bisher bekannten Fälle sogenannter „Cojunctivitis membranosa chronica“ zu zählen.

In der Literatur sind folgende Fälle niedergelegt:

E. Ch. Hulme giebt die Krankengeschichten dreier, wenige Wochen alter Kinder, welche auf beiden Augen mit einer Conjunctivitis behaftet waren, die eine dicke fibrinöse Membran auf der Conjunctiva palpebrae absetzte, — dabei war die Absonderung der Conjunctiva eine wässerige mit geringer Beimischung von Eiter; die Lider stark geschwollen, die Conjunctiva bulbi und Hornhaut so gut wie gar nicht ergriffen. — Die Membranen konnten nur schwer entfernt werden, worauf stark blutende Conjunctiva sichtbar wurde. — Die Restitution der Membranen erfolgte sehr rasch; der Process dauerte viele Monate und widerstand jeder örtlichen Behandlung.

J. Mason's Patientin, ein achtmonatliches gut aussehendes Kind, wurde kurz nach der Genesung von Masern von einer rechtsseitigen Augenentzündung befallen, deren hervorstechendstes Sympton die Bildung eines grauweissen Belages war, der den genauen Abguss der Innenfläche der Lider bildete, leicht in toto entfernt werden konnte, worauf das Auge rasch heilte. — Am linken Auge begann der Process etwas später, ging mit starker Secretion einher, die Membran haftete fester, war anfangs klein, vergrösserte sich jedoch rasch und stellte sich trotz wiederholter Entfernung von der nachher blutenden Conjunctiva wieder her. — Bald traten ähnliche Membranen am

Zahnfleische um die gerade zu dieser Zeit hervorwachsenden Schneidezähne sowie am Frenulum linguae auf; es erkrankte nun auch das rechte Auge unter starker Schwellung wieder; die Membranbildung breitete sich beiderseits auch über die Hornhaut aus und zerstörte dieselbe. — Kurz darauf erkrankte das Kind an Scarlatina, die Membranen wurden dünner, die Secretion reichlicher und mehr gelb, dünnflüssig. Ein gleicher Ausfluss aus beiden Nasenlöchern. Allmählich heilte der Process, die Conjunctiva tarsi von scheinbar gesunder Schleimhaut bedeckt, die Cornea durch Staphylome ersetzt; Beobachtungsdauer über drei Monate.

Nettleship erwähnt mehrere derartige Fälle seiner Beobachtung. (Original nicht zugänglich.)

Arlt beobachtete bei einem zweimonatlichen, sonst gesund aussehenden Kinde eine mit starker Schwellung und Röthung einhergehende Conjunctivitis, welche mit einer die Innenfläche beider Lider und die Oberfläche des Bulbus bedeckenden festhaftenden Membran einherging. Sie bildete eine Tasche mit etwas vorgewölbtem Grunde, die nach Verordnung einer Stirnsalbe von Unguentum cinereum mit Extractum belladonnae und häufiger Application feuchtwarmer Umschläge nach einigen Tagen barst und die vollkommen intacte Hornhaut sowie die nur an der Peripherie etwas injicirte Conjunctiva bulbi zum Vorschein kommen liess. — Nach drei Monaten war der Zustand nahezu der gleiche, nach vier Monaten starb das Kind an einer Lungenentzündung. — Die Membran war ca. 2 mm dick, zeigte ausgesprochen lamellösen Bau, sie bestand aus Lagen geronnenen Fibrins, zwischen denen kleine Rundzellen in ein- oder mehrfacher Lage eingebettet waren. — In den Zellen zahlreiche feinste dunkle Pünktchen (Mikrocokken?).

Knapp beschreibt einen Fall von Croup der Bindehaut bei einem 9jährigen Knaben, der auf einem Auge zehn Wochen unverändert bestand und die Hornhaut ganz zerstörte, am anderen Auge 14 Wochen dauerte und zu einem oberflächlichen, ohne Perforation ausheilenden Geschwüre der Hornhaut führte.

Dieser Fall gehört, streng genommen, nicht hierher, da es sich um eine endemisch auftretende Augenerkrankung handelt, eine bakteriologische Untersuchung wird nicht angeführt. — Ich habe ihn nur seines chronischen Verlaufes wegen unter die vorstehenden Fälle aufgenommen.

Manz führt einen Fall von lange dauernder membranöser Conjunctivitis mit recidivirendem Eczema faciei an, bei welchem die Nachschübe der Hauterkrankung eine Steigerung des Bindehautprocesses auslösten. — Die Lider waren geschwollen, etwas livid, aber nicht hart, die Conjunctivalsecretion gering. — Die Conjunctiva der Lider mit dicken, derben, weisslichen, rasch sich regenerirenden Membranen bedeckt, die sich leicht in toto entfernen liessen, worauf die Conjunctiva stark blutete. Im oberen Fornix unter der Membran polypöse Excrescenzen, die bis über die Cornea herabhingen.

Manz nimmt an, dass die Disposition zur Conjunctivitis crouposa in einer gewissen krankhaften Beschaffenheit der Hautdecken zu suchen sei, die entweder angeboren, oder durch vorausgegangene Infectionskrankheiten (Exantheme) erworben sein kann; dass unter einer solchen „Hautconstitution“ sehr häufig auch die Bindehaut leidet, lehren auch andere Augenkrankheiten. — Die directe Veranlassung zum Ausbruche einer Conjunctivitis crouposa wird

wohl meist eine Infection sein. Die Contagiosität scheint nicht gross zu sein; vielleicht bilden die Membranen einen Schutz gegen die leichte Abführung der Infectionsstoffe.

Ueber einen weiteren, hierhergehörigen Fall berichtet A. Bronner: Ein 43jähriger Mann litt seit sechs Jahren an häufig recidivirender Iritis. — Nach Ablauf des letzten Anfalles schwollen plötzlich beide Lider an, wurden roth und ödematös, es stellte sich schleimig eitrige Secretion ein; nach passivem Oeffnen der Lidspalte wurde eine die Innenseite beider Lider bedeckende $1^1/_2 - 1''$ dicke, grauweisse Membran sichtbar, welche den Bulbus überzog. Derselbe war jedoch in seinen Bewegungen unterhalb der Membran vollständig frei. — Nach Punction der Membran spritzt unter starkem Drucke eine schleimig eitrige Flüssigkeit aus (Bronner gelangte etwas davon ins Auge, er wusch sich sofort mit Sublimat, keine weitere Reaction). — Die Membran wurde entfernt, die Conjunctiva palpebrae blutete hierauf stark. — Conjunctiva bulbi geschwollen, Cornea rauh; — die Membran stellte sich durch drei Tage stets wieder von Neuem her; die Cornea exulcerirte oberflächlich und heilte mit einer vascularisirten, pannusähnlichen Narbe aus. — Die mikroskopische Untersuchung zeigte geronnenes Fibrin mit zahlreichen weissen Blutkörperchen, keine Diphtheriebacillen.

A. St. Morton veröffentlicht die Krankengeschichte eines 20jährigen Mädchens, das zwei Mal an Abscessen des linken Thränensackes litt, die nach Incision heilten. Als das dritte Mal eine Schwellung der Thränensackgegend auftrat, wurde das untere Thränenröhrchen geschlitzt, die Sonde ging gut durch den Ductus. 1 bis 2 Tage später trat eine Membran auf der Conjunctiva beider Lider auf, die schliesslich den Bulbus ergriff und die Hornhaut zerstörte. Die Membran bildete sich durch zwei Jahre stets wieder. Aus dem oberen Fornix wuchs allmählich eine gestielte Granulation hervor, die trotz öfterer Abtragung und Verätzung der Basis nicht dauernd zu beseitigen war. — Die wiederholte Untersuchung der Membran und der excidirten Massen liessen „keine bestimmte Structur entdecken".

Tailor beschreibt unter dem Titel einer pseudodiphtheritischen Conjunctivitis eine asthenische Form, die er bei einem Säugling beobachtete, zugleich bestanden Ulcerationen um die Genitalien. An der Tarsalfläche haftete ein weisses Exsudat, ähnlich einer Kalkverbrennung. Die Lider waren normal, nicht geschwollen, auch fehlte jede Secretion. Die Cornea in grosser Ausdehnung nekrotisch. — Histologische Untersuchung: hyaline Nekrose der oberflächlichen Gewebe und in den angrenzenden Schichten. Ausserordentlich reiche Rundzelleninfiltration mit schnellem kernigen Zerfall der Zellen, aber fast keine fibrinöse Exsudation. Es wurde ein Bacillus gefunden, der von dem Löffler'schen ganz verschieden war, wahrscheinlich der Gruppe des Bacterium coli angehörte. Bei Thierimpfungen erwies er sich als sehr giftig.

Guibert erwähnt einen Fall von fünf Monate dauernder Membranbildung bei mässiger Lidschwellung, aber Ulceration beider Corneae. (7jähriges Mädchen.) Bakteriologisch spärliche Strepto-, zahlreiche Staphylocokken.

R. H. Derby: 7jähriges Mädchen überstand eine Conjunctivitis membranacea von 3monatlicher Dauer: neun Monate später zweiter Anfall, der in zwei Monaten zum Verluste des Auges führte. Allgemeinzustand gut,

Lider geschwollen, fibrinöse, nicht stark haftende Membran auf der Lidbindehaut, glasige Conjunctiva unter den locker, granulirte unter den fester ad härenten Partien der Membran. — Bakteriologisch Streptocokken.

Batten stellte in der ophthalmologischen Gesellschaft des vereinigten Königreiches eine recurrirende membranöse Conjunctivitis vor, die das Aussehen einer oberflächlichen Verbrennung darbot. Nähere Details fehlen.

Schliesslich wäre noch des von Gehrke und Kain publicirten Falles Erwähnung zu thun. Diese beiden Autoren beobachteten einen Fall von membranöser Conjunctivitis, die bei einem jungen kräftigen Soldaten ohne bekannte Ursache plötzlich unter Brennen entstand. Secretion sehr spärlich, schleimig eitrig. Thränenfluss gering. Nach einigen Tagen kam eine membranöse Mundaffection und eine Hautaffection an den Sprung- und Handgelenken sowie der Vola dazu, die in hanfkorngrossen, hellrothen Knötchen bestand. Nach 14 Tagen zeigte der convexe Tarsusrand eine lineare Narbe, das Exanthem blasste ab und schuppte. Es wurden Stäbchen in Reincultur gezüchtet, ähnlich denen der Hühnercholera. Impfversuche an Kaninchen ergaben nach zwei Tagen zarte Membranen und reichliche Eitersecretion; in den menschlichen Bindehautsack geimpfte Reincultur erzeugte einmal ein ähnliches Krankheitsbild auf der Conjunctiva, sowie Halsschmerzen und Belege auf den Tonsillen, die am nächsten Tage geschwunden waren; einmal war das Resultat negativ.

Die Therapie der schwereren Form der Herpes iris conjunctivae besteht, sobald keine Complicationen von Seite der Cornea und Iris vorliegen, nur in antiseptischen Spülungen des Bindehautsackes. — Das wiederholte Entfernen der Membranen scheint keinen die Dauer abkürzenden Werth zu besitzen. — Treten Affectionen der Horn- und Regenbogenhaut hinzu, so sind diese nach den allgemein geltenden Regeln zu behandeln.

Die Prognose ist, wie wir gesehen haben, nur dann ungünstig, wenn der Bulbus selbst mitergriffen ist; und da richtet sie sich nach Schwere dieser Mitbetheiligung. — Sonst ist der Process als durchaus gutartig zu bezeichnen, die Restitutio ad integrum (höchstens leichte papilläre Hypertrophie) ist die Regel.

Herrn Hofrath Fuchs danke ich auch an diesem Orte für die Anregung zu vorliegender Arbeit sowie die gütige Ueberlassung des Materials und die rege Antheilnahme an der Veröffentlichung.

Literaturverzeichniss.

Kaposi, Pathologie und Therapie der Hautkrankheiten. V. Aufl. 1899.
Orth-Unna, Die Histopathologie der Hautkrankheiten. 1894. S. 119.
Fuchs, Herpes iris conjunctivae: Zehender's klin. Monatsblätter. XIV. 1876.
Neumann, J., Ueber einen Fall von Herpes iris der Conjunctiva, Mundschleimhaut und äusseren Haut. Wiener med. Wochenschr. 1883. Nr. 11. S. 315.

Bergmeister, O., Ein Fall von Herpes iris conjunctivae. Anzeiger der k. k. Gesellschaft der Aerzte in Wien. 1885. Nr. 29. S. 223.
Hulme, E. Ch., ref. in Zehender's klin. Monatsbl. 1869. S. 44.
Mason, F., Ophthalm. hosp. reports. 1873. VII. p. 164.
Nettleship, St. Thomas' hosp. reports. 1880.
Arlt, F. v., Klinische Darstellung der Krankheiten des Auges. 1881.
Knapp, H., Arch. f. Augenheilk. XII. S. 61. 1883.
Manz, Arch. f. Augenheilk. XIV. p. 63. 1885.
Bronner, A., Transact. of the ophthalm. soc. XIII. p. 26. 1893.
Morton, A. St., Transact. of the ophthalm. soc. XIII. p. 26. 1893.
Tailor, Lavori di clin ocul. d. R. univ. d. Napoli. IV. p. 273. 1896.
Guibert, Arch. d'ophthalm. 1891.
Derby, R. H., N. Y. E. and E. Infirm. Report. III.; part. I. p. 1.
Batten, Ophthalm. Review. 1898.
Gehrke u. Kain, Arch. f. Augenheilk. XXIV. S. 306.

Erklärung der Abbildung Taf. V, Fig. 4.

Auf der linken Seite der Zeichnung sieht man das Epithel durch die aus dem Granulationsgewebe hervorquellenden hyalinen Masse abgehoben. — In der rechten Hälfte der Figur liegt diese frei zu Tage und setzt sich ziemlich scharf gegen die Zellmassen ab. Letztere bestehen aus zahlreichen feinsten Gefässen, Leukocyten, grösseren ovalen Zellen mit blassen Kernen (Keimzellen), endlich Spindelzellen (junge Bindegewebszellen). — Vergrösserung 170.

(Aus dem Laboratorium der Königl. Universitäts-Augenklinik zu Halle a. S.)

Ueber Cystenbildung an der Hornhautoberfläche.

Von

Dr. F. Schieck,

Privatdocenten und I. Assistenten an der königl. Universitäts-Augenklinik zu Halle a. S.

(Hierzu Fig. 1—3 auf Taf. V, und 1 Fig. im Text.)

Der im Nachstehenden beschriebene Fall von Cystenbildung an der Hornhautoberfläche dürfte meines Erachtens sowohl in klinischer als auch in pathologisch-anatomischer Beziehung ein Unicum darstellen, und ich bin mir wohl bewusst, dass die Erklärung der Entstehung des Krankheitsbildes bei dem Fehlen jeglicher Analogie in der Literatur auf grosse Schwierigkeiten stösst. Dieselben werden noch dadurch erheblich vermehrt, dass das pathologisch-anatomische Präparat erst gewonnen wurde, nachdem die zur Erkrankung den Anlass gebenden entzündlichen Erscheinungen längst abgelaufen waren und der Patient sich während geraumer Zeit einer ärztlichen Beaufsichtigung entzogen hatte. Kann daher die zum Schlusse vorliegender Arbeit gegebene Erklärung auch keinen Anspruch auf unbedingte Beweiskraft machen, so zögere ich doch nicht, den Fall der Oeffentlichkeit zu übergeben, da er geeignet erscheint, der viel umstrittenen Frage von dem Wesen der Hornhautcysten eine neue Seite abzugewinnen.

Es handelt sich um das rechte Auge eines 20jährigen jungen Mannes G. K. aus Sch., das am 7. März 1899 in der Königlichen Augenklinik zu Halle a. S. zur Enucleation kam.

Die Vorgeschichte des Falles verdanke ich einer gütigen Mittheilung des Herrn Oberstabsarztes I. Cl. Dr. Strauch in Schneidemühl. Danach wurde der Patient vom 6. Januar bis 9. April 1898 im dortigen Garnisonlazareth wegen schwerer Blennorrhoe des rechten Auges behandelt. Es bestand längere Zeit eine ausserordentlich starke Chemosis conjunctivae, welche wallartig die Cornea überragte und $^2/_3$ derselben bedeckte. Das sichtbar gebliebene Drittel zeigte zwei buckelartige Vorwölbungen, in die sich Irisprolapse hineinzogen; die Pupille war

stark verzogen. Der chemotische Wall wurde wiederholt incidirt und scarificirt, eine Conjunctivalplastik jedoch nicht vorgenommen. Als der Mann schliesslich zur Entlassung kam, fanden sich auf der Cornea zwei kleine etwa 1 mm im Durchmesser haltende dicht bei einander stehende glänzende schwärzliche, flach kugelförmige bläschenartige Hervorwölbungen.

Ungefähr ein Jahr später, am 6. März 1899, kam Patient in unsere Behandlung und gab bei der Aufnahme an, dass er seit dem Juli 1898 bemerkt habe, dass sich auf der Hornhaut seines erkrankten Auges eine allmählich wachsende Blase bilde.

Der Status praesens war folgender:

L. A. normal. E. S = 1,0.

R. A. äusserlich reizlos.

Von der Cornea ist nur noch ein ganz schmaler Saum am unteren Limbus sichtbar und auch dieser ist diffus grau getrübt. An derselben Stelle zieht eine Anzahl feiner oberflächlicher Gefässe von unten her auf die Cornea. Der ganze übrige Theil der Hornhaut (confer. Fig. 2) mit der angrenzenden Sklera ist in einen 20 mm langen und 9 mm breiten, weit vorspringenden, an drei Stellen verticale Abschnürungen zeigenden, cystenartigen Tumor verwandelt. Die Oberfläche der Neubildung ist glatt und geht continuirlich in die Conjunctiva bulbi über, als wenn die Bindehaut auf die Cyste hinaufgewachsen wäre. Der Cysteninhalt scheint völlig klar zu sein, jedenfalls kann man erkennen, dass der Boden der Blasen von stark verdünnter Hornhaut gebildet wird. Die Consistenz der Neubildung ist derb und Fluctuation nicht zu spüren. Unten schimmert durch den getrübten Saum der Cornea die Iris durch. Amaurose.

Da der Patient von dem stark entstellenden und zu Reizzuständen öfters Anlass gebenden erblindeten Auge befreit zu sein wünschte, erfolgte am 7. März die Enucleation. Bei der Operation wurde so vorgegangen, dass zunächst unterhalb der horizontalen Mittellinie ein wagerechter oberflächlicher Schnitt gemacht und von hier ausgehend die oberen $^2/_3$ der auf die Cyste hinaufgewachsenen Bindehaut vorsichtig abpräparirt wurden, um zum Schliessen der Wunde genügend Conjunctiva zu gewinnen. Es gelang dies, ohne die Cyste zu eröffnen. Am unteren Umfange wurde die Bindehaut wie gewöhnlich durch Herumführen einer Scheerenbranche im subconjunctivalen Raume nahe dem Limbus abgelöst.

Nachdem der Bulbus in Formol und aufsteigendem Alkohol gehärtet worden war, wurde derselbe durch einen horizontalen Schnitt so getheilt, dass die eigenthümliche Blasenbildung ungefähr auf ihrem höchsten Vorsprung getroffen und in eine obere und untere Hälfte zerlegt wurde. Beim Durchschneiden konnte leider nicht verhindert werden, dass die geschrumpfte und verhärtete Linse aus ihrer ursprünglichen Lage gebracht und in den Glaskörper luxirt wurde. Aus diesem Grunde entfernte ich die Linse vollkommen vor dem Einbetten der beiden Bulbushälften in Celloïdin.

Makroskopischer Befund (Taf. V, Fig. 3): Der Bulbus, welcher in seinem hinteren Abschnitte durchaus normal geformt ist, zeigt auch in Bezug auf die Gestaltung und die Wölbung der das Augeninnere nach vorn begrenzenden, umhüllenden Häute keine Abweichungen von dem gewöhnlichen Befunde; man sieht vielmehr sofort, dass mit der blasigen Neu-

bildung an der Hornhautoberfläche nicht die geringste Volumenszunahme des intraocularen Raumes verbunden ist und die Cysten der Cornea nur nach Art einer soliden Neubildung in den vorderen Lamellen aufsitzen. Die vordere Kammer allerdings ist total verloren gegangen und dadurch eine Vergrösserung des Glaskörperraumes an und für sich vorhanden. Wir haben also im Wesentlichen dasselbe Durchschnittsbild vor uns, wie bei einem totalen adhärirenden, nicht ektatischen Leukom, und auf diesem erst secundär die eigenthümliche cystoide Neubildung. Dass die letztere die Cornea selbst in Mitleidenschaft gezogen haben muss, lässt die an einigen Stellen schon makroskopisch evidente Verdünnung der Hornhaut erkennen. Ein inniger Zusammenhang zwischen Cyste und Mutterboden wird auch dadurch ersichtlich, dass sich die Blasenwandungen nirgends scharf gegen das Hornhautparenchym absetzen, sondern ohne Unterschied in Farbe und Consistenz auf die natürlichen Bulbuswandungen übergehen. Was die Neubildung selbst anlangt, so zeigt es sich, dass die schon intra vitam an der Oberfläche aufgefallene Dreitheilung einer wirklichen Trennung in drei verschiedene Kammern entspricht und nur die horizontale Furche auf der nasalen Protuberanz eine unvollkommene Abschnürung darstellt. Von den beiden die einzelnen Räume trennenden Septen ist das mehr temporal gelegene entschieden stärker entwickelt. An denjenigen Stellen, an welchen die äusseren Blasenwandungen und die Scheidewände in der Hornhaut wurzeln, sowie dort, wo die letzteren mit der gemeinsamen Decke der Neubildung in Verbindung stehen, finden sich auf dem Durchschnitt dreieckige Verdickungen. Die Blasen erweisen sich nach ihrer Eröffnung im gehärteten Zustande für das unbewaffnete Auge als völlig leer und mit einem glänzenden glatten Ueberzuge innen ausgekleidet. Von unregelmässigen Vorsprüngen ins Lumen, Zottenbildungen oder dergleichen ist nichts zu sehen. Nach aussen zu wird das gesammte Neoplasma in der unteren Hälfte von einem in die Conjunctiva bulbi am Limbus continuirlich übergehenden glatten Bindehautüberzuge bedeckt, während derselbe dem oberen Abschnitte entsprechend dem gewählten Operationsmodus fehlt.

Seitens der Iris ist nur zu erwähnen, dass dieselbe augenscheinlich stark verdünnt ist und der Hornhauthinterfläche in Gestalt einer bei durchfallendem Lichte mässig transparenten pigmentirten Lamelle innig anliegt. In derselben findet sich mit Ausnahme der ganz unvollkommen erhaltenen Pupille nirgends ein Defect oder eine auffallendere Vertiefung.

Mikroskopischer Befund (Fig. 1): Die beiden Bulbushälften wurden in Serienschnitte zerlegt. Die Färbung bestand in Behandlung mit Hämatoxylin-Eosin, Lithioncarmin und van Gieson'scher Lösung.

Wenden wir uns zunächst zur Beschreibung der Cornea als desjenigen Abschnittes, der uns am meisten interessirt, so verdient vor Allem der Umstand eine Hervorhebung, dass sich auch bei der mikroskopischen Untersuchung in Serienschnitten nirgends eine Stelle finden lässt, aus welcher auf eine Communication zwischen dem Augeninnern und der Cyste geschlossen werden kann; denn nirgends sehen wir die der Descemet angeschmiegte Iris prolabirt, sondern durchgehend von der Hornhautoberfläche durch eine mehr oder weniger dicke Gewebsschicht abgedrängt. Allerdings zeigt die Descemet an einem kleinen Abschnitte nahe

dem unteren nasalen Limbus eine Continuitätstrennung, an deren Rändern die elastische Membran sich wie zumeist bei Verletzungen in Falten zusammengelegt hat, gleichsam als wenn sie zurückgeschnellt wäre. An derselben Stelle findet sich auch anstatt der sonst überall die Scheidewand zwischen Iris und Cyste bildenden Hornhautlamellen ein derbes, spärliche lange Spindelzellen enthaltendes, stark lichtbrechendes Gewebe, das wohl als eine Schicht Narbengewebe angesprochen werden kann. Es muss also hier der Ort sein, an welchem die während des floriden Stadiums der Blennorrhoe beobachteten Irisprolapse zu Stande gekommen sind. Dieselben erscheinen jedoch jetzt glatt vernarbt und von einer lückenlosen, ungefähr $^1/_4$ der normalen Dicke der Cornea einnehmenden straffen Bindegewebsmasse überzogen. Dem zu Folge macht der schwarze Streifen des Pigmentblattes der Iris hier auch nur einen flachen Bogen nach vorn und zeigt keinerlei Fortsatzbildung in die Hornhaut hinein. Mit Ausnahme dieser einzigen Stelle ist jedoch die Descemet überhaupt intact und schon dadurch die Unmöglichkeit einer Verbindung der Regenbogenhaut mit der Neubildung erwiesen.

Im Allgemeinen erweisen sich die hinteren Lagen des Hornhautparenchyms als unberührt von der blennorrhoischen Entzündung, soweit wenigstens, als dieselbe sichtbare Narbenbildung, Vascularisation, Leukocyteninfiltration und Lockerung des festen Gefüges der Lamellen zurückgelassen hat. Diese letzteren Kennzeichen finden sich nur in den weiter vorn gelegenen Faserzügen, also namentlich dort, wo die Cysten der Cornea aufsitzen. Je mehr man sich der Wandung der Blasen nähert, desto unregelmässiger wird der Verlauf der Lamellen und desto reichlicher wird der Gehalt an zwischengeschobenem, Gefässe führenden Bindegewebe. Diese Unregelmässigkeit geht sogar so weit, dass am lateralen und nasalen Rande der Neubildung sowie an den Wurzelstellen der Septen eine ganze Reihe Fasern zu kleineren oder grösseren Bündeln vereinigt vom concentrischen Verlaufe abbiegen und sich der Richtung der Cystenwandung bezw. der Scheidewände anschliessen. Namentlich an mit van Gieson'scher Lösung gefärbten Präparaten wird dieses Verhalten ungemein deutlich. An solchen Schnitten lassen sich die abgezweigten Hornhautfasern ein grosses Stück weit in der Blasenwand verfolgen. Weiter nach vorn zu fortschreitend stossen wir nun sofort auf das Hornhautepithel und vermissen vollkommen die Bowman'sche Membran. Auf keinem der Präparate zeigte sich dieselbe, nicht einmal in Bruchstücken. Es steht dieses Ergebniss im Einklange mit der Erfahrung von Bietti, der bei seinem Fall von Hornhautcyste die Membran ebenfalls vergeblich suchte, und es ist wohl die Deutung zulässig, dass sich bei superficiellen Entzündungen der Cornea die aus Verdichtung der vorderen Lamellen entstanden gedachte Membran auffasert und auf den Schnitten dann nicht mehr sichtbar ist. Hiermit würde auch im Einklange stehen, dass die verkalkte Membran bei der bandförmigen Keratitis in mehreren Lamellen angetroffen werden kann.

Indem wir somit bei der Betrachtung des Hornhautepithels angelangt sind, haben wir gleichzeitig den epithelialen Ueberzug der Cysten erreicht; denn das Plattenepithel bildet nicht nur den Boden, sondern in geringer Modificirung auch den Belag der übrigen Innenfläche der Blasen. Es hat also seine Bedeutung als schützende Decke des Auges völlig ver-

loren und ist zum Ueberzuge einer abgeschlossenen Höhle geworden, während das die gesammte Neubildung aussen bedeckende Conjunctivalepithel seine Rolle übernommen hat. Dieser Wechsel in der Function konnte natürlich an dem Hornhautepithel schon aus dem Grunde nicht ohne Folgen vorübergehen, weil dasselbe dadurch einem bei der prallen Consistenz der Cysten nicht unerheblichen Drucke ausgesetzt war. Die an dem Epithel wahrnehmbaren Veränderungen bestehen daher auch im Wesentlichen nur in einer Verschmälerung desselben, einhergehend mit einer stärkeren Abplattung der sonst mehr cylinderförmigen, basalen Zellreihe. Dort, wo das Epithel noch der Hornhaut selbst aufsitzt und den Boden der Cysten bildet, nähert es sich noch am meisten dem normalen, je weiter es sich aber von der Cornea entfernt, desto evidenter wird die Verdünnung und Abplattung. Der Uebergang geschieht dabei ganz allmählich, so dass man von der aus ungefähr fünf Zellreihen bestehenden Bekleidung des Cystenbodens bis zu der aus nur einer bis zwei Reihen gebildeten der Decke eine langsame Abnahme constatiren kann. Die drei verschiedenen Kammern zeigen in dieser Beziehung ein ganz gleiches Verhalten, und so sehen wir z. B. an dem dünnen Septum, welches die am meisten nasal gelegene Cyste von der mittleren trennt, das eigenthümliche Bild, dass zwei Plattenepithele mit einander zugekehrten Fusszellen neben einander verlaufen und nur durch eine ganz schmale Zwischensubstanz getrennt sind. Gleich dem normalen Epithel der Cornea und Conjunctiva färben sich in der Cystenwandung die basalen Zellen intensiver, während die nach der freien Oberfläche zu gelegenen Plattenepithelien den Farbstoff nur wenig angenommen haben. Was nun den Inhalt der Hohlräume anbelangt, so habe ich eingangs bei der Beschreibung des makroskopischen Befundes erwähnt, dass dieselben leer waren. Ich muss diese Angabe hier dahin modificiren, dass sich in denselben, namentlich reichlich in kleinen Ausbuchtungen, eine Menge augenscheinlich abgestossener desquamirter Epithelzellen vorfindet, die wohl intra vitam in eine bei der Alkoholhärtung aufgesogene Flüssigkeit eingebettet gewesen sein mögen. Auch erscheint im mikroskopischen Bilde die Cystenwandung nicht so völlig glatt, sondern trägt an mehreren Stellen faltenförmige Vorsprünge in das Lumen hinein, wie auf dem der Taf. V, Fig. 1 zu Grunde liegenden Schnitte ein solcher am Boden der temporalen Kammer angetroffen wird. Die dort ebenfalls ersichtlichen kleineren cystischen Hohlräume erweisen sich in demselben Sinne nicht als abgeschlossene Bildungen, sondern als Ausbuchtungen, die mit den grossen Blasen in offener Communication stehen, wie die Verfolgung auf Serienschnitten ergiebt.

Was die Zwischensubstanz anbelangt, welche in den Septen die beiden Epithellagen und in der äusseren Wandung die Zellauskleidung der Hohlräume von dem deckenden Conjunctivalepithel trennt, so finden wir dieselbe namentlich dort reichlich entwickelt, wo sich die auf dem Durchschnitte dreieckigen Berührungsstellen zwischen Septen und äusserer Hülle oder Cornea befinden. Auch an den Abdachungsstellen der Neubildung nach dem Limbus zu ist es beiderseits zu einer stärkeren Entfaltung des in Rede stehenden Gewebes gekommen. Das letztere bietet im Allgemeinen alle Characteristica des lockeren subconjunctivalen Gewebes dar. Nur hier und da sehen wir in demselben ein paar derbere Faserzüge, und zwar sind dies

dieselben, deren directe Herkunft als abgebogene Hornhautfasern wir oben kennen gelernt haben. Dementsprechend finden sich diese Elemente auch am zahlreichsten in den tieferen Abschnitten der Wandungen, während die Decke der Cysten derselben vollkommen entbehrt. Aehnlich dem subconjunctivalen Gewebe ist die Zwischensubstanz ziemlich stark mit Gefässen kleinsten und mittleren Calibers durchsetzt. An mehreren Stellen sind auch kleine Rundzellenherde nachweisbar.

Die Neubildung in toto wird nun nach aussen zu bedeckt von einem Epithelzellensaume, der continuirlich in die Conjunctiva übergeht und sich vom normalen Conjunctivalepithel nicht unterscheidet. (Auf Fig. 1, welche einem Schnitt der oberen Hälfte des Bulbus entstammt, fehlt dieser Belag. Confer. Operationsmodus.)

Seitens der übrigen Theile des Bulbus will ich nur Folgendes kurz erwähnen.

Die Iris liegt als völlig atrophische dünne Membran der Hornhauthinterfläche fest an, ebenso zeigt der Strahlenkörper eine erhebliche Schrumpfung.

Desgleichen gewährt die Aderhaut die bekannten Bilder von Atrophie des interstitiellen Gewebes und Erweiterung der Bluträume.

Die Retina ist zum grössten Theile bindegewebig degenerirt. Die Papille lässt eine flache atrophische Excavation erkennen, ohne dass es zu einem Zurückdrängen der Lamina cribrosa gekommen ist.

Wie wir aus oben geschilderten Resultaten der pathologisch-anatomischen Untersuchung ersehen, handelt es sich in unserem Falle um die Bildung einer dreikammerigen Cyste, welche der Hornhautoberfläche aufsitzt, von Plattenepithel ausgekleidet und von Conjunctivalepithel bedeckt ist, und weder nach der vorderen Kammer noch nach dem Conjunctivalsack zu eine Communication besitzt. Wir haben es also mit einer eigenartigen Formation zu thun, die sich in mehrfacher Hinsicht von den bis jetzt beobachteten Fällen unterscheidet.

Vergleichen wir die angeführten Ergebnisse mit denen anderer Autoren, so finden wir nur in einer Veröffentlichung gewisse Analogien. Es ist dies die Mittheilung von Bietti[1]), welcher ein vollständiger Bericht über die zu unserer Frage bislang vorliegenden Untersuchungen enthält und auf welche ich zwecks Literaturstudiums verweisen möchte. Bietti schildert eine Beobachtung von Hornhautcyste, die sich ohne vorhergegangene schwere Entzündung oder Verletzung auf der Cornea einer 42jährigen Frau entwickelt hatte. Die Neubildung wurde abgetragen und mikroskopisch untersucht. Sie hatte die Grösse eines Weizenkornes und sass auf dem medialen

[1]) Klin. Monatsbl. für Augenheilk. Bd. XXXVIII. S. 234.

Theile des Limbus. Auch in diesem Falle war die Cyste innen mit einem mehrschichtigen Pflasterepithel ausgekleidet und aussen von Conjunctiva überzogen. Bietti sucht für die Entstehung der betreffenden Affection eine Erklärung, indem er annimmt, es sei im Anschlusse an eine Keratitis marginalis superficialis (Fuchs) zur Bildung eines Pseudopterygiums gekommen. Es sei dann wahrscheinlicher Weise eine seröse Cyste in diesem Flügelfelle entstanden „aus den echten Drüsen, aus Epitheleinsenkungen und aus Buchten oder durch vollständigen Abschluss von zwei Falten". In derselben Arbeit wird ferner eines Befundes von Reid Erwähnung gethan und die zugehörige mikrophotographische Abbildung beigegeben, bei welchem eine „Pseudocyste" „aus der Umschlagung der Conjunctiva bulbi über die Cornea und aus Verwachsung der beiden epithelialen Flächen" entstanden war.

Ausser diesen beiden Möglichkeiten wäre noch zu erwägen, ob wir es nicht vielleicht mit einer Cystenbildung im Sinne Czermak's[1]) zu thun haben könnten. Czermak fand nämlich in Hornhautnarben „blasenartige Hohlräume, welche trotz ihrer Communication mit dem Kammerraume eine gewisse Selbständigkeit und nicht den Charakter einer blossen Ausstülpung des Kammerraumes" besassen. In allen Fällen war die Iris betheiligt, und zwar indem sich entlang eines Irisprolapses ein trichterförmiger Gang von der vorderen Kammer nach der Cyste hinzog, ohne jedoch direct mit derselben zu communiciren. Die trennende Gewebsbrücke war jedoch so schmal, dass durch sie hindurch ein Austausch von Flüssigkeit leicht möglich war.

Da während der blennorrhoischen Entzündung das Auftreten von zwei Irisprolapsen ausdrücklich constatirt worden ist und die totale Verlöthung der Iris mit der Hornhauthinterfläche ohne vorangegangene Perforation der Cornea undenkbar ist, so liegt der Gedanke nahe anzunehmen, dass vielleicht wie in Czermak's Fällen die Cystenbildung mit einer Ausstülpung der vorderen Kammer zusammenhinge. Trotz genauen Absuchens gerade jener verdächtigen Stelle, wo die Descemet eingerissen war, konnte jedoch nirgends ein Gang von der vorderen Kammer nach der Cyste zu gefunden werden. Ebenso wenig zeigte die Iris an dieser Stelle eine Einklemmung oder Continuitätstrennung. Fällt also schon durch das Fehlen der nothwendigen Grundlage, einer mehr oder weniger offenen Communication der Blasen

[1]) W. Czermak, Ueber blasenartige Hohlräume in Hornhautnarben und ihre Beziehungen zur Hornhautfistel. v. Graefe's Arch. f. Ophthalm. XXXVI. 2. S. 163. 1890.

nach rückwärts, die Erklärung der Bildung von der vorderen Kammer aus in sich zusammen, so weist uns im Gegentheile die Beschaffenheit der Cystenauskleidung (mehrschichtiges Plattenepithel) auf eine ehemalige Communication mit dem Bindehautsacke hin.

In diesem Umstande liegt nämlich meines Erachtens ein Wink, wie wir uns das Zustandekommen von mit Plattenepithel belegten Cysten an der Hornhautoberfläche zwanglos erklären können.

Vergegenwärtigen wir uns auf der untenstehenden Skizze einen Durchschnitt durch eine von einer chemotischen Conjunctiva (*CH*) theilweise zugedeckten Cornea (*C*), so würde die Entwicklung einer mit Plattenepithel ausgekleideten Cyste ganz gut verständlich werden, wenn wir annehmen, dass zwischen Hornhautoberfläche und der vorgebuckelten Conjunctiva eine Verlöthung eintritt. Dass eine solche Verwachsung nicht ins Bereich der Phantasie gehört, sondern thatsächlich stattfinden kann, beweist die Abbildung der Cyste von Reid

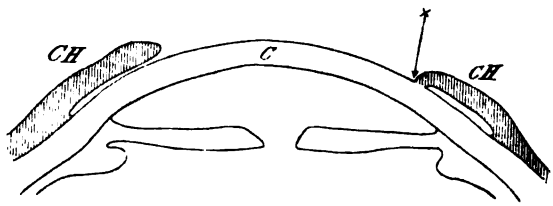

zur Genüge. In unserem Falle kommt noch der Umstand als begünstigendes Moment hinzu, dass durch die blennorrhoische Entzündung der Cornea einerseits und die Scarification der Conjunctiva andererseits sehr leicht offene Wundflächen längere Zeit in inniger Berührung bleiben konnten. Wir hätten dann einen anfänglich kleinen Hohlraum, der innen an der Decke von Bindehaut-, am Boden von Hornhautepithel bedeckt ist und ausserdem an seiner Oberfläche von der intacten Conjunctiva überzogen wird. Da die Conjunctivalfalte ferner flächenhaft auf der Cornea liegt, so ist leicht einzusehen, warum eine in einzelne Fächer getheilte Cyste aus der Verlöthung resultirte. Die innige Berührung der beiden Epithelüberzüge schaffte ja reichlich Gelegenheit zur Bildung noch weiterer Adhäsionen, ähnlich wie wir bei lang bestehenden Entzündungen an der Irishinterfläche die Bildung von mehreren Hohlräumen neben einander des Oefteren beobachten können. Wie die Auflockerung und Narbenbildung an der Hornhautoberfläche beweist, haben ausgedehnte entzündliche Processe in den oberen Lamellenlagen bestanden, welche die einzelnen Fasern von einander abdrängten und zu Continuitäts-

unterbrechungen derselben Anlass gaben. Wir können daher von unserer Annahme ausgehend wohl verstehen, dass bei dem Wachsthum der Cysten in Folge von Secretion aus der Conjunctiva sich die Bildung der Blasenwandung theilweise auf Kosten der narbig degenerirten und bindegewebsreichen Hornhautoberfläche vollzog, und dass die einmal gelockerten vorderen Lamellen derselben dem zu Folge mit abbogen und stellenweise sich weit in die Cystenwandung vorschoben.

Kann die obige Erklärung aus naheliegenden Gründen keinen Anspruch auf stricte Beweiskraft machen, so scheint mir dieselbe immer noch ungezwungener, als wenn man, um eine mit Plattenepithel ausgekleidete Hornhautcyste in ihrer Entstehung zu deuten, eine Keratitis marginalis superficialis mit Pseudopterygiumbildung annimmt und in diesem supponirten, durch nichts bewiesenen Gebilde dann durch Retention eine Cyste wachsen lässt, wie Bietti für seinen Fall für wahrscheinlich hält.

Erklärung der Abbildungen auf Taf. V, Fig. 1—3.

Fig. 1. Schnitt durch die Cysten, ungefähr in der horizontalen Mittellinie. Das Conjunctivalepithel auf der Decke fehlt, da es hier abpräparirt wurde.
Fig. 2. Ansicht der Neubildung von vorn.
Fig. 3. Durchschnitt durch den Bulbus (untere Hälfte).

Zur Kenntniss der binocularen Tiefenwahrnehmung.

Von

Prof. Elschnig

in Wien.

Mit 1 Figur im Text.

In einer sehr beachtenswerthen Arbeit hat Heine[1]) festgestellt, dass der Binocularsehende nur innerhalb einer sehr beschränkten Entfernung richtige Tiefenwahrnehmung der Objecte besitzt. So viel mir bekannt ist, und auch Heine angiebt, sind bis dahin noch keine Untersuchungen über die Art der Tiefenwahrnehmung des Binocularsehenden angestellt worden. Heine's Beobachtungen ergaben Folgendes: Wenn ein von drei verticalen Metallstäben begrenztes, dreikantiges Prisma in verschiedenen Entfernungen beobachtet wird, so zeigt es sich, dass „ein gleichseitiges Prisma nur in einer gewissen Entfernung gleichseitig gesehen wurde, dass aber diesseits dieser Entfernung ein wirklich gleichseitiges Prisma zu hoch, — jenseits zu flach erschien".

Die erst angeführte Thatsache, das übertrieben-körperlich-Sehen, konnte ich auf einem ganz anderen Wege schon vor ca. zwei Jahren zweifellos constatiren, wenn ich auch die Erklärung dafür nicht sofort zu geben vermochte.

Als ich meine stereoskopisch-photographischen Aufnahmen in natürlicher Grösse begann, bemerkte ich sofort, „dass die genaue Imitation der Stellung unserer Augen zu einander und zum Object bei Betrachtung des Objectes mit blossem Auge durch die photographische Aufnahme das Object im Stereoskope nicht in natürlicher Gestalt, sondern überplastisch erscheinen lässt; eine Kugel erscheint in der Richtung der Sehlinie elliptisch ausgezogen, wenn die Aufnahme bei

[1]) Heine, Ueber Orthoskopie, dieses Archiv LI. 3. S. 563 (1900).

einer Objectsdistanz von 30 cm, bei einer Lateraldistanz der Objective von 60 mm ausgeführt wurde“[1]). Erst durch beträchtliche Verminderung der Lateraldistanz der Objective bei der Aufnahme, sowie durch Verwendung von Objectiven grösserer Brennweite — 21 cm, so dass die Aufnahmen in Objectsdistanz von 42 cm vorgenommen wurden — konnte ich annähernd natürliche Plasticität der stereoskopischen Photogramme erzielen.

Die Ursache für diese auffallende Thatsache schien mir „in einer Eigenthümlichkeit, einer Unvollkommenheit unseres stereoskopischen Sehens — mit unbewaffnetem Auge — gelegen . . . die sich am leichtesten dahin zusammenfassen lässt: Wenn ich eine Kugel in 30 cm Distanz betrachte, so erscheint sie mir nach wenigen Secunden schon in der Richtung der Gesichtslinie walzenförmig ausgezogen, um so deutlicher, je aufmerksamer ich die seitlichen Wände der Kugel betrachte[2]).

Obwohl ich die Ursache dieser Erscheinung, und damit auch die Ursache des auffallenden Verhaltens der photographischen Aufnahmen, hauptsächlich per exclusionem, bald nach Veröffentlichung der angezogenen Stellen zweifellos constatirte, war es mir nicht möglich, der Frage weiter nachzugehen, und ich nahm meine Beobachtungen erst durch Heine's Aufsatz angeregt neuerdings auf. Da es mir in absehbarer Zeit nicht möglich sein wird, genauere Untersuchungen über die Tiefenwahrnehmung durchzuführen, so will ich im Folgenden nur ganz kurz die gefundenen Thatsachen anführen.

Ich gehe wieder von der stereoskopisch-photographischen Aufnahme aus. Als Object diente eine Elfenbeinkugel von 2 cm Radius, an welcher in congruenter Entfernung schwarze Parallelkreise aufgetragen sind. Der eine Pol der Kugel, welche vor dunklem Hintergrunde befestigt ist, kommt in den Kreuzungspunkt der Achsen der photographischen Camerae, die Objectsdistanz — Pol der Kugel bis vordere Linsenfläche der Objective von 21 cm Brennweite — beträgt 42 cm. Meine Pupillendistanz beträgt bei Convergenz auf 42 cm ca. 61 mm. Nehme ich bei dieser Lateraldistanz der photographischen Objective (Mittelpunkt der vorderen Objectivlinsen) eine photographische Aufnahme, so erscheint im Stereoskope — bei Verwendung

[1]) Elschnig, Stereoskopische Photographie in natürlicher Grösse. Eder's photographisches Jahrbuch, 1900. Das zuerst verwendete photographische Objectiv hatte eine Brennweite von 15 cm.

[2]) Autorreferat eines in der k. k. Gesellschaft der Aerzte in Wien am 24. XI. 1899 gehaltenen Vortrages. Wiener klin. Wochenschr., 30. XI. 1899.

von Convexlinsen von ca. 20 cm Brennweite — das Photogramm der Kugel colossal überplastisch, in der Richtung der Gesichtslinie ausgezogen. Es ist hierbei ziemlich gleichgültig, ob bei der Aufnahme der vordere Pol, oder der Aequator der Kugel im Kreuzungspunkte der Cameraachsen, resp. in der doppelten Brennweite der Objective sich befunden hatte. Durch Verminderung der Lateraldistanz der Objective wird die Ueberplasticität verringert, aber eine vollkommen richtige Kugelgestalt kann im Stereoskope durch keine Aufnahme erzielt werden. Bei einer Lateraldistanz der Objective von ca. 48 mm erscheint der vordere Pol der Kugel schon einigen Beobachtern zu flach, während die Aequatorgegend entweder kugelig, oder noch immer eiförmig verlängert gesehen wird.

Da die Beurtheilung der Gestalt des vorderen Poles an der geschilderten Kugel mit Parallelkreisen, resp. deren Bildern dadurch erschwert ist, dass der Pol nicht markirt ist, wählte ich als Object eine Elfenbeinkugel mit schwarzer Meridianzeichnung, deren Pol dem Beschauer zugewendet ist. Die Collegen Dr. Fröhlich, Goldberg und Kaulich hatten die Freundlichkeit, die einzelnen Bilder, von einander unabhängig und unbeeinflusst, anzusehen und zu beurtheilen. Dr. Fröhlich hat auch die photographischen Aufnahmen controlirt. Die Tabelle giebt alle Angaben wieder. Auf den ersten Blick ergiebt sich, dass die Art, um nicht zu sagen die Güte der Tiefenwahrnehmung eine individuell sehr verschiedene ist, auch bei sicher Binocularsehenden. Trotzdem zeigt die Tabelle in den wichtigsten Punkten eine grosse Uebereinstimmung der Angaben; ganz analoge Angaben erhielt ich auch von völlig unbeeinflussten Laien, denen ich die Photogramme vorlegte.

Dass natürlich nicht die im Stereoskop verwendeten Convexlinsen die Ursache der „Ueberplasticität" der Photogramme sind, lässt sich durch Versuche mit verschiedenen Linsen leicht beweisen. Die gewählte Linse ist nur insofern von Bedeutung, als sie die Distanz der Photogramme vom Beschauer dictirt; nur diese letztere variirt die Art der Tiefenschätzung des abgebildeten Objectes. Je grösser die Bilddistanz vom Beschauer ist, um so mehr erscheint das letztere überplastisch, gleichgültig, ob man sich mittels Linsen, oder nur mittels der Accommodation auf die Bilddistanz einstellt. Ganz ausserordentlich verändert die Verwendung von Prismen die scheinbare Form des Photogrammes. Stärkere adducirende Prismen vermindern die Plasticität in hohem Grade, abducirende vermehren sie. Diese Erscheinung ist am deutlichsten am Kugelpole wahrnehmbar,

und ist mit einer Veränderung der scheinbaren Entfernung des Objectes verbunden; im ersteren Falle erscheint es entfernter, im letzteren dagegen näher gerückt. Die Lateraldistanz der beiden stereoskopischen Halbbilder ist von keinem deutlichen Einflusse.

Die Ueberplasticität der Photogramme bei Nachahmung des binocularen Sehens durch die Aufnahme (der Pupillardistanz entsprechende Lateraldistanz der Objective) ist dadurch gegeben, dass das Objectiv nur Gegenstände, welche sich in der Ebene der doppelten Brennweite befinden, in gleicher Grösse, alle näher gelegenen vergrössert, alle entfernteren verkleinert abbildet (siehe die Textfigur). O ist der optische Mittelpunkt des Objectives. dessen Brennweite $f = 21$ cm. AOB entspricht dem Durchmesser eines Kreises von 4 cm Durchmesser, $CO = 2f$, daher $A'B' = AB = 4$ cm[1]). Ein gleich

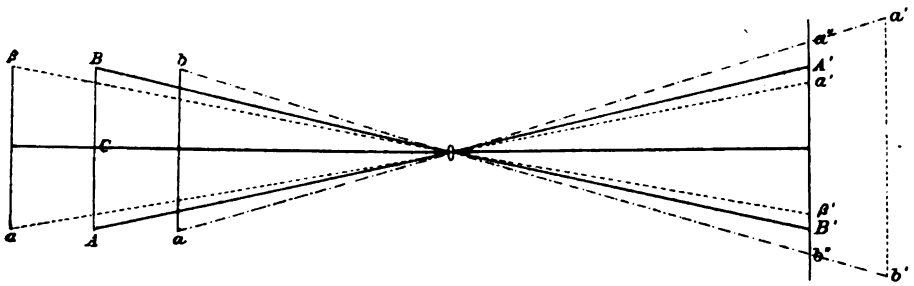

grosser Kreis (dessen Durchmesser ab), 2 cm innerhalb von $2f$, liefert hinter der photographischen Platte ein Bild $a'b'$, dessen Entfernung sich aus der Linsenformel $\frac{1}{f} = \frac{1}{a} + \frac{1}{b}$ leicht berechnen lässt (2 cm hinter $A'B'$); seine Grösse ist 4,4 cm, das unscharfe, auf der photographischen Platte aufgefangene Bild $a''b''$ beträgt noch immer 4,2 cm. Befindet sich also bei der Aufnahme der Aequator der Kugel von 4 cm Durchmesser in der doppelten Brennweite, so würde ein gleich grosser Kreis im zusehenden Pole ein Bild auf der Platte liefern, deren Durchmesser um 2 mm grösser ist als der Durchmesser des Aequatorkreises. Wird also auf den Aequator eingestellt, so erscheint die Polgegend relativ vergrössert.

Ein 2 cm ausserhalb der doppelten Brennweite befindlicher Kreis von 4 cm Durchmesser ($\alpha\beta$) liefert auf der Platte bei ungeänderter Einstellung ein Bild ($\alpha'\beta'$), das nur 3,82 mm Durchmesser besitzt. Wird also auf den Pol eingestellt, so erscheint der Aequator der

[1]) Die Masse sind in der Zeichnung anders gewählt.

Kugel relativ verkleinert. Der Unterschied in den relativen Bildgrössen bei der erstgenannten und der letzteren Einstellung ist so gering, dass er bei der Beobachtung des Photogrammes, wie auch die Tabelle ergiebt, nicht deutlich in Betracht kommt. In der verschiedenen Bildgrösse verschieden entfernter Theile der Kugeloberfläche liegt die Ursache, weshalb wir das bei richtiger Nachahmung der Verhältnisse unseres Binocularsehens durch die photographische Aufnahme erhaltene Photogramm überplastisch sehen. Die Aequatorregion der Kugel ist immer relativ kleiner abgebildet als die Polgegend, muss daher relativ weiter entfernt gesehen werden, die Kugel wird zum Ei, der Kugelpol erscheint zugespitzt. Zu der durch die „Querdisparation" (Heine) gegebenen Plasticität des Photogrammes treten urtheilstäuschend die relativ geänderten Grössenverhältnisse des abgebildeten Objectes hinzu.

Durch Verringerung der Lateraldistanz der Objective bei der photographischen Aufnahme, also durch Verminderung der „Querdisparation" kann der Einfluss dieser verschiedenen Bildgrösse verschieden weit entfernter Theile der Kugeloberfläche zum Theil paralysirt werden; aber nur zum Theil. Bei zunehmender Annäherung der Objective erscheint schliesslich der vordere Kugelpol schon deutlich abgeflacht, die Aequatorgegend aber noch immer eiförmig oder höchstens richtig kugelig; der Beobachter des Photogrammes sieht also ein Ellipsoid mit der Längenachse in der Sagittallinie, dessen zusehender Pol stark abgeflacht ist. Diese Erscheinung ist dadurch bedingt, dass je zwei von einander gleich weit entfernte Punkte am Kugelpole und in der Nähe des Aequators eine sehr verschiedene relative Entfernung vom photographischen Objective besitzen. Die beste, natürlichste Plasticität ergiebt sich bei Lateraldistanz der Objective von ca. 48 mm dann, wenn ungefähr die Mitte der zunehmenden Halbkugel in der doppelten Brennweite des Objectives sich befindet, eine Thatsache, welche ich schon am Beginne meiner photographischen Aufnahmen empirisch constatirt hatte.

Ist diese Annahme (die Ursache der Ueberplasticität der Photogramme betreffend) richtig, so muss dieselbe Erscheinung auch bei binocularer Betrachtung des natürlichen Objectes zum Ausdrucke kommen. In der That sehen wir körperliche Objecte in geringer Distanz nicht orthoskopisch (im Sinne Heine's). Betrachtet man eine unserer Kugeln in einer Distanz von etwa 25 — 50 cm, vor dunklem Hintergrunde, möglichst gleichmässig beleuchtet, so erscheinen

sie in der Sagittallinie eiförmig verlängert. Je weiter die Kugel entfernt ist, desto geringer ist die Ueberplasticität, in ca. 2 m Distanz erscheint die Kugel normal oder manchmal schon am zusehenden Pole abgeflacht; bei zunehmender Distanz vermindert sich die Plasticität, in ca. 6 m erscheint die ruhende Kugel überhaupt nicht mehr plastisch. Jedenfalls scheint mir hierfür nicht allein die Verminderung der Querdisparation mit zunehmender Entfernung bestimmend zu sein, sondern auch die Abnahme der relativen Grössenverhältnisse der Netzhautbilder der verschiedenen Kugeltheile.

Geradezu schlagend beweist dies die Thatsache, dass dieselbe Erscheinung des Ueberplastisch-Sehens auch meist bei monocularem Sehen beobachtet werden kann. Wird die vor dunklem Hintergrunde befestigte Kugel bei fixirter Kopfstellung in 25 cm Entfernung ruhig mit einem Auge angesehen, so erscheint sie fast völlig oder völlig flach, wie eine Kreisscheibe. Wird die Kugel jedoch, am besten um ihren Mittelpunkt, langsam in kleinen Elongationen hin und her gedreht, so erscheint dieselbe sofort, oder nach kurzer Beobachtung eiförmig ausgezogen, also wieder überplastisch. Unerlässlich ist es hier, dass wenigstens der Pol und der Aequator der Kugel durch Linien oder Punkte markirt ist; am besten eignet sich die Kugel mit Meridianzeichnung, der Pol dem Auge zugewendet. — Die im Verhältniss zur Distanz der Objecte, welche wir sehen, ausserordentlich kleine hintere Brennweite unseres Auges bedingt es, dass der Grössenunterschied der Netzhautbilder verschiedener gleich grosser Flächentheile körperlicher Objecte ein relativ geringer ist, weitaus geringer, als bei photographischer Abbildung derselben Objecte in natürlicher Grösse. Dieser Grössenunterschied der Netzhautbilder einzelner Theile der Kugeloberfläche bei Betrachtung unserer Kugel von 4 cm Durchmesser in 25 cm Entfernung lässt sich leicht zahlenmässig feststellen. Einige Erleichterungen der Berechnung sind gegeben, wenn ich die Brennweite des dioptrischen Apparates bei Einstellung auf die verschiedenen Theile der Halbkugelfläche constant annehme — nach Helmholtz[1]) für das für die Nähe accommodirte Auge ist $f_2 = 18{,}689$ mm —, dann die Distanz zwischen Hornhautscheitel und Knotenpunkten u. s. f. vernachlässige. Ein dem Aequatorkreise gleicher Kreis von 4 cm Durchmesser im vorderen Pol der Kugel, 25 cm vor dem Auge gelegen, würde ein Netzhautbild von 2,99024 mm Durchmesser liefern, während der 27 cm vom Auge entfernte Aequatorkreis ein Netzhautbild von

[1]) Helmholtz, Handbuch der physiologischen Optik. 2. Aufl. S. 140.

D = 2,76874 mm liefert. Der relative Grössenunterschied beträgt daher 0,2215 mm!

Würde der Aequator in 25 cm vor dem Auge sich befinden, so würde ihm ein Netzhautbild von D = 2,99024 mm entsprechen, einem im Kugelpole gelegenen gleich grossen Kreise ein Netzhautbild von D = 3,25026 mm. Der relative Grössenunterschied beträgt daher 0,26002 mm. Dies sind Differenzen, welche sicher für die Grössenschätzung nicht bedeutungslos sind.

Von grossem Einflusse auf die scheinbare Gestalt ist daher auch die Grösse der Kugel, welche man betrachtet. Je kleiner die Kugel, um so weniger tritt die Ueberplasticität hervor, eine Kugel von weniger als $^3/_4$ cm Durchmesser erscheint mir wenigstens auch in 25 cm Distanz nicht mehr überplastisch. Aber auch über eine gewisse Grösse der Kugel hinaus verliert sich diese Erscheinung; wir können offenbar die Netzhautbilder der einzelnen Theile der Kugel nicht mehr gewissermassen zu einem einheitlichen körperlichen Eindrucke verwerthen. Auch die Art und Zeichnung der Kugeloberfläche ist mit von bestimmendem Einflusse. Eine ganz glatte einfarbige Kugel erscheint weniger überplastisch bei Betrachtung in der Nähe, und schon in geringerer Entfernung abgeflacht, als eine Kugel mit Meridianzeichnung oder Parallelkreisen. Betrachtet man unsere Elfenbeinkugel mit Parallelkreisen so, dass der Aequator der Kugel den Augen zugewendet ist, so erscheint die Kugel wieder eiförmig in der Richtung der Sagittallinie ausgezogen, aber gleichzeitig, bei verticaler Stellung der Parallelkreise, von oben und unten her stärker abgeplattet. In der Richtung der Gesichtslinie laufende Linien lassen also die betreffenden Kugeltheile stärker abgeflacht, verlängert erscheinen; sie bewirken eine weitere Urtheilstäuschung. Bemerkenswerth ist noch, dass alle genannten Erscheinungen nach längerer Uebung viel schneller und deutlicher hervortreten.

Auch bei der Beobachtung der Kugel mit beiden Augen lässt sich deutlich der Einfluss der Convergenz (resp. der Pupillardistanz?) constatiren. Durch starke abducirende Prismen, welche das Object scheinbar näher rücken, nimmt die Ueberplasticität zu, durch adducirende, welche das Object entfernter erscheinen lassen, nimmt sie ab. Doch ist der Einfluss auf die scheinbare Gestalt hier ein beträchtlich geringerer, als bei der gleichen Beobachtung der stereoskopischen Photogramme. Die im Verhältniss zu der Distanz, in der wir die Gegenstände betrachten, enorme Kürze der Brennweite unseres Auges ist die Ursache, weshalb das Ueberplastisch-Sehen der Objecte beim

binocularen Sehacte viel weniger deutlich hervortritt, als bei Betrachtung von theoretisch richtigen stereoskopischen Photographien natürlicher Grösse. Dies ist der Grund, weshalb sich so lange der Glaube erhalten hatte, dass wir die körperlichen Objecte in richtiger Plastik sehen. Ein wirklich orthoskopisches Sehen kann jedenfalls nur innerhalb sehr enger Grenzen existiren. Es muss Gegenstand eingehender und exacter Untersuchungen sein — wie sie von Heine ja schon mit grossem Erfolge begonnen worden — festzustellen, inwieweit Urtheilstäuschungen, Erfahrungsmomente u. s. f. bei der Tiefenschätzung des binocular Sehenden mitwirken.

Lateraldistanz der Objective	Bei der Aufnahme befand sich		Beobachter	Es erscheint dem Beobachter		Pupillendistanz und Refraction des Beobachters
	im Kreuzungspunkte d. beiden Camerachsen	in d. doppelten Brennweite der Objective		der vordere Pol	die Aequatorgegend	
48 cm	der Pol der Kugel	der Pol der Kugel	E. Dr. F. Dr. G. Dr. K.	zugespitzt zu flach kugelig zugespitzt	eiförmig eiförmig eiförmig eiförmig	64 mm E. 58 mm H. 1,5 66 mm E. 63 mm R. Ast. hyperm. 0,50, L. H. 0,75
48 cm	der Pol der Kugel	der Aequator der Kugel	E. Dr. F. Dr. G. Dr. K.	etwas zugespitzt kugelig (fast zu flach) zugespitzt kugelig	eiförmig kugelig eiförmig eiförmig	
48 cm	der Aequator der Kugel		E. Dr. F. Dr. G. Dr. K.	kugelig zu flach kugelig zugespitzt	eiförmig kugelig etwas eiförmig eiförmig	
48 cm	die Mitte der dem Objectiv zu sehende Halbkugel		E. Dr. F Dr. G. Dr. K.	ganz leicht zugespitzt kugelig kugelig abgeflacht	eiförmig kugelig eiförmig eiförmig	
61 cm	der Pol der Kugel		E. Dr. F. Dr. G. Dr. K.	zugespitzt zugespitzt zugespitzt zugespitzt	eiförmig eiförmig eiförmig eiförmig	

Die Lage des Sphinktercentrums.

Eine experimentelle Studie.

Von

Prof. St. Bernheimer
in Innsbruck.

Mit Taf. VI u. VII und 1 Figur im Text.

Seit einer Reihe von Jahren habe ich mich bemüht, nach den verschiedensten Methoden[1–3]) die Lage des Sphinktercentrums beim Menschen und Affen zu erforschen. Ich konnte zunächst durch methodische Untersuchung von Gehirnen menschlicher Embryonen, reifer und unreifer Früchte, auf dem Wege der Markscheidenentwicklung feststellen, dass der kleinzellige paarige Medialkern im vorderen Drittel des Oculomotoriuscentrums zwischen den Hauptkernen gelegen und auch anatomisch diesem Centrum zuzurechnen ist. Es war mir damals gelungen, an feinen verticalen Serienschnitten Fäserchen vom paarigen keinzelligen Medialkern in den gleichseitigen Oculomotoriusstamm zu verfolgen.

Am Affengehirne habe ich gleichfalls den kleinzelligen Medialkern nachweisen können und gefunden, dass bei Zerstörung (Ausschneidung) aller äusseren Augenmuskeln nur die Zellen der beiden Seitenhauptkerne Veränderungen aufweisen, während die Zellen der Medialkerne und jene des grosszelligen unpaarigen Mediankernes intact blieben. (Nissl'sche Methode.)

Bei Zerstörung der Binnenmusculatur eines Affenauges waren hingegen (bei Nissl'scher Färbung) nur die Ganglienzellen des kleinzelligen Medialkernes derselben Seite und ein Theil jener des unpaarigen grosszelligen verändert, während alle Ganglienkugeln der paarigen

---

[1]) St. Bernheimer, Das Wurzelgebiet des Oculomotorius. J. F. Bergmann, Wiesbaden. 1894. [2]) St. Bernheimer, Experimentelle Studien etc. v. Graefe's Arch. f. Ophthalm. Bd. XLIV. 3. [3]) St. Bernheimer, Die Reflexbahn der Pupillarreaction. v. Graefe's Arch. f. Ophthalm. Bd. XLVII. 1.

Seitenhauptkerne, welche nach Zerstörung der äusseren Augenmuskeln verändert waren, intact blieben. Ich habe daraus den Schluss gezogen, dass die Ursprungszellen der Oculomotoriusfasern, welche die äusseren Muskeln beider Augen beherrschen, in den paarigen Seitenhauptkernen zu suchen sind und zwar theils mit gekreuzten, theils mit ungekreuzten und zum geringeren Theile mit gemischtem Ursprunge.

Die Oculomotoriusfasern, welche die Binnenmusculatur des Auges versorgen, entspringen danach in den sogenannten Nebenkernen, dem paarigen kleinzelligen Medialkern und dem grosszelligen unpaarigen Mediankern und zwar durchwegs ungekreuzt. Durch diese Untersuchung konnte natürlich nicht festgestellt werden, welcher Nebenkern dem Sphinkter und welcher dem Ciliarmuskel angehört.

Erst durch weitere Experimente am Affen, Sehnervendurchschneidungen[1]) mit folgender Untersuchung nach Marchi, gelang es mir, indirect nachzuweisen, dass die kleinzelligen Medialkerne, welche die Fasern ungekreuzt in den Oculomotoriusstamm entsenden, ausschliesslich den Sphinkter des gleichseitigen Auges beherrschen, denn es zeigte sich, dass gekreuzte und ungekreuzte Sehnervenfasern, welche ich als Pupillarfasern angesprochen, mit den paarigen kleinzelligen Medialkernen durch indirecten Contact (vermittelt durch Schaltzellen) in Beziehung treten.

Danach bliebe der grosszellige Mediankern als gemeinschaftliches Centrum für die beiden Ciliarmuskeln übrig, jedoch ohne dass die Fasern aus demselben gekreuzt verlaufen würden.

Durch weitere physiologische Versuche endlich[2]) fand ich die anatomisch und experimentell festgestellte Thatsache, dass die paarigen kleinzelligen Medialkerne als Sphinkterkerne aufzufassen sind, bestätigt. — „Wenn man nämlich am narkotisirten Affen nach Trepanation des Schädeldaches die Vierhügelgegend freilegt und die Vierhügeldächer abträgt, so wird hierdurch der Aquaeductus Sylvii eröffnet und es gelingt dann sehr leicht, durch einen glatten, genau in der Medianlinie verlaufenden Schnitt, der nicht bis zum Knochen reicht, die paarig angeordnete Oculomotoriuskernregion von einander zu trennen. Die so operirten Thiere lassen gleich nach der Operation bis zu einer halben Stunde danach, weder selbständig noch durch periphere Reize angeregt, irgend welche Augen- oder Pupillenbewegungen erkennen. Reizt man aber mit schwachen und zwar immer

[1]) St. Bernheimer, Die Reflexbahn der Pupillarreaction. v. Graefe's Arch. f. Ophthalm. XLVII. 1. [2]) St. Bernheimer, Bemerkungen etc. v. Graefe's Arch. f. Ophthalm. XLVIII. 2. u. Graefe-Sämisch. 2. Aufl. Lief. 16.

gleich schwachen elektrischen Strömen die verschiedenen Theile der durch die beschriebene Präparation leicht zugänglichen Oculomotoriuskernregion, so erhält man ganz isolirte Bewegungen jener Augenmuskeln, welche vom Kern derselben Seite innervirt werden und — was besonders hervorgehoben werden muss — isolirte Contraction der gleichseitigen Pupille.

Die isolirten Contractionen der — gleichseitigen — Pupille treten nur dann auf, wenn mit der Elektrode innerhalb des Medianschnittes, unter dem Aquaeductus Sylvii, im vorderen Drittel der vorderen Vierhügelgegend gereizt wird. Es ist dies genau jene Gegend, wo ich beim Affen und Menschen den kleinzelligen Medialkern angetroffen habe.

Geht man mit der Elektrode etwas weiter nach unten im Medianschnitte vor und verwendet man etwas stärkere Ströme, dann tritt neben der Contraction der gleichseitigen Pupille mitunter auch Einwärtswendung desselben Auges auf. Von keiner anderen Stelle aus lassen sich mit den gleich starken Strömen Bewegungen der Pupille erzeugen." —

Angesichts all dieser in schönster Weise übereinstimmenden Befunde hielt und halte ich es für erwiesen, dass der genannte kleinzellige Medialkern, wie ich ihn mehrfach beschrieben und charakterisirt habe, als Sphinkterkern aufzufassen ist. Wenn ich nun heute trotzdem mit einer neuen Untersuchung über diesen immerhin wichtigen Gegenstand an die Leser herantrete, so geschieht dies wahrlich nicht aus dem persönlichen Bedürfnisse, neue Beweise für die Richtigkeit meiner Annahme zu sammeln. Da aber von anderer Seite [Bach[1]), Marina[2])] meine Befunde angezweifelt wurden und noch dazu die durch keine anatomische Thatsache begründete Behauptung aufgestellt wurde, das Centrum des Sphincter pupillae sei gar nicht im Kerngebiete des Oculomotorius gelegen, machte ich es mir zur Pflicht, der Frage weiter nachzugehen und neue Beweise zu erbringen.

Es war mir von vorn herein klar, dass es einen nur sehr geringen Werth habe, auf dem bisher betretenen Wege weiter zu arbeiten und allein durch wiederholte Exstirpationsversuche den beschriebenen Befund von veränderten Zellen im kleinzelligen Medialkern neuerdings zu bestätigen. Der Umstand, dass Bach und Marina am Kaninchen und Affen nach Exenteratio orbitae oder bulbi die

[1]) Bach, Zur Lehre d. Augenmuskellähmungen etc. I. u. II. Hälfte. v. Graefe's Arch. f. Ophthalm. Bd. XLVII. 2. u. 3. [2]) Marina, Das Neuron des Ganglion ciliare etc. Deutsche Zeitschr. f. Nervenheilk. Bd. XIV.

kleinzelligen Medialkerne unverändert, oder „nicht nennenswerth" (Marina) verändert fanden, lässt vermuthen, dass der Grund dieser Divergenz in verschiedenen, nicht sicher festzustellenden Fehlerquellen zu suchen sei. Ich habe schon früher einmal auf diese möglichen Fehlerquellen hingewiesen[1]) und glaube auch, dass meine Vermuthung richtig sei. Mit Vermuthungen lässt sich aber kein Beweis führen. Ich war daher bestrebt, ein Experiment auszudenken, durch welches die kleinzelligen Medialkerne selbst (oder einer davon) ausser Function gesetzt werden. War meine Annahme richtig, dann musste nach gelungener isolirter Zerstörung des Medialkerns (oder beider) die Lichtreaction der gleichseitigen Pupille (oder beider) dauernd aufgehoben bleiben und es musste dann das Thier eine dauernde einseitige oder beiderseitige Lichtstarre darbieten. — Durch ein solches Experiment wäre dann der exacte unzweideutige Beweis geliefert, dass — eine nachgewiesene isolirte Zerstörung des Kerns vorausgesetzt — thatsächlich der kleinzellige Medialkern als Sphinkterkern aufzufassen sei.

Ich wählte als Versuchsthier aus den mehrfach[2]) erwähnten Gründen den Affen und zwar die am meisten widerstandsfähige, kleine Rhesusart. Zur Narkose verwandte ich die Schleich'sche Chloroformmischung; sie wird am besten vertragen; seitdem ich dieselbe gebrauche, habe ich nicht, wie früher ziemlich oft, Chloroformtod während der ziemlich langwierigen Operation zu beklagen. — In Anbetracht der Wichtigkeit des Experiments und dieser äusserst schwierigen, nur bei besonderer Uebung ausführbaren Operation will ich dieselbe etwas ausführlicher beschreiben.

Am tief narkotisirten, in geeigneter Weise aufgespannten Thiere wird zunächst die Kopfhaut gründlich gewaschen, mit Sublimat abgerieben und glatt rasirt. Dann durch einen glatten, sagittalen Medianschnitt die Kopfhaut bis auf den Knochen durchtrennt, rechts und links umgeklappt, das Schädeldach blossgelegt und mit dem Raspatorium geglättet, bis der Knochen vollkommen bloss liegt. Hierauf wird rechts und links von der Mittellinie mit einem scharfen Trepan, etwa in der Mitte des Schädelknochens, vorsichtig, ohne Verletzung der Dura, ein Loch gebohrt. Von den beiden Oeffnungen aus gelingt es ziemlich leicht, mit einer scharfen Knochenzange das Schädeldach hinten bis zur Hinterhauptsschuppe, vorn bis etwa $1^1/_2$ cm über dem Orbitalrande, an der Seite bis etwa 1 cm über dem oberen Ansatze

[1]) St. Bernheimer, Graefe-Sämisch loc. cit.

[2]) v. Graefe's Arch. f. Ophthalm. loc cit.

der Ohren, abzutragen. Die Abtragung des Schädeldaches muss rasch erfolgen, die Ränder der Oeffnung in demselben müssen dort, wo sie nicht von den Nähten der angrenzenden Schädelknochen (Hinterhauptsschuppe) gebildet werden, vollkommen glatt sein, jedes gewaltsame Absprengen ist zu vermeiden, da sonst leicht tiefgehende Sprünge entstehen können, welche unliebsame Complicationen verursachen können.

Bei Ablösung des Schädeldaches in der Medianlinie, wo die beiden Scheitelbeinschuppen zusammenstossen, muss die Knochenzange wohl rasch, aber mit besonderer Vorsicht gehandhabt werden, denn es kann bei ungeschicktem Vorgehen leicht die Sinuswand eingezwickt und dadurch der Sinus eröffnet werden; die dabei erfolgende Blutung ist sehr gefährlich.

Mit einem scharfen Messer wird darauf behutsam rechts und links, etwa 4 mm von der Medianlinie entfernt, zu dieser parallel, die Dura von vorn nach hinten eingeschnitten (ohne das Gehirn zu verletzen); die Schnitte vorn und hinten nach unten bogenförmig weiter geführt und so beiderseits je ein Lappen der Dura umschnitten, welcher (wie früher die Haut) nach unten umgeschlagen wird. Dabei muss man grössere Gefässe, welche mit der Dura zusammenhängen, fassen, abdrehen oder, wenn nöthig, unterbinden. Das nun freiliegende Gehirn muss während der ganzen Dauer der Operation fleissig mit in warmer sterilisirter Kochsalzlösung befeuchteten Wattebäuschchen bedeckt werden, damit das Gehirn nicht zu sehr abkühle; überhaupt muss die Operation in einem sehr warmen Raume vorgenommen werden, oder der Affe mit warmen Tüchern sorgfältig zugedeckt werden, denn die Thiere sind gegen Abkühlung äusserst empfindlich [1]).

Nun schreitet man zur Unterbindung des Sinus. Dieser Act der Operation ist besonders exact auszuführen, da unvollständige Abbindung des Sinus meist zu tödtlicher Blutung führt. — Es ist am zweckmässigsten, dabei so vorzugehen, dass man mit gut schliessenden Schiebern an zwei, etwa 1 cm von einander entfernten Stellen die in der Medianlinie übrig gebliebene Duramaterstreifen fasst und diese mit sammt dem dazwischen liegenden Sinus abklemmt. Man muss dabei die Schieber ganz tief in den Spalt zwischen die beiden Hemisphären vorschieben, so dass man sicher ist, den Sinus auch vollständig abgeklemmt zu haben. Während der Assistent die beiden Schieber senkrecht hält, damit in keiner Weise das Gehirn gedrückt

[1]) Selbstverständlich wird streng aseptisch, nur mit sterilisirten, ausgekochten Instrumenten operirt.

oder gar verletzt werde, dringt der Operateur mit einer Scheere senkrecht zwischen die beiden Schieber bis in die Tiefe, dicht über die Gegend des Balkens ein, und durchschneidet mit einem Scheerenschlage die Duplicatur der Dura mitsammt dem Sinus. Nun werden die noch immer fest fassenden Schieber mit dem abgeklemmten Gewebe vorgezogen und hinter jedem Schieber eine feste, gut schliessende Massenligatur angelegt; sitzt die Ligatur fest, so kann man die Schieber abnehmen.

Setzt der Assistent dort, wo der Sinus vorn abgebunden ist, zwei breite Spateln in den Hemisphärenspalt ein, so kann man die beiden Gehirnhälften, ohne dieselben zu drücken, so weit auseinanderdrängen, dass man in der Tiefe des Spaltes (bei geeigneter Beleuchtung, mit einem Reflector) den Rand des Gehirnbalkens wahrnimmt. Mit sterilisirten kleinen Wattetupfern wird nun in der Tiefe das etwa vorhandene Blut abgetupft, mit feinen Spateln werden die gerade in der Medianlinie verlaufenden Gefässe zur Seite geschoben und vom Assistenten dauernd in dieser Stellung erhalten. Gelingt dies nicht, so müssen auch diese mit einer Aneurysmanadel doppelt umfasst, abgebunden und durchschnitten werden. Erst dann liegt der hintere Rand des Balkens ganz frei, dieser wird behutsam auf eine Hohlsonde, welche entsprechend gebogen ist, aufgeladen, und soweit er sichtbar ist, genau in der Mittellinie nach vorn durchgeschnitten. Nach Stillung der geringen Blutung und nachdem die Flüssigkeit aufgesogen wurde, bekommt man jetzt zwischen dem Einschnitte im Balken, unter diesem, ein winziges Stück der vorderen Vierhügelpaare zu Gesicht, und zwar, wenn der Schnitt im Balken ausgiebig genug war, gerade noch das vordere Drittel des vorderen Vierhügelpaares. Hat man bis hierher allemal genau die Mittellinie eingehalten, so gelingt es auch, die zarte Vertiefung zwischen den Vierhügelpaaren wahrzunehmen, und man kann rechts oder links von der Mittellinie, aber dicht an derselben mit einem geeigneten Instrumente und bei genügend tiefem Einstiche die Gegend des rechten oder linken kleinzelligen Medialkerns treffen[1]).

Ich habe die eben beschriebene Operation an sechs gesunden Rhesusaffen vorgenommen; die Thiere haben mehr oder weniger lang

[1]) Dieser letzte Act der Operation ist äusserst schwierig. Es sammelt sich fortwährend Flüssigkeit (Blut) in der Tiefe an, und dann sieht man nichts mehr. Man muss beständig sehr behutsam abtupfen und eben in einem blutfreien Intervall, der gerade nur ein paar Secunden dauert, die Stelle erfassen und rasch die Verletzung ausführen.

die Operation überlebt ($^1/_2$ bis 30 Tage); immerhin konnten alle bezüglich der Pupillarreaction und der Augenbewegungen untersucht werden. Die isolirte Zerstörung des Medialkernes gelang mir aber, wie die nachfolgende Obduction und mikroskopische Untersuchung zeigte, nur einmal, beim sechsten Versuchsthiere.

Der Grund, warum die ersten fünf Versuche insofern misslangen, als der Medialkern bei der Verletzung nicht isolirt getroffen wurde, ist darauf zurückzuführen, dass die gewöhnlichen, gebräuchlichen Instrumente (breite Discissionsnadeln oder Graefe'sche Messer) unbrauchbar sind, um in der Tiefe des Gehirns eine umschriebene und doch ausgiebige Verletzung zu setzen.

Sticht man mit dem Graefe'schen Messer an der früher beschriebenen, durch die Operation zugänglich gemachten Stelle ein, so hat man gar kein Gefühl, wie weit man eingedrungen und wie viel man zerstört, selbst dann nicht, wenn man auch das Messer um seine verticale Achse dreht; es ist gerade so, wie wenn man in weiche Butter sticht. Es kommt noch dazu, dass man, um zu den zu verletzenden Kernen zu gelangen, erst das Vierhügeldach durchsetzen muss; dadurch entsteht im Aquaeductus Sylvii eine Oeffnung, das Vierhügeldach verschiebt sich jedenfalls etwas gegen die darunterliegende Gehirnmasse, und die Fortsetzung des Stiches weicht dann erheblich von der anfänglichen Stichrichtung ab.

So kam es, dass bei allen fünf Affen der zarte Stichcanal stets, in der Tiefe, von der Kernregion abwich und dieselbe intact liess.

Um diesen üblen Zufällen zu entgehen, liess ich mir ein Messer verfertigen, welches eine sicherere Führung gestattete und bei dem vorauszusetzen war, dass die durchstochene Gehirnpartie auch wirklich verletzt wurde.

Das Messerchen stellt ein vierschneidiges, etwas zugeschärftes Stilet vor, bei welchem die senkrecht zu einander stehenden vier Schneiden genau in eine Spitze auslaufen. Jede der vier Schneiden hat eine Höhe von höchstens einem Millimeter, und eine Länge von einem Centimeter. Versenkt man dieses Messer zu Zweidrittheilen möglichst senkrecht[1]) dicht an der Medianlinie in die Gehirnmasse, dann dringt die Spitze des Messers gerade noch in die Kernmasse

[1]) Auch bei Handhabung dieses Instrumentes ist das Einhalten der Senkrechten, wie ich auch an verschiedenen Gehirnen erfahren, äusserst schwierig. Die Verletzung muss wegen der fortwährenden Ansammlung von wenig Blut und Bildung von zarten Gerinnseln so rasch erfolgen, dass man immer ein bischen von der gewünschten Richtung abweicht.

des rechten oder linken Medialkerns ein, je nachdem man rechts oder links an der Medianlinie eingestochen hat.

Ich habe es vermieden, das Messer so tief einzustechen, dass durch den Stich selbst voraussichtlich die ganze Kernmasse direct zerstört wird. Wie es sich bei der mikroskopischen Untersuchung aller sechs Thiere herausstellte, hatte ich ganz richtig vorausgesetzt, dass durch die der Verletzung folgende reactive Entzündung in etwas grösserer Ausdehnung Gewebszerstörung erfolgt, als durch den Stich selbst verletzt wurde.

Dringt also das Messer zu tief ein, dann läuft man Gefahr, die unter und seitlich gelegenen Kernmassen (Seitenhauptkerne) bedenklich in Mitleidenschaft zu ziehen.

Das sechste Thier wurde nun genau nach diesen Erwägungen, nachdem die Vierhügelgegend in der ausführlich beschriebenen Weise zugänglich gemacht war, mit dem vierschneidigen Instrument verletzt. Nach sorgfältigster aseptischer Reinigung des Operationsfeldes wurden die beiden Lappen der Duramater über das Gehirn gelegt, aber nicht vernäht, sondern nur die Hautlappen mit exacter fortlaufender Naht mit einander vereinigt. Die Nahtstelle wurde endlich mit Jodoformcollodium bestrichen, der Affe in warme Tücher gehüllt, auf Watte gebettet und in einem stark erwärmten Zimmer so lange sich selbst überlassen, bis er sich von dem Eingriffe und den Nachwirkungen der Narkose erholt hatte. War der Verlauf der Operation ein normaler, der Blutverlust kein besonderer, und tritt keine Nachblutung ein[1]), dann erholt sich das Thier im Verlaufe von $^1/_2$ bis 1 Stunde. Gerade der zuletzt operirte (sechste) Affe, bei dem die Operation glatt und rasch verlief, war nach $^3/_4$ Stunden schon so erholt und munter, dass er im Käfig aufrecht stand, Zucker naschte und Thee schlürfte.

Dieser Affe konnte am selben Tage schon genau untersucht werden. Es zeigte sich zunächst ein auffallender Unterschied in der Weite der Pupillen. Die linke Pupille war mittelweit, die rechte ad maximum erweitert. Bei Belichtung des linken Auges reagirte die linke Pupille prompt wie bei jedem gesunden Affen; die rechte Pupille hingegen blieb sowohl bei

[1]) Bei den zahlreichen Gehirnoperationen, die ich bisher zu verschiedenen Zwecken an Affen vorgenommen, ca. 40, habe ich wahrgenommen, dass bei streng aseptischer Operation sonst gesunde Affen nur an stärkeren Nachblutungen vorzeitig (am ersten oder zweiten Tage nach der Operation) zu Grunde gehen.

Belichtung des rechten als auch des linken Auges unverändert starr. Bei Belichtung und Beschattung des rechten lichtstarren Auges reagirte die linke Pupille consensuell prompt und in normaler Weise.

Die Prüfung wurde an den folgenden Tagen regelmässig wiederholt und zwar bei Tageslicht, bei Gaslicht und bei elektrischem kräftigen Bogenlicht. Die rechte Pupille blieb bei jeder Art der Belichtung durch vier Wochen (so lange blieb das Thier am Leben) lichtstarr, die linke Pupille reagirte dauernd normal.

Der Affe zeigte sonst keine irgend wie erkennbare Störung der Augenbewegungen, er machte abgesehen von seiner lichtstarren rechten Pupille und der Operationswunde am Schädel den Eindruck eines vollkommen normalen, gesunden Thieres. Die ophthalmoskopische Untersuchung ergab beiderseits vollkommen normale Verhältnisse, bei verdecktem linken Auge bewegte er sich, frass und trank ebenso gewandt wie wenn er mit beiden Augen umherblickte. — Nur in den ersten acht Tagen bemerkte man am rechten Auge (operirte Seite) eine leichte Ptosis, die allmählich schwand. Sie war zweifellos auf eine leichte Schwellung des rechten oberen Augenlides zurückzuführen, da sie nach Abnahme der Schwellung kaum mehr bemerkbar war. Die Schwellung des rechten oberen Lides dürfte im Zusammenhang gestanden haben mit der Operationswunde am Schädel. In dem Masse als die Schwellung abnahm und die Wunde vernarbte, nahm auch die geringe Ptosis ab, in der zweiten bis dritten Woche war sie kaum mehr zu erkennen.

Während der ganzen Beobachtungsdauer von vier Wochen bot der Affe bei Untersuchung mit natürlichem und künstlichem Licht (Auerbrenner, Bogenlicht) unverändert rechtsseitige totale Lichtstarre.

Ich bin leider nicht in der Lage bestimmt aussagen zu können, ob bei dem Thiere die Accommodation des rechten Auges beeinträchtigt war; bei Convergenzbewegungen schien die rechte Pupille auch starr zu bleiben. Die Unbändigkeit und Wildheit des Thieres gestattete eine wiederholte, einwandfreie Untersuchung in dieser Richtung nicht. Ich beschränke mich daher darauf, das zu beschreiben und festzustellen, was ich bestimmt und zweifellos beobachten konnte. Ich behalte mir vor, in einer späteren Versuchsanordnung auch bezüglich der accommodativen und Convergenzreaction der Pupille Untersuchungen anzustellen, und begnüge mich für heute mit der wichtigen

Thatsache, durch den beschriebenen operativen Eingriff eine dauernde, isolirte rechtsseitige Lichtstarre erzeugt zu haben.

Um diesen Befund dauernd zu fixiren und zu beglaubigen, habe ich von diesem Thiere in der zweiten Woche nach der Operation eine Anzahl Blitzlichtaufnahmen vornehmen lassen. Es wurden sechs Aufnahmen[1]) gemacht, und zwar drei bei Blitzlicht und drei bei Blitzlicht mit vorheriger Blendung des Affen. Letzteres geschah deswegen, um zu zeigen, dass die linke Pupille auf starken Lichteinfall reagirte. Bei Blitzlichtaufnahmen erfolgt die Lichterscheinung und Aufnahme so rasch, dass eine Reaction der Pupille nicht eintreten kann. Man muss daher schon vor der Aufnahme durch länger dauernde Belichtung eine Verengerung der normal reagirenden Pupille hervorrufen. Die drei Aufnahmen ohne vorausgegangene längere Belichtung zeigen links eine normale mittelweite Pupille und rechts eine weite Pupille, wie sie bei Oculomotoriuslähmung beobachtet wird (s. Taf. VII, Fig. A).

Die drei anderen Aufnahmen mit vorausgegangener Belichtung des Affen durch einige Minuten zeigen die linke Pupille enger, als auf den früheren Aufnahmen, während die rechte Pupille, obwohl sie in derselben Weise beleuchtet war, ebenso weit ist wie zuvor (s. Taf. VII, Fig. B).

Die beiden Aufnahmsserien beweisen somit, dass die linke Pupille in gewöhnlicher Weise auf Licht reagirte, während die rechte Pupille vollkommen lichtstarr war. Es sind dies unzweideutige Beweise dafür, dass thatsächlich bei diesem operirten Affen einseitige und zwar rechtsseitige, vollständige Lichtstarre bestanden hat.

Um nun vollends den Beweis zu liefern, dass die isolirte rechtsseitige Lichtstarre durch Verletzung des rechten kleinzelligen Medialkernes, beziehentlich durch Ausschaltung dieses allein bedingt war, habe ich das Thier nach vierwöchentlicher Beobachtungsdauer durch Chloroform getödtet und obducirt.

Die Section ergab tadellose aseptische Heilung der Operationswunde ohne jegliche Zeichen von Nachblutung. Am Gehirnmantel fand ich keine Spur einer Verletzung oder irgend welches Zeichen von abgelaufener Entzündung. Nach Abtragung der Hemisphären und Blosslegung der Vierhügelgegend ward man die Gegend der

[1]) Die Aufnahmen wurden mit meiner Hilfe in der k. k. Anstalt für Photographie und Reproduction in Wien hergestellt. Ich bin den Herren für die schwierigen und vortrefflich gelungenen Aufnahmen zu grossem Danke verpflichtet.

Verletzung gewahr. Behufs genauer Untersuchung derselben liess ich das Gehirnstück durch einige Tage in Müller'scher Flüssigkeit liegen, präparirte die Vierhügelgegend durch Abtragung aller angrenzenden Gehirntheile und fixirte den makroskopischen Befund durch eine möglichst getreue Zeichnung in natürlicher Grösse (siehe Textfigur).

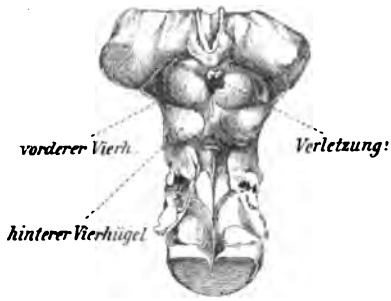

Vierhügelpaare des operirten Affen vier Wochen nach der Operation in natürlicher Grösse.

Im vorderen Drittel des vorderen Vierhügels, grösstentheils rechts von der Medianlinie und eben noch im Bereiche derselben, findet sich eine ca. $1^1/_2$ mm grosse, etwas unregelmässig viereckige Oeffnung. Ich unterliess es, durch Sondirung die Tiefe des Verletzungscanals zu bestimmen, um ja nichts an dem Präparate zu verändern, und legte es bis zur vollständigen Härtung wieder in Müller'sche Flüssigkeit ein[1]).

Das gehärtete Gehirnstück wurde sodann durch passende Schnitte[2]) verkleinert, so dass nur die Gegend der vorderen Vierhügel mit den Austrittsstellen der Nervi oculomotorii übrig blieb. Nach erfolgter Einbettung wurde es in schräg frontale Serienschnitte zerlegt. Die Schnittebene war so angelegt, dass vorderes Vierhügeldach, Aquaeductus Sylvii, Oculomotoriuskernregion und austretende Oculomotoriusfasern von der Schnittebene gleichmässig getroffen waren.

Durch diese Zerlegung in Serienschnitte wurde das ganze Oculomotoriuscentrum, wie ich schon früher[3]) eingehend beschrieben habe, aufgedeckt. In den distalen Schnitten, vom hintersten Theile der Oculomotoriushauptkerne bis zur Verletzungsstelle im vorderen Drittel der vorderen Vierhügel, boten die Schnitte völlig normales Aussehen. Die Zellen der Hauptkerne waren normal entwickelt, die austretenden Oculomotoriusfasern nicht im mindesten verändert. Im Bereiche der Operationswunde boten hingegen die Durchschnitte, etwa 25 (Schnitt 65 bis 90), mehr oder weniger verändertes Aussehen (Taf. VI, Fig. 1). Zunächst fand sich eine unregelmässig geformte Oeffnung

[1]) Durch meine Berufung nach Innsbruck bin ich erst im Sommer dazu gekommen, dieses und die übrigen Gehirnstücke der operirten Affen der mikroskopischen Untersuchung zu unterziehen. Die Operationen hatte ich schon im Winter 1900 im Wiener physiologischen Institute ausgeführt. Ich bin dem Assistenten des Institutes, Prof. Kreidl, der mir dabei assistirte, zu grossem Danke verpflichtet. [2]) St. Bernheimer, Das Wurzelgebiet des Oculomotorius. J. F. Bergmann, Wiesbaden 1894. [3]) Ebenda.

im Vierhügeldach, dicht an der Medianlinie, im Bereiche des rechten vorderen Vierhügeldaches, durch welche der Aquaeductus Sylvii eröffnet war und der Boden desselben nach der rechten Seite zu um ein erhebliches vertieft erschien.

In dieser Gegend des Oculomotoriuscentrums befinden sich über den Durchschnitten der grossen Seitenhauptkerne jene kleinen Zellen der kleinzelligen Medialkerne, wie ich seiner Zeit ausführlich beschrieben habe. In allen Schnitten dieser Gegend findet sich der linke kleinzellige Medialkern in gleich normalem Zustande wie bisher die grosszelligen Seitenhauptkerne. Alle Zellen sind distinct gefärbt, lassen den Zellleib, den Kern und das dunkle Körperchen erkennen, die dazwischen zerstreuten Markfasern sind unverändert, scharf contourirt (Taf. VI, Fig. 3).

Betrachtet man hingegen dieselbe Gegend der rechten Seite, so findet man hier hochgradige Veränderungen (Taf. VI, Fig. 1). Bei schwacher Vergrösserung schon fällt sofort auf, dass im Anschluss an die vertiefte Stelle am Boden des Aquaeductus Sylvii das Gewebe verdichtet, dunkler gefärbt erscheint, und dass dort, wo links die Kerngruppe des kleinzelligen Medialkernes sichtbar ist, rechts jede Andeutung von einer normal entwickelten Zellgruppe fehlt, erst tiefer unten erscheint der Durchschnitt des rechten Seitenhauptkernes.

Untersucht man das verdichtete Gewebe rechts unter dem Aquaeductus Sylvii und die nach unten folgende Stelle, wo der rechte kleinzellige Medialkern zu suchen wäre, bei starker Vergrösserung, so erkennt man zunächst eine dichte Bindegewebswucherung mit zahlreichen eingestreuten Rundzellen, sichere Zeichen theilweise abgelaufener Entzündung. Dazwischen erkennt man nur hier und da, in manchen Schnitten, theilweise oder ganz degenerirte Ganglienzellen. In keinem dieser Schnitte konnte rechts auch nur eine normal aussehende Zelle des kleinzelligen Medialkernes mit Bestimmtheit erkannt werden.

Bei dieser stärkeren Vergrösserung $\left(\frac{210}{1}\right)$ sieht man in den meisten Schnitten dieser Gegend rechts an der Stelle des kleinzelligen Medialkernes gar keine Ganglienzellen mehr, sondern nur solche geschrumpfte, vollständig degenerirte, die ganz im Entzündungsgewebe aufgegangen sind (Taf. VI, Fig. 5). An einzelnen Schnitten, im Ganzen nur an vier, darunter der in Taf. VI, Fig. 1 abgebildete, finden sich noch hier und da in den ventralsten Stellen der Gegend des rechten kleinzelligen Medialkernes vereinzelte Ganglienzellen, die

noch deutlich als solche erkannt werden können, an welchen man aber eben so deutlich die Zeichen starker Veränderung wahrnehmen kann. Die vereinzelten noch erhaltenen Zellen haben ihre normale Form eingebüsst, sind abgerundet, verwaschen, ohne deutliche Fortsätze, der Kern ist kaum angedeutet oder ganz verschwunden (Taf. VI, Fig. 4). —

Die mikroskopische Untersuchung ergiebt somit eine in den verschiedenen Schnitten ungleichmässige, aber unzweifelhaft vollständige Zerstörung des rechten kleinzelligen Medialkernes. Alle übrigen Theile der rechten Hälfte des Oculomotoriuskerngebietes erwiesen sich als unverändert, auch der grosszellige Mediankern zeigte, wenigstens bei dieser Färbungsmethode (Weigert, Carmin), keine Veränderungen. In jenen Schnitten (siehe Taf. VI, Fig. 1), wo die austretenden Bündel der Oculomotoriusfasern rechts und links ziemlich gleichmässig getroffen sind, erkennt man schon bei schwacher Vergrösserung, dass die rechten Faserbündel weniger dunkel gefärbt erscheinen, als die linken. Die Untersuchung mit starker Vergrösserung lehrt, dass in beiden rechten, der Länge nach getroffenen Oculomotoriusbündeln zwischen den gut entwickelten, mit normalen Markscheiden versehenen Fäserchen auch solche (in unverkennbarer Anzahl) vorhanden sind, bei welchen die Markscheide entweder stark verdünnt, geschwunden ist, oder deutliche Schollenbildung, wie sie bei theilweise degenerirten Nervenfasern vorkommt, zu erkennen ist. Dieser wichtige Befund stimmt mit der beschriebenen Degeneration des rechten kleinzelligen Medialkernes genau überein. In Folge der Zerstörung dieses Kernes sind auch schon secundäre Veränderungen in den aus dem Kerne stammenden, ungekreuzt verlaufenden Oculomotoriustäserchen aufgetreten.

An den proximalsten Schnitten dieser Serie, welche noch die letzten Durchschnitte der kleinzelligen Medialkerne enthalten, fehlt die Verletzungswunde im Vierhügeldach, während die Gegend des rechten kleinzelligen Medialkernes wie bisher vollständig verändert ist. Man sieht hier sehr schön, wie die directe Verletzung bis in den Kern selbst hineinreicht und wie der Boden der Wunde hier bis gegen den Aquaeductus Sylvii mit Bindegewebe und Rundzellen ausgefüllt ist (Taf VI, Fig. 2). Dass wir an diesen proximalsten Schnitten (6) die Oeffnung im Vierhügeldach vermissen, kommt daher, dass das Instrument bei der Operation doch eine Spur nach vorne rechts abgewichen ist. Es liegt somit nicht in der ganzen Breite des Wundcanals die Einstichstelle genau über der tiefsten Stelle des Wundcanals, sondern derselbe verläuft in der Tiefe eine Spur nach vorn

und rechts. Dass es sich nur um eine minimale Abweichung des Stichcanals handelt, beweist der Umstand, dass nur die proximalsten sechs Schnitte das uneröffnete Vierhügeldach über der Verletzung unter dem Aquaeductus Sylvii zeigen.

Beinahe ebenso wichtig wie der positive Befund einer dauernden einseitigen Lichtstarre während des Lebens des Thieres und die eben beschriebene mikroskopische Zergliederung der Vierhügelgegend, welche einzig und allein Zerstörung des rechten kleinzelligen Medialkerns bei vollkommener Intactheit aller übrigen Kerntheile des Oculomotorius und des Opticus[1]) aufwies, ist die Section jener Thiere gewesen, bei welchen — wie ich eingangs erwähnte — nach der Operation in keinem Augennervengebiete irgend eine Ausfallserscheinung wahrnehmbar war. Diese fünf negativ ausgefallenen Versuche lassen sich demnach auch noch als indirecte Beweise verwerthen.

Die Section dieser fünf operirten Affen mit negativem Erfolge ergab nämlich, dass allemal bei der Verletzung die Kernregion des Oculomotoriusgebietes intact geblieben war und zwar die ganze Kernregion, nicht allein der kleinzellige Medialkern. Dementsprechend boten diese Thiere auch gar keine Ausfallserscheinung.

Wie ich schon erwähnt habe, wurde bei den fünf erst operirten Thieren die Verletzung noch mit einem Graefe'schen Messer, beziehentlich mit einer breiten Discissionsnadel ausgeführt. Die Verletzungen fielen dementsprechend zu wenig ausgiebig oder zu wenig tief aus (in zwei Fällen), oder es ging der Stichcanal des Graefe'schen Messers (in drei Fällen) so sehr von der Mitte nach rechts oder links ab, dass die Kernregion gleichfalls intact blieb. Die beiden Fälle 1 und 2, bei welchen die Verletzung an Gehirmasse blos das Vierhügeldach über dem vorderen Drittel der Oculomotoriuskernregion, ohne diese zu erreichen, zerstörte, sind wiederum Beweise dafür, dass, wie ich in einer früheren Arbeit[2]) an zahlreichen anders ausgeführten Versuchen gezeigt, im vorderen Vierhügeldach weder Centren von Augenmuskelnerven enthalten sind, noch dass Neurone derselben hindurchtreten.

In den Fällen 3, 4 und 5 ergab die Section und die mikroskopische Untersuchung, dass das Instrument, welches anfänglich

---

[1]) Die Optici wurden auch mikroskopisch untersucht und als vollkommen normal befunden. [2]) St. Bernheimer, Experimentelle Studien zur Kenntniss der Bahnen der synergischen Augenbewegungen. Sitzungsbericht d. k. Akad. d. Wissensch. Bd. CVIII. 1899.

genau an der Stelle über dem kleinzelligen Medialkern angesetzt worden war, während des Durchtrittes durch das Vierhügeldach und den Aquaeductus Sylvii so weit zur Seite abwich, dass weder die Sphinkterkerne noch die Kerne der übrigen Oculomotoriusfasern getroffen wurden.

Trotzdem der Stichcanal seitlich von der Kernregion verlief, war dennoch keine der Kernregion entstammende Oculomotoriusfaser getroffen, denn im vorderen Drittel der Oculomotoriuskernregion entspringen, wie ich seiner Zeit nachgewiesen, nur ungekreuzte Fasern, welche alle in dorsoventraler Richtung rechts und links vom Medianspalt verlaufen. Es konnte somit durch die seitliche Lage der Stichcanäle, sofern sie im vorderen Drittel der Kernregion verliefen, thatsächlich keine austretenden Fasern verletzt werden. Es stimmt damit vollkommen, dass die ersten fünf operirten Thiere nicht die geringste Ausfallserscheinung im Gebiete des Oculomotorius aufwiesen.

Ich erachte durch den ausführlich beschriebenen positiven Versuch und durch die fünf Versuche mit negativem Befund meine Behauptung, dass die paarigen kleinzelligen Medialkerne des Affen und wohl auch des Menschen als gleichwerthige, gleichseitige Sphinkterkerne aufzufassen sind, für unzweideutig bewiesen.

Januar 1901.

Erklärung der Abbildungen auf Taf. VI, Fig. 1—5, und VII, Fig. A. B.

Fig. 1. Horizontaler Schnitt durch das vordere Drittel des vorderen Vierhügels des operirten (sechsten) Affen.
Aq. S. = Aquaeductus Sylvii.
v. G = verändertes Gewebe über und in der Gegend des rechten kleinzelligen Medialkerns.
l. kl. M. = linker kleinzelliger Medialkern.
l. u. r. SH. = linker und rechter Seitenhauptkern des Oculomotorius.
l. / *r.* } *Oc.* = linker, rechter Oculomotorius.

Fig. 2. Proximalster Schnitt aus derselben Gegend desselben Affen. Bezeichnung wie bei Fig. 1.

Fig. 3. Normale Zellen aus dem linken kleinzelligen Medialkern.

Fig. 4. Vereinzelte noch vorhandene, aber veränderte Zellen aus dem rechten verletzten, kleinzelligen Medialkern.

Fig. 5. Verändertes Gewebe, degenerirte Zellen aus der Gegend des rechten, verletzten, kleinzelligen Medialkerns. — (Fig. 3, 4 und 5 Vergrösserung 210.)

Fig. A. I. Blitzlichtaufnahme des operirten Affen. Rechte Pupille weit und starr, linke Pupille normal.

Fig. B. II. Blitzlichtaufnahme nach vorausgegangener Blendung mit starkem Licht. In Folge dessen ist die früher normal weite, linke Pupille nun bedeutend enger, während die rechte, nach wie vor, weit und starr geblieben ist.

Ueber Randsklerose und Randatrophie der Hornhaut.

Von

Prof. Dr. Ernst Fuchs

in Wien.

Mit 9 Figuren im Text.

Ich habe Gelegenheit gehabt, mehrere Patienten zu beobachten, bei welchen sich spontan und ohne Geschwürsbildung eine rinnenartige Vertiefung am Rande der Hornhaut bildete; einer dieser Fälle kam auch zur anatomischen Untersuchung. Da derartige Fälle sehr selten sind und bisher noch niemals anatomisch untersucht wurden, schien es mir gerechtfertigt, sie hier zu beschreiben.

Die Mehrzahl dieser Fälle betrifft ältere Leute und musste als eine besonders weitgehende senile Veränderung im Anschluss an den Arcus senilis angesehen werden. Dieser besteht in der Ablagerung hyaliner Schollen in den oberflächlichen Schichten der Hornhaut[1]).

Man sieht den Greisenbogen besonders schön an Präparaten, welche nach Weigert oder Pal gefärbt sind, wobei sich die kleinsten der Schollen ganz schwarz, die grösseren etwas heller, bräunlich färben. Dieselben beginnen in der Nähe des Randes der Bowmanschen Membran oder unter dieser selbst und liegen in den oberflächlichen Hornhautlamellen, manchmal aber auch im Epithel, zwischen den basalen Zellen desselben oder selbst noch in den mittleren Zellenlagen. Einzelne dieser Schollen können recht gross werden, so dass man sie sogar am lebenden Auge mit einer starken Lupe als weisse Pünktchen zu erkennen vermag.

Der Arcus senilis entsteht in der Regel zuerst am oberen und etwas zarter am unteren Rande der Hornhaut, um sich erst später an der nasalen und temporalen Seite zu ergänzen und zu einem vollständigen Kreise zu schliessen. Bei vielen Menschen bleibt er dauernd auf den oberen und unteren Rand, bei manchen sogar nur

---

[1]) Vergl. Fuchs, dieses Archiv XXXVII. Bd., 3. Abth., S. 154.

auf den oberen beschränkt. Ich habe einige Fälle letzterer Art gesehen, wo nur entlang dem oberen Rande der Hornhaut ein sehr saturirter, weisslicher und daher recht auffallender Halbkreis zu sehen war (Fig. 4). Die vollkommene Symmetrie des weissen Bogens auf beiden Augen, die scharfe Begrenzung desselben, die Angabe, dass niemals eine Entzündung vorausgegangen sei, liessen mich auch in diesen Fällen annehmen, dass es sich nicht um Residua einer Entzündung (randständige katarrhalische Hornhautgeschwüre, Keratitis marginalis) gehandelt hat, sondern um ein Analogon des Arcus senilis. Ich sage „Analogon", weil diese Fälle zum Theil bei jüngeren Leuten angetroffen wurden. Sie scheinen mir besonders deshalb bemerkenswerth, weil sie die Prädisposition des oberen Hornhautrandes für die dem Greisenbogen zu Grunde liegende Veränderung demonstriren.

Fig. 1.

Fig. 2.

Diese Prädisposition bemerkt man auch in solchen Fällen, wo ein Arcus senilis im Laufe der Jahre ungewöhnliche Dimensionen annimmt. Er wird saturirter und breiter, manchmal in etwas ungleichmässiger Weise, so dass sein innerer Contour stellenweise geradlinig wird, wie die Sehne des Bogens. Gewöhnlich ist es aber dann der obere Theil des Ringes, welcher sich besonders verbreitert. Schon Mackenzie[1]) giebt an, dass der Arcus senilis zuweilen so breit wird, dass er nur das Pupillargebiet freilässt. Bei einem 66jährigen Manne, den ich gesehen habe, war der obere Theil des Greisenbogens so breit geworden, dass er auf dem rechten Auge mehr als das obere Drittel der Hornhaut bedeckte (Fig. 1). Die Trübung hatte einen leichten Stich ins Gelbe und war von einzelnen äusserst feinen Gefässen durchzogen; sie ging ohne scharfe Grenze in die durchsichtige Hornhaut über. Am linken Auge war die Trübung im oberen Theile der Hornhaut etwas weniger breit, aber noch saturirter als rechts, und von ihr abgelöst bestanden noch drei Flecken von gleichem Aussehen in den mittleren Theilen der Hornhaut (Fig. 2). Diese Trübungen lagen nicht blos ganz oberflächlich, sondern schienen über die Oberfläche der Hornhaut geradezu ein wenig hervorzuragen. Ganz ähnlich verhielt es sich in einem zweiten Falle, bei einem 77jährigen Manne. — Ich erinnere mich an einige Fälle aus älterer

[1]) Practical Treatise on the diseases of the eye. IV. ed. 1854. p. 736.

Zeit, über welche ich leider keine genauen Notizen besitze, wo bei sehr alten Leuten die Hornhaut ganz undurchsichtig geworden war, und zwar angeblich ganz allmählich und ohne entzündliche Erscheinungen; es wäre nicht unmöglich, dass dies Fälle von Ausbreitung des Greisenbogens über die ganze Hornhaut gewesen sind.

Der Arcus senilis hat Manches mit der gürtelförmigen oder bandförmigen Hornhauttrübung gemeinschaftlich: Beide liegen oberflächlich, beide sind bedingt durch die Gegenwart amorpher Substanz (in dem einen Falle Hyalin, in dem anderen Kalk), und beiden liegt eine Ernährungsstörung der Hornhaut zu Grunde, welche aber bei den beiden Trübungen offenbar verschiedener Natur sein muss. In einer Beziehung sind sie nämlich geradezu Gegensätze: in Bezug auf ihre Lage. Am besten demonstrirt dies der oben beschriebene Fall eines weit gediehenen Arcus senilis (Fig. 1), der an dem rechten Auge gerade jenes Gebiet der Hornhaut frei lässt, das eine ausgedehnte gürtelförmige Trübung einnehmen würde. Aber auch bei gewöhnlicher Ausbreitung des Greisenbogens fällt auf, dass dieser den Rand der Hornhaut einnimmt, welchen die bandförmige Trübung gerade frei lässt; dass er zuerst an dem beständig vom oberen Lide bedeckten oberen Hornhautrande beginnt, während die bandförmige Trübung gerade die vom oberen Lid bedeckten Theile respectirt. Leber nimmt an, dass die Ablagerung von Kalksalzen in der Bowman'schen Membran, welche der bandförmigen Trübung zu Grunde liegt, mit der Verdunstung im Lidspaltenbezirk zusammenhängt. Im Gegensatze dazu findet die Ablagerung der hyalinen Schollen des Arcus senilis zunächst an den beständig bedeckten Theilen der Hornhaut statt; möchte man da nicht glauben, dass hier gerade die Verhinderung der Verdunstung damit etwas zu thun hat? Die Verdunstung an der Hornhautoberfläche ist jedenfalls ein Factor, welcher bei der Fortbewegung der Flüssigkeit in der Hornhaut in Betracht kommt, sei es, dass diese Fortbewegung in einem Saftcanalsysteme geschehe, oder dass es sich, wie Leber will, um eine ganz diffuse Durchtränkung der Hornhaut handle. Wenn Theile der Hornhaut durch die Verdunstung wasserarm werden, wird dadurch ein Hinströmen von Flüssigkeit aus flüssigkeitsreicheren Theilen veranlasst werden; bei Fortfall der Verdunstung kann somit eine Verlangsamung der Flüssigkeitscirculation erfolgen und dadurch vielleicht ein Ausfallen unlöslicher chemischer Substanzen, wie es das Hyalin ist, entstehen.

In den Fällen, wo der Greisenbogen ungewöhnlich breit geworden ist, findet man selbstverständlich das durchsichtige Areal der

Hornhaut kleiner, aber noch mehr, als allein der Verbreiterung des Greisenbogens entspricht, denn dieser hat sich gleichzeitig im Ganzen zu einem Kreise von kürzerem Halbmesser zusammengezogen. Es liegt in solchen fortgeschrittenen Fällen der periphere Rand des Arcus senilis weiter in der Hornhaut. Die Fig. 3 zeigt einen solchen Fall (62jähriger Mann), wo die durchsichtige Hornhaut zunächst von dem gelblich weissen — in der Zeichnung ganz weiss gelassenen — Greisenbogen begrenzt wird, dessen Innenrand leichte Unregelmässigkeiten zeigt. Derselbe liegt ziemlich weit von der Corneoskleralgrenze entfernt, und der Zwischenraum zwischen beiden wird von dem sehr verdünnten, mit spärlichen Getässen versehenen Limbus überzogen, in dem man auch einzelne graue Pünktchen (hyaline Schollen) mit der Lupe entdeckt. — Wenn die Annahme eines Hereinrückens des Greisenbogens im Laufe der Zeit nicht auf Täuschung beruht, so müsste man annehmen, dass die hyalinen Schollen entweder in der Hornhaut weiter geschafft worden seien, oder, was mir wahrscheinlicher vorkommt, dass sie an der Peripherie des Greisenbogens sich theilweise aufgelöst hätten und dass dafür an seinem centralen Rande andere hyaline Schollen sich abgelagert hätten. Dass eine Auflösung hyaliner Schollen, welche im Präparate allen Lösungsmitteln widerstehen, am lebenden Auge vorkommt, ist sicher. Wenn die Pinguecula, welche solche Schollen oft in grosser Menge enthält, allmählich als Flügelfell auf die Hornhaut hinüberwächst, verschwinden diese Schollen nach und nach ganz aus dem Gewebe.

Fig. 3.

Fig. 4.

Noch in einem anderen Falle muss eine Fortschaffung oder eine Auflösung der hyalinen Schollen angenommen werden, und zwar im Greisenbogen selbst, wenn dieser stellenweise zu einer Rinne sich vertieft, welche zuletzt ganz durchsichtig wird. Diese bringt mich auf jene Fälle zu sprechen, welche ich eingangs erwähnte.

In dem ersten, leichtesten Falle war bei einer 66jährigen Frau am rechten Auge ein Arcus senilis am oberen Hornhautrande vorhanden. Derselbe war nach innen oben in einer kurzen Strecke besonders weiss und gleichzeitig zur Sehne abgeschrägt (*a*); hier fiel er auch mit seinem peripheren Rande steil zu einer ziemlich tiefen, rinnenartigen Vertiefung ab, welche ihn von dem Limbus trennte. Die periphere, dem Limbus zugewendete Seite der Rinne war — im

Gegensatz zur steilen centralen Wand — sanft ansteigend. Der Grund der Rinne spiegelte und war von dem sehr verdünnten Limbus mit seinen Gefässen ausgekleidet. Das linke Auge der Frau war durch Ulcus serpens zu Grunde gegangen.

Im zweiten Falle, einer 77jährigen Frau, bestand die genannte Veränderung an beiden Augen. Der Greisenbogen war beiderseits sehr stark entwickelt und nicht genau kreisförmig, sondern stellenweise durch Abschrägung eckig. Ausserdem bestand beiderseits am Rande des Greisenbogens eine rinnenförmige Vertiefung, welche in den Figg. 5 und 6 wiedergegeben ist. Da sich diese Vertiefung bei der Ansicht der Hornhaut von vorn nicht durch Zeichnung darstellen lässt, ist diese schematisch gehalten; der Greisenbogen wird durch Punktirung, die Rinne durch Schraffirung angedeutet. Die Rinne reicht am rechten Auge (Fig. 5) von *a* bis *b* und liegt am linken Auge (Fig. 6) bei *c*. Die dem Arcus zusehende Wand der Rinne fällt fast senkrecht ab und lässt mit der Lupe hier und da weisse Pünktchen (hyaline Schollen) erkennen; die periphere Wand ist sanft geneigt und von dem verdünnten Limbus ausgekleidet, in welchem man auch stellenweise kleinste weisse Pünktchen sieht. —

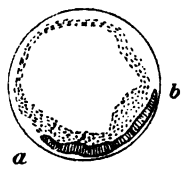

Fig. 5.

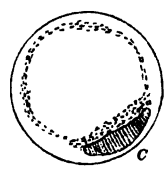

Fig. 6

Die Frau war wegen Cataract in die Klinik aufgenommen worden; bei der Staaroperation constatirte ich, dass trotz der Verdünnung der Hornhaut kein Collaps derselben auftrat.

In einem dritten Falle, bei einer 53jährigen Frau, war es in Folge der Randverdünnung der Hornhaut zur Ektasirung derselben gekommen. Die Frau hatte bemerkt, dass sie allmählich kurzsichtig werde. Dazu hatte sich in den letzten Wochen eine rasch zunehmende Schwachsichtigkeit gesellt, welche letztere aber durch eine frische beiderseitige Papillitis bedingt war, welche mit den Veränderungen der Hornhaut in keinem Zusammenhang stand. Die letzteren finden sich nur an dem rechten Auge. Hier besteht im unteren Theile der klaren Hornhaut eine Stufe, welche in einem dem Hornhautrande parallelen Bogen verläuft. Dieselbe war dadurch entstanden, dass der centrale Theil der Hornhaut, dem intraoculären Drucke nachgebend, sich über den Rand derselben erhob, wobei die randständige Furche zu einer Stufe wurde.

Der letzte Fall betraf einen 63jährigen Mann, welcher angab,

die Augen oft etwas katarrhalisch, niemals aber stark entzündet gehabt zu haben. Seit fünf Monaten sieht er mit dem rechten Auge schlechter. An diesem Auge besteht eine circuläre Rinne, welche nur am äusseren oberen Hornhautrande in der Länge von 3 mm fehlt (Fig. 7). Die Furche ist $^1/_2$—1 mm breit, spiegelnd, von dem verdünnten Limbus ausgekleidet. Ihre periphere Wand erhebt sich allmählich und endet an der Corneoskleralgrenze. Ihre steile centrale Wand wird durch den sehr saturirten weissen Arcus senilis gebildet, welcher leicht eckig ist. Eine Ektasirung der Hornhaut ist nicht vorhanden. Es besteht an diesem Auge ausserdem Glaukom mit tiefer Excavation des Sehnerven. Am linken Auge läuft eine gleiche Rinne dem unteren Hornhautrande entlang (Fig. 8), die sich zu dem breiten Greisenbogen in ähnlicher Weise verhält, wie am rechten Auge. Nur ist die Rinne links noch tiefer und breiter als rechts. Die Hornhaut zeigt nirgends eine deutlich vorgewölbte Stelle, steht aber doch in Folge der ungleichartigen Dehnung ihrer Randpartien etwas schief, wodurch ein regelmässiger Astigmatismus von 6 D (ophthalmometrisch gemessen) zu Stande kommt; das Sehvermögen war dadurch etwas vermindert. Es bestand an diesem Auge kein Glaukom.

Fig. 7.

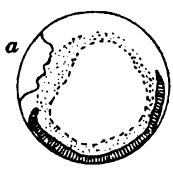

Fig. 8.

Nach zwei Jahren kam der Patient wieder. Am rechten Auge zeigte jetzt die Hornhaut die Rinne ringsum und war im Ganzen etwas vorgewölbt. Das Auge war in Folge des Glaukoms vollständig erblindet und schmerzhaft; es wurde deshalb enucleirt und kam so zur anatomischen Untersuchung. Auch am linken Auge ging die Furche jetzt rings herum, war aber entlang dem oberen Hornhautrande dadurch ausgeglichen, dass hier der Grund der Furche vorgewölbt war. Die Hornhaut stand in Folge dessen noch mehr schief als vor zwei Jahren, aber es war noch keine Drucksteigerung aufgetreten.

Das rechte enucleirte Auge wurde nach Härtung in Formol-Müller in verticale Schnitte zerlegt. Dieselben zeigen die mittleren Theile der Hornhaut normal, an den Randtheilen derselben die Rinne im Querschnitte. Ich schildere zuerst das Verhalten der Rinne in dem Theile, welcher dem oberen Hornhautrande zunächst liegt (Fig. 9). In denjenigen Schnitten, welche gerade durch die Mitte der Hornhaut gehen, beträgt die Breite der oberen Rinne 0,55 mm. (Fig. 9 ist nach einem Schnitte gezeichnet, welcher etwas seitlich von der Hornhautmitte liegt und die Rinne noch etwas tiefer

und steilwandiger zeigt als die gerade durch die Hornhautmitte gehenden Schnitte.) Die centrale Wand derselben fällt fast senkrecht ab, die periphere steigt allmählich an. Auf dem Grunde der Rinne ist die Dicke des Gewebes 0,57 mm, ungefähr zwei Drittel von der Dicke der Hornhaut in der Mitte. Die Untersuchung bei stärkerer Vergrösserung zeigt, dass die Bowman'sche Membran schon mehr als 2 mm vor dem centralen Rande der Rinne aufhört (bei *a*). Von hier an liegt das im Uebrigen normale Epithel unmittelbar den Hornhautlamellen auf, deren oberste in feine Fasern aufgelockert und bedeutend kernreicher sind; auch sieht man unter dem Epithel einzelne sehr feine Gefässe. Unweit des Randes der Rinne beginnt

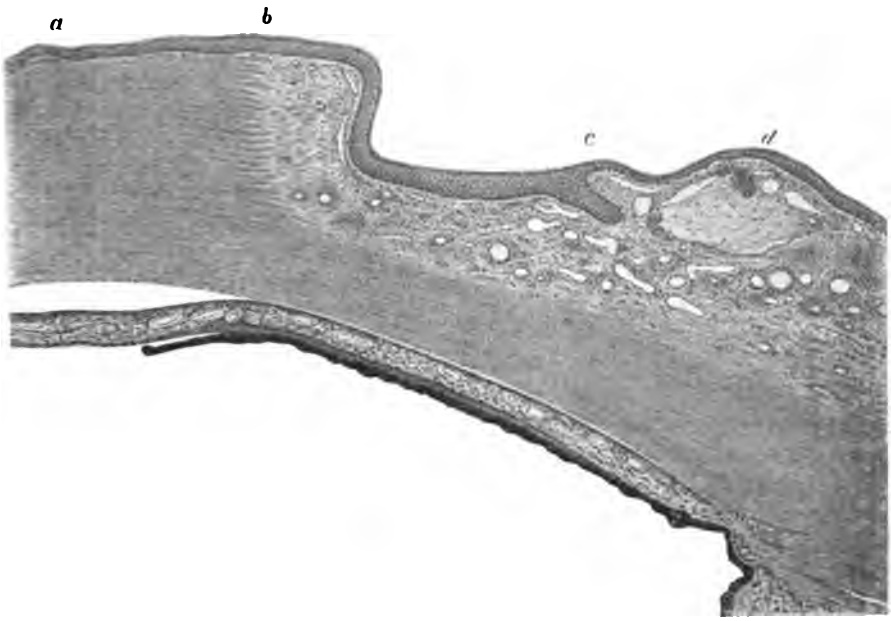

Fig. 9. Vergrösserung $^{45}/_{1}$.

(bei *b*) dieselbe Auflockerung auch in den tiefer liegenden Hornhautlamellen, welche hier bis etwa in die Mitte der Hornhautdicke hinab zu einem lockeren, stellenweise selbst welligen Bindegewebe werden, das sehr zahlreiche Blutgefässe besitzt. Eine scharfe Grenze zwischen dem festen Hornhautstroma und diesem lockeren Gewebe besteht nicht, vielmehr gehen die Hornhautlamellen ganz unmerklich in die Fasern dieses lockeren Gewebes über[1]). Dieses bildet auch den Grund der Furche, auf welchem die Hornhaut in ihrem vorderen Drittel, stellenweise in ihrer vorderen Hälfte aus dem lockeren Gewebe besteht, während die hinteren Lagen noch normales, festes Hornhautgewebe sind. Die lockeren oberflächlichen Lagen gehen grösstentheils

[1]) In der Zeichnung ist dies nicht ganz richtig wiedergegeben, indem hier die Hornhautlamellen unvermittelt aufzuhören scheinen.

in das Gewebe des Limbus über, nur die tiefsten Bündel derselben in die oberflächlichste Schicht der festen Sklera. Das lockere Gewebe auf dem Grunde der Furche enthält sehr viele Blutgefässe, welche theils der Länge nach, theils quer getroffen sind, und es ist auch sehr reich an Kernen. Es sind die langgestreckten Kerne der Bindegewebsfasern, nicht die rundlichen Kerne einer entzündlichen Infiltration durch Lymphocyten. Anzeichen von Entzündung fehlen überhaupt vollständig; auch unterscheidet sich das lockere zellenreiche Gewebe sehr von dem derben Gewebe einer Hornhautnarbe.

Das Ganze macht den Eindruck, als ob im Bereiche der Furche und etwas darüber hinaus die Hornhautlamellen sich in einzelne Fibrillenbündel auflösen würden, unter Zunahme der Kerne und Neubildung von Gefässen. Diese Veränderung geht zugleich mit einer Abnahme des Gewebes im Ganzen einher, indem offenbar ein Theil der Hornhautlamellen am centralen Rande der Rinne endigt, und nur der Rest, in feinere Fasern aufgelöst, auf dem Grunde derselben weiter zieht. Mit Rücksicht auf das Verhalten der an die Rinne angrenzenden Hornhauttheile scheint es, als ob der Process mit einem Verschwinden der Bowman'schen Membran beginnen würde, worauf zuerst die obersten Hornhautlamellen sich auffasern und vascularisiren, welcher Process aber ganz oberflächlich bleibt (von *a* bis *b*), bis er am Rande der Rinne ganz plötzlich in die Tiefe geht. Da nirgends hyaline Schollen zu sehen sind, welche, dem starken Arcus senilis entsprechend, früher doch hier vorhanden gewesen sein müssen, so sind dieselben offenbar gleichzeitig mit der Umwandlung des Hornhautgewebes verschwunden.

Das Epithel der Hornhaut und Bindehaut kleidet in regelmässiger Weise auch den Grund der Furche aus und ist hier dicker als an der Oberfläche, wie immer dort, wo das Epithel in Vertiefungen liegt und daher keinem Drucke ausgesetzt ist. Am peripheren Rande der Rinne bildet das Epithel auf eine lange Strecke hin eine solide Einstülpung in das lockere Gewebe des Limbus (bei *c*). Die charakteristischen basalen Zellen des Hornhautepithels gehen nur bis an die steile centrale Wand der Rinne; auf dem Grunde derselben beginnt schon das Bindehautepithel, welches sich durch die viel niedrigeren cubischen Basalzellen mit den stark gefärbten Kernen vom Hornhautepithel unterscheidet. Mit Rücksicht darauf könnte man also das lockere und gefässreiche Gewebe auf dem Grunde der Rinne auch als Bindehaut betrachten, als vorgeschobenen Limbus, wie es ja auch bei der klinischen Beobachtung den Eindruck machte, dass der Limbus den Grund der Rinne auskleide. Das Gewebe des Limbus selbst jenseits der Rinne ist etwas mehr aufgelockert und mit weiten Lymphgefässen versehen (bei *d*).

Am unteren Hornhautrande war bei der Enucleation die Bindehaut und das den Grund der Rinne bildende lockere Gewebe abgelöst worden. Man findet daher an den Schnitten Grund und Ränder der Rinne nur durch

das compacte Gewebe der Hornhaut und Sklera gebildet. Dadurch erscheint der Abfall der Hornhaut zur Rinne noch steiler, stellenweise sogar überhängend, die Rinne selbst noch tiefer, ihr Grund noch dünner als an der oberen Seite. Die Bowman'sche Membran hört auch hier schon in einiger Entfernung vom Rande der Rinne auf und es beginnt zuerst ganz an der Oberfläche eine Auflockerung der obersten Hornhautlamellen. Dann hören, am centralen Rande der Rinne, die Hornhautlamellen plötzlich auf, bis auf die tiefsten, welche weiterziehend den Grund der Rinne bilden, der hier nur eine Dicke von 0,24 mm hat. An den mehr seitlich gelegenen Schnitten aber, wo die Bindehaut nicht abgelöst ist, sieht man, dass auch an der unteren Seite die Verhältnisse so sind wie an der oberen, d. h. dass das Gewebe auf dem Grunde der Rinne aus zwei Lagen besteht: die vordere wird aus lockerem Bindegewebe mit sehr vielen Gefässen gebildet, während die hintere aus festem Hornhautgewebe besteht. Ein Uebergang zwischen beiden wird dadurch hergestellt, dass die Hornhautlamellen, von hinten nach vorn gehend, allmählich kernreicher und lockerer werden. Die Auflockerung des Hornhautgewebes geht hier noch weiter als am oberen Hornhautrande, denn während oben das lockere Gewebe kaum die vordere Hälfte der ganzen Dicke ausmacht, nimmt es am unteren Hornhautrande zwei Drittel und selbst mehr von dem gesammten, den Grund der Furche bildenden Gewebe in Anspruch.

Der mediale und laterale Hornhautrand sind an den verticalen Schnitten tangential getroffen, und die Furche bietet sich daher hier unter einem etwas anderen Bilde dar, doch kann man auch hier die Wiederkehr derselben Verhältnisse constatiren. Am medialen Hornhautrande ist die Verdünnung der compacten Hornhaut am stärksten; hier haben auf dem Grunde der Furche die festen Hornhautschichten nur mehr eine Dicke von 0,07, während das lockere Gewebe, welches darüber liegt, 0,4 mm Dicke aufweist, also fast sechs Mal so dick ist. Die hintersten Lagen des Hornhautstroma sind überall normal, desgleichen die Descemet'sche Membran unverändert. Entsprechend dem bestehenden Glaukom ist die Irisperipherie in grösserer Breite an die Hornhaut angelagert, die Iris selbst durch Atrophie stark verdünnt.

Ist die randständige Furche, welche in den geschilderten Fällen besteht, nicht etwa das Residuum eines Hornhautgeschwüres? Ich denke dabei an die sog. katarrhalischen Geschwüre, welche sichel- oder ringförmig dem Hornhautrande entlang laufen und öfter mit zurückbleibenden Vertiefungen (Façetten) oder mit Ektasien heilen. Ich möchte diese Möglichkeit höchstens für den Fall 3 nicht unbedingt abweisen, obwohl die Anamnese in diesem Falle so wenig wie in den anderen von einer vorausgegangenen acuten Entzündung berichtete. In den anderen Fällen war aber schon das Aussehen der randständigen Furche ein solches, dass man ihre Entstehung aus dem Arcus senilis und nicht aus einem Geschwür ableiten musste. Sie schaltete sich in den Verlauf des Greisenbogens ein, was mit einer Verbreiterung oder Abschrägung desselben einherging. Sie zeigte

klinisch keine wahrnehmbaren narbigen Trübungen, und auch der mikroskopische Befund ergab keinerlei Anhaltspunkte für frische oder abgelaufene Entzündung.

Der Vorgang, welcher zur Rinnenbildung führt, besteht darin, dass die Bowman'sche Membran verschwindet, und dass die vorderen Hornhautlamellen in ein faseriges Gewebe von geringerem Volumen verwandelt werden. Man muss sich das wohl so vorstellen, dass die Bowman'sche Membran aufgelöst wird und ebenso die Kittsubstanz zwischen den Hornhautfibrillen, so dass die Hornhautlamellen zu fibrillären Bündeln zerfallen; ausserdem muss aber die Auflösung noch eine Anzahl dieser fibrillären Bündel selbst betreffen, da sonst eine Volumszunahme, nicht eine Volumsabnahme eintreten würde. Dieser Process reicht an Stelle der Rinne in die Tiefe, central davon betrifft er nur die oberflächlichsten Hornhautschichten. Ist an letzterer Stelle vielleicht der Beginn des Processes zu sehen, welcher nun von der Oberfläche allmählich in die Tiefe geht? Ich glaube dies nicht, weil in diesem Falle eine breite und flache Vertiefung entstehen würde. Anstatt dessen sehen wir am steilen centralen Rande der Rinne die Hornhautlamellen ziemlich plötzlich aufhören. Dies spricht dafür, dass der Process nicht von der Oberfläche in die Tiefe geht, sondern vom Rande her, gleich bis zu einer gewissen Tiefe vordringend, allmählich in die klare Hornhaut vorrückt. Wenn also z. B. in dem in Fig. 9 dargestellten Falle der Process noch weiter fortschreiten würde, so würde dies nicht durch allmähliche Vertiefung der Strecke $a-b$, sondern durch Vorrücken des steil abfallenden Randes bei b geschehen.

Welche Rolle spielen die zahlreichen Gefässe in dem aufgelockerten Hornhautgewebe? Sind sie nachträglich vom Limbus aus in dasselbe hineingewachsen, oder fällt ihnen eine wichtigere Rolle zu, indem sie durch ihr Vorrücken eben die krankhaften Veränderungen der Hornhaut einleiten? Ich glaube, dass Letzteres der Fall ist. Man sieht am Steilrande der Rinne die zahlreichen Gefässe bis an die festen Hornhautlamellen herantreten und bemerkt an vielen Schnitten noch weiter in der Hornhaut, auch in der mittleren Schicht, einzelne Ausläufer dieser Gefässe. Ich halte daher das Vordringen der Gefässe für das Primäre. Wodurch dasselbe veranlasst wird, ist unklar. Vielleicht wird durch Anhäufung hyaliner Schollen im Arcus senilis ein Reiz gesetzt, welcher das Auswachsen der Gefässe veranlasst. Dieser Vorgang hätte eine gewisse Aehnlichkeit mit der Bildung des Pterygiums, in welchem Falle die hyaline Degeneration der Bindehaut, welche der Pinguecula zu Grunde liegt, die Veranlassung giebt.

dass Bindehaut und Gefässe auf die Hornhaut wachsen. Damit verschwindet die Bowman'sche Membran und theilweise die oberflächlichsten Hornhautlamellen, während die zunächst darunter liegenden aufgelockert werden, eine Wirkung, die man wohl den Gefässen zuschreiben darf, welche ja bei vielen krankhaften Processen diese auflösende Wirkung entfalten. In ähnlicher Weise nun wie beim Pterygium wachsen in unserem Falle, durch einen Reiz veranlasst, die Gefässe des Randschlingennetzes weiter in die durchsichtige Hornhaut hinein. In den oberflächlichsten Schichten gehen sie, ähnlich wie sie es beim Pterygium thun, ziemlich weit, bis fast 3 mm vom Limbus hinein und veranlassen die Auflösung der Bowman'schen Membran und die Auflockerung der darunter liegenden Lamellen. Aber auch in den mittleren Schichten rücken Gefässe vor und veranlassen, indem sie hier zur theilweisen Auflösung des Gewebes führen, den Schwund desselben und dadurch die Rinnenbildung.

Ich schliesse an diese Fälle von Rinnenbildung in Folge seniler Randverdünnung einen weiteren an, in welchem es sich um ein jüngeres Individuum handelte.

Ein 31jähriger Mann giebt an, dass er seit vier Jahren öfter leichtere Augenentzündungen habe, namentlich am linken Auge, wo sie sich in Zwischenräumen von zwei bis drei Monaten wiederholen. Sie dauern aber jedesmal nur einen Tag an; das Auge ist dabei etwas geröthet, thränt ein wenig, sondert aber nicht ab. Als der Patient sich zum ersten Male vorstellte, war gerade keine Entzündung vorhanden. Beide Augen waren ganz blass. Das rechte Auge zeigte am äusseren unteren Rande der Hornhaut eine randständige Abflachung, welche zart grau getrübt und von feinen Gefässen durchzogen war. Die Grenze dieser abgeflachten Partie gegen die normale Hornhaut war durch einige sehr feine gelbweisse Pünktchen gekennzeichnet. Am linken Auge war die Veränderung bedeutend weiter gediehen. Hier zieht sich eine verdünnte Randzone der Hornhaut in der Breite von 2 mm dem ganzen oberen Hornhautrande entlang. Dieselbe ist von dem verdünnten Limbus überzogen und steigt dachförmig an bis zu einer scharfen, firstartig erhobenen Grenze, wo die nicht verdünnte Hornhaut beginnt. Entlang dieser Grenzlinie sind feine gelbweisse Pünktchen in die oberflächlichen Hornhautschichten eingelagert. Die Hornhaut ist durch die Ektasie der oberen Randzone stark schief gestellt und unregelmässig gewölbt; das Ophthalmometer weist einen regelmässigen Astigmatismus von 11 D nach. Von vorn gesehen, erscheint die Hornhaut im Ganzen vertical oval, indem offenbar die obere Randzone durch die Ektasirung auch an Breite gewonnen hat. Vierzehn Tage später stellte sich der Kranke nochmals vor, weil er gerade eine frische Entzündung hatte. Man findet am linken Auge eine mässige Injection der Bindehaut entlang dem oberen Hornhautrande und innerhalb der ektatischen Randzone, aber sonst keine Veränderung gegenüber dem zwei Wochen vorher festgestellten Zustande.

Ein ähnlicher Fall fand sich bei einem 51jährigen Manne.

Derselbe erinnerte sich nicht, an Augenentzündungen gelitten zu haben, nur war sein rechtes Auge seit Kindheit schlechter als das linke. Am rechten Auge sind die Randpartien der Hornhaut ringsum weisslich getrübt und steigen steil bis zu einer firstartig vorspringenden Linie an, welche die Grenze nach der gesunden Hornhaut bildet. In dieser Grenzlinie bemerkt man feinste weisse Pünktchen und feine Linien. Am linken Auge besteht eine gleiche Trübung der Randpartien mit Ektasirung am oberen und nasalen Hornhautrande. Die mittleren Theile der Hornhaut sind an beiden Augen normal, nur stark astigmatisch gewölbt.

In diesem Falle war aus der Anamnese nichts über die Art der Entstehung der randständigen Verdünnung zu entnehmen, und es wäre daher möglich, dass es sich hier um sichelförmige randständige Geschwüre gehandelt habe, welche der Patient in der Kindheit überstanden hatte. Doch gleicht der Fall seinem Aussehen nach mehr dem zuerst geschilderten, als jenen Fällen, wo nach randständigen Geschwüren Narben und Ektasien zurückbleiben.

Den beiden vorstehenden Fällen ist ein von Terrien[1]) beschriebener ähnlich.

Ein Mann, welcher niemals Augenentzündungen überstanden hatte, bemerkte zuerst im Alter von 28 Jahren, dass er mit dem früher guten rechten Auge nicht mehr nach der Scheibe schiessen konnte; erst 16 Jahre später begann auch das linke Auge schlechter zu werden. Terrien fand an beiden Augen entlang dem oberen Hornhautrande eine klare, aber ektatische Zone von Halbmondform; dieselbe hat in ihrer Mitte eine Breite von $1^1/_2$ mm und verschmälert sich gegen ihre beiden Enden zu. Sie ist sowohl nach unten gegen die durchsichtige Hornhaut, als nach oben gegen den Limbus durch einen schmalen weissen Streifen abgegrenzt; der obere Streifen liegt aber nicht im Limbus selbst, sondern auch noch in der durchsichtigen Hornhaut, so dass zwischen ihm und dem Limbus noch eine schmale durchsichtige Zone besteht Die weissen Linien am oberen und unteren Rande der sichelförmigen Ektasie begleiten dieselbe bis zu ihrem Ende am nasalen und temporalen Hornhautrande; dort vereinigen sie sich und gehen als feine weisse Linie dem unteren Hornhautrande entlang, gleich einem feinen Greisenbogen. Durch diese Ektasie war ein starker Hornhautastigmatismus entstanden, der am rechten Auge dadurch sehr vermindert wurde, dass Terrien die ektatischen Partien wiederholt mit dem Thermocauter behandelte.

Schmidt-Rimpler (Lehrbuch der Augenheilkunde, 7. Auflage, S. 491) beschreibt als „chronische periphere Furchenkeratitis" eine Form von rinnenförmigen Geschwüren, besonders am oberen Hornhautrande. „Ein grösserer oder kleinerer Theil der Hornhautperipherie

[1]) Dystrophie marginale symmétrique des deux yeux. Archives d'ophtalm. T. XX. p 12. 1900.

ist in etwa 1 mm Breite leicht grau getrübt (ähnlich etwa wie beim Gerontoxon); die Trübung ist centralwärts begrenzt durch eine tiefgehende durchsichtige Furche. Sparsame Gefässe gehen in die Randtrübung und hier und da auch durch das furchenförmige Geschwür; Reizerscheinungen und Schmerzen fehlen in der Regel, doch kommen auch Fälle mit periodisch auftretenden Entzündungen vor." Auf die senile Randverdünnung passt diese Beschreibung nicht, denn bei dieser liegt die Furche peripher von dem Arcus senilis, bei der Furchenkeratitis dagegen central von der Trübung. Vielleicht bezieht sich also Schmidt-Rimpler's Beschreibung auf Fälle ähnlich denjenigen, welche Terrien und ich bei jüngeren Individuen beobachteten.

Die Verdünnung der Randtheile der Hornhaut in den obigen, jüngere Leute betreffenden Fällen ist noch räthselhafter als die im Greisenalter gefundene, wo in dem vorhandenen Arcus senilis doch schon eine krankhafte Disposition der Randtheile der Hornhaut gegeben ist. In Folge dieser kommt es zuerst zur Verdünnung und dann erst in einzelnen Fällen zur Ektasirung der Hornhaut. Bezüglich der bei jüngeren Personen vorkommenden Randektasien, welche nicht auf Geschwürsbildung folgen, kennen wir gar keine Ursache, ja man weiss nicht einmal, ob zuerst die Verdünnung da ist und in Folge derselben die Vorbuchtung entsteht, oder ob umgekehrt zuerst die Vorbuchtung entsteht (etwa in Folge Erweichung des Hornhautgewebes), und dadurch erst die Verdünnung. Der Befund am rechten Auge in dem ersten meiner Fälle scheint dafür zu sprechen, dass die Verdünnung das Primäre ist, denn an diesem Auge bestand erst eine randständige Abflachung der Hornhaut ohne Ektasie.

Zum Schlusse erwähne ich noch einige eigenthümliche Fälle von Dellenbildung am Rande der Hornhaut, die ich beobachtet habe. Der Patient wird durch mässiges Brennen auf sein Auge aufmerksam gemacht. Der Arzt findet unmittelbar am Hornhautrande eine ziemlich tiefe Delle von 2—3 mm Durchmesser; die Ränder derselben erscheinen manchmal gegen das Niveau der übrigen Hornhaut wie aufgeworfen. Dabei ist die Hornhaut auch im Bereiche der Delle fast klar, vollkommen glänzend und das Auge ist kaum injicirt. Am nächsten Tage ist die Delle flacher, am dritten Tage gänzlich verschwunden. In einem der Fälle hatte sich die Delle an der Spitze eines Flügelfelles gebildet, in einigen anderen Fällen war das Auge sonst normal. In einem Falle ist die Delle zweimal wiedergekehrt.

Ringförmiges Sarkom der Iris und des Ciliarkörpers.

Von

Dr. O. Kopetzky v. Rechtperg

in Wien.

Mit 2 Figuren im Text.

(Aus der Universität-Augenklinik des Herrn Hofrath Prof. Dr. E. Fuchs in Wien.)

Ewetzky hat in seinen „Studien über intraoculäre Sarkome“[1]) einen im Jahre 1898 veröffentlichten Fall von Sarkom der Iris und des Ciliarkörpers, bei welchem das sarkomatöse Gewebe auf die beiden genannten Theile des Bulbus beschränkt geblieben war, dieselben jedoch in ihrem ganzen Umfange „ringförmig“ befallen hatte, als ein „Unicum“ bezeichnet.

Da ich auch bei der Durchsicht der Arbeiten, die seit jener Zeit über Bulbussarkome erschienen sind, kein Referat über einen ähnlichen Fall gefunden habe, derartig ausgebreitete Neubildungen also wirklich ausserordentlich selten sein dürften, gestatte ich mir, über einen Befund zu berichten, der ein solches Sarkom betrifft. Der Bulbus, in welchem sich die Neubildung fand, ist mir von Herrn Prof. Fuchs in freundlicher Weise zu histologischer Untersuchung überlassen worden. — Die Krankengeschichte des Falles verdanke ich der liebenswürdigen Vermittelung der Herren Dr. Leplat und Mottart in Lüttich.

Die Anamnese lautete folgendermassen:

W. G., 20½ Jahre alt, Beamter, bemerkte etwa fünf Monate vor seiner ersten Vorstellung auf der Klinik in Lüttich eine Abnahme des Sehvermögens am rechten Auge. Sie war nach einem Tage angestrengter Arbeit aufgetreten und zunächst nicht von Schmerzen begleitet.

Während er nun anfangs nur das Centrum des Zifferblattes seiner Taschenuhr wie in einem Nebel verschwunden sah, wurde das Skotom in der nächsten Zeit bald grösser, so dass schliesslich das ganze Zifferblatt und die nächste Umgebung desselben in dem Skotom aufgingen. Zugleich

[1]) v. Graefe's Arch. f. Ophthalm. Bd. XLV. 3.

traten heftige Schmerzen, besonders während der Arbeit, im Auge auf. Etwa $1\,^1/_2$ Monate nach dem Beginne der ersten Beschwerden hatte sich der Patient auf eine Klinik in Brüssel aufnehmen lassen, wo man nach vierzehntägiger Behandlung eine Operation vollzogen hatte (Sklerotomie?). Dieser Eingriff war nicht von Erfolg begleitet, bald trat Sehen von farbigen Ringen um die Lichter auf, weitere Abnahme des Sehvermögens — auch die Schmerzen liessen nicht nach. Der Patient sah sich also veranlasst, wiederum das Spital, diesmal in Lüttich, wie bereits erwähnt, aufzusuchen.

Der im Uebrigen ganz gesunde, sehr kräftige Patient bot damals folgenden Befund: Das rechte Auge, nicht injicirt, sieht etwas vorgetrieben aus. Cornea normal, kleine lineare Narbe am Limbus innen oben. Die vordere Kammer ist von normaler Tiefe. Die Iris ist normal, nur im äusseren unteren Quadranten sieht man auf derselben eine Anzahl bräunlicher Flecke von verschiedener Grösse. Dort besteht auch ein Ektropium des Pigmentblattes und es fehlt die Reaction dieses Iristheiles auf Licht

Fig. 1. Horizontalschnitt im Bereich der Papille. Die vom Sarkom ergriffenen Partien der Iris und des Ciliarkörpers sind dunkler gehalten. (Vergrosserung 7:1.)

und Accommodation, während im Uebrigen die Pupillarreaction prompt erfolgt. Die Linse und die übrigen Medien sind durchsichtig. Die Papille zeigt eine tiefe Excavation. T + 1. Visus oc. d. $^5/_{36}$? mit — 2 D $^5/_{18}$. Das linke Auge ist normal.

Es wurde nun an dem erkrankten Auge nach oben und etwas nach innen, und da die Druckerscheinungen nicht nachliessen, etwa einen Monat später auch nach unten und innen von Herrn Prof. Fuchs (damals in Lüttich) eine Iridektomie gemacht, worauf die Drucksteigerung zurückging.

Erst neun Jahre später gelangte der Patient wieder zur Beobachtung. Das Auge war erblindet, grösser geworden, und verursachte ihm derartige Beschwerden, dass er selbst die Entfernung desselben wünschte, die von Herrn Dr. Leplat vorgenommen wurde.

Der gehärtete Bulbus wurde von lateral unten, nach medial oben geschnitten, so, dass auf den Schnitten, welche die Mitte der excavirten Papille treffen, an der medialen Seite das breite, bei der ersten Iridektomie angelegte Colobom sichtbar ist.

Der sagittale Durchmesser des Bulbus betrug 22 mm, der darauf senkrechte 36 mm.

Die Betrachtung der Präparate ergiebt nun, dass in allen Theilen des Bulbus die Iris und die vordere Hälfte des Ciliarkörpers in ganz gleichmässiger Weise von Sarkomgewebe durchwachsen, alle übrigen Gewebe des Bulbus aber von der Neubildung verschont geblieben sind. Die hier folgende kurze Beschreibung bezieht sich auf einen etwa durch die Bulbusmitte gelegten Schnitt (vid. Fig. 1), ich will jedoch gleich hier wiederholen, dass die genaueste Durchmusterung der Schnitte aus anderen Regionen des Bulbus in Bezug auf die Localisation des Sarkoms keinen anderen Befund ergiebt.

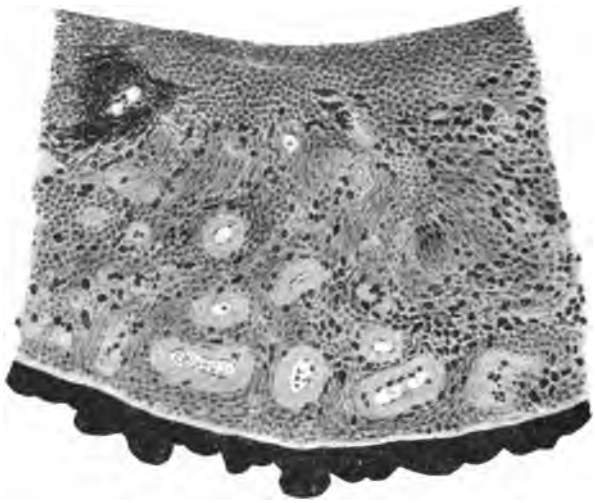

Fig. 2. Partie aus der Iris desselben Schnittes. (Vergrösserung 140:1.)

Die Hornhaut zeigt keine auffallenden Veränderungen. Im nasalen Limbus findet sich eine unregelmässig verheilte Iridektomienarbe, in deren hinteren Theil der Irisstumpf eingeheilt ist. Auf diese Weise ist an der nasalen Seite der Kammerwinkel ganz verschwunden. Temporal ist der Kammerwinkel durch die Zellmassen des Sarkoms verlegt, wie noch genauer ausgeführt werden soll.

Die Iris an der nasalen Seite ist ebenso wie der eingeheilte Irisstumpf vollständig von Sarkomgewebe durchwachsen. Ihr Pigmentblatt ist stark gewuchert und ektropionirt. Ueberall finden sich in den Gewebslücken der Iris, und besonders um die Gefässe herum, Züge und Haufen von spindelförmigen Sarkomzellen — daneben sind sehr zahlreiche pigmentirte Zellen der verschiedensten Grösse vorhanden, die meisten zwei bis drei Mal so gross als die Spindelzellen, etwa eirund, ohne Ausläufer, mit rostbraunen Pigmentkörnchen erfüllt. Die Wand der Irisgefässe ist verdickt, einzelne Gefässe scheinen obliterirt — nirgends jedoch findet sich eine Wucherung der Gefässendothelien. Deutlich sieht man am Pupillarrand den Querschnitt des Sphincter pupillae, gleichfalls in Sarkomgewebe ganz eingebettet. Durch

diese sarkomatöse Einlagerung erscheint die Iris beträchtlich verdickt; die Verdickung ist jedoch keine gleichmässige, sondern etwa in der Gegend des kleinen Kreises am bedeutendsten.

In ganz eigenthümlicher Weise ist das Sarkom auf der vorderen Fläche der Iris gewuchert. (Siehe Fig. 2.) Dort findet sich eine vollkommen continuirliche Schicht von Sarkomgewebe. Diese Schicht beginnt am Pupillarrand, unmittbar angeschlossen an das ektropionirte Pigmentblatt, und geht an der Peripherie der Iris direct in das Sarkomgewebe über, welches die Kammerbucht ausfüllt. Dieselbe besteht gleichfalls aus Bündeln von Spindelzellen, die sich in den mannigfachsten Richtungen durchkreuzen, in den oberflächlichsten Lagen jedoch meist parallel der Irisoberfläche ziehen. Die Sarkomzellen sind dort meist unpigmentirt, nur an einigen Schnitten findet man zwischen dieser Sarkomschicht und der vorderen Fläche der Iris grosse Ansammlungen der pigmentirten Zellen, ja zum Theil in der oberflächlichen Schicht selbst sind dort solche, zu grossen braunen Knoten angeordnet. (Siehe Fig. 2.)

In gewissen Abschnitten der Iris, in der oberen Bulbushälfte, scheint es zu einer Art Schrumpfung der beschriebenen Sarkomschicht in frontaler Richtung gekommen zu sein, und man sieht an den entsprechenden Schnitten die Iris secundär durch die Schrumpfungsvorgänge nach der Peripherie verzogen, etwas gefaltet, verschmälert. Peripher verbreitert sich die der Iris aufliegende Sarkomschicht, nimmt, wie bereits erwähnt, die Gegend des Kammerwinkels ein, und einzelne Zelllagen schlagen sich nach vorn zu unter das Hornhautendothel hinüber, so dass dort, in einem ganz peripheren, ca. $^1/_2$ mm breiten Bezirk die hintersten Skleral- und Cornealschichten von Sarkomzellen durchsetzt sind. Nirgends dringen aber die Sarkomzellen in die Cornea oder Sklera tiefer ein. Ebenso beobachtet man in der Gegend des Schlemm'schen Canales, dass entlang den in der Sklera gelegenen Gefässbahnen eine ganz kurze Strecke weit Sarkomzellen eingewuchert sind, und zwar auf der Seite der Iridektomie in etwas höherem Masse als lateral. Auch von dem in die Narbe eingeheilten Irisstumpfe, in dem das normale Gewebe zum grössten Theil durch Sarkomgewebe ersetzt ist, dringen Sarkomzellen zwischen die zunächst liegenden Bindegewebsbündel der Narbe vor.

Die Ausbreitung des Sarkoms im Ciliarkörper ist in allen Theilen des Bulbus eine gleichmässige. Das Sarkom nimmt nämlich überall die Ciliarfortsätze und die angrenzenden Partien des Ciliarmuskels ein, während die meridional verlaufenden Fasern des Ciliarmuskels von der Neubildung verschont geblieben sind.

Die Grenze zwischen den erhaltenen normalen Theilen und den von der Wucherung befallenen ist eine ziemlich scharfe.

Auch im Ciliarkörper besteht das Gewebe der Neubildung aus Spindelzellen, die in Bündeln angeordnet sind, so dass ein verwickeltes Flechtwerk zu Stande gekommen ist, zwischen welchem nur wenige Reste des ursprünglichen Gewebes sich erhalten haben. In die Firste der Ciliarfortsätze ist das Sarkom in Form mehr oder weniger dicker cylindrischer Fortsätze und Zapfen vorgedrungen.

Ueberall finden sich zwischen den Spindelzellen ziemlich zahlreiche, runde oder ovale, grosse, mit Pigmentkörnchen erfüllte Zellen.

Im Ganzen erscheinen der Ciliarkörper und die Ciliarfortsätze durch die eingelagerte Neubildung zwar etwas vergrössert, geschwellt, in ihrer Form jedoch nicht wesentlich verändert.

Die Zonulafasern und die Linsenkapsel zeigen keine pathologische Veränderung, von der Linsensubstanz sind in den Schnitten nur ganz geringe Reste erhalten geblieben.

Die Chorioidea ist in Folge der langen Drucksteigerung sehr atrophisch. An der temporalen Seite fehlt sie in der Aequatorialgegend geradezu, und hier ist auch die Sklera namhaft verdünnt (Aequatorialstaphylom).

Auch die Retina ist in hohem Grade atrophisch, besonders im Bereich des eben erwähnten Staphyloms.

Die Papille ist total und tief excavirt, die Gefässe im Bereich derselben von ziemlich intensiv ausgebildeter Rundzelleninfiltration begleitet.

Epikrise.

Unter den Momenten, welche den beschriebenen Fall als bemerkenswerth erscheinen lassen, muss die ungewöhnliche ringförmige, gleichmässige Ausbildung der Geschwulst auffallen, und ebenso das relativ geringe Volumen derselben, bei einer Entwicklungszeit von wenigstens neun Jahren.

Es dürfte sich wahrscheinlich zuerst um eine sarkomatöse Infiltration von geringer Ausdehnung in der Kammerbucht gehandelt haben, wodurch zu einer Zeit Drucksteigerung zu Stande kam, in welcher noch Niemand aus dem klinischen Bild die Diagnose eines intraoculären Sarkoms stellen konnte.

Durch die auch im späteren Verlaufe andauernde Drucksteigerung dürfte dann das Wachsthum der Neubildung verlangsamt worden sein, ja es ist nicht ausgeschlossen, dass in der Neubildung an gewissen Stellen Schrumpfungsvorgänge zu Stande kamen, worauf die oben beschriebene Faltung der Iris deutet.

Bemerkenswerth scheint ferner zu sein, dass die Form der Iris und des Ciliarkörpers durch die Neubildung relativ wenig verändert worden ist, und das Sarkomgewebe nur das normale Gewebe der genannten Organe ersetzt.

Wir haben es also hier mit einem richtigen „Flächensarkom" in ringförmiger Ausbreitung zu thun, welches dem eingangs citirten Fall Ewetzky's sehr ähnlich ist. — Bei diesem Falle war die Entwicklungsdauer der Neubildung eine noch längere (wenigstens zwölf Jahre) und sowohl Iris als auch Ciliarkörper in grösserem Umfang von derselben ergriffen als in meinem Falle (wie ich aus dem Vergleich der Präparate ersehen konnte) — doch hat auch das von

Ewetzky beschriebene Sarkom die äussere Form der Iris und der Ciliarkörper relativ wenig alterirt. Eine ähnlich ringförmig ausgebreitete Neubildung, ausgehend von den Endothelien in der Gegend des Ligamentum pectinatum, hat V. Hanke[1]) beschrieben.

Auch hier war eine Ausbreitung der Neubildung auf Iris und Ciliarkörper erfolgt, aber nicht in so gleichmässiger Weise wie in den von Ewetzky und mir beschriebenen Fällen.

Ueber den Ausgangspunkt der Neubildung in meinem Falle lassen sich wohl nur Vermuthungen aufstellen.

Ich gestatte mir schliesslich, meinem verehrten Lehrer Herrn Hofrath Prof. Fuchs für die Ueberlassung des Materiales zu dieser Publication und für die bei der Abfassung derselben ertheilten Rathschläge bestens zu danken.

[1]) „Zur Kenntniss der intraoculären Tumoren". v. Graefe's Arch. f. Ophthalm. Bd. XLVII. 3. 1899.

Ein Fall von atrophischer Degeneration der Netzhaut und des Sehnerven mit hochgradiger Endarteriitis der Arteria centralis retinae bei Diabetes mellitus.

Von

Dr. Hummelsheim in Bonn und Prof. Th. Leber in Heidelberg.

Mit Tafel VIII.

Im Folgenden sei über einen Fall von chronischer Erkrankung des Sehnerven und der Netzhaut bei einem älteren Manne berichtet, bei welchem die wegen des Augenleidens vorgenommene Urinuntersuchung einen bis dahin latent gebliebenen Diabetes mellitus nachwies und wo die klinische Diagnose längere Zeit zwischen Glaukoma simplex und Sehnervenatrophie schwankte, bis endlich nach Jahren die anatomische Untersuchung kein Glaukom, sondern Atrophie des Sehnerven und der Netzhaut und eine sehr hochgradige Endarteriitis der Arteria centralis retinae herausstellte.

Da sich bisher nur selten die Gelegenheit zu anatomischer Untersuchung solcher Fälle geboten hat, scheint uns eine ausführlichere Mittheilung des vorliegenden gerechtfertigt, obwohl leider die Krankengeschichte nicht ganz vollständig ist und auch das anatomische Verhalten an dem uns zu Gebote stehenden Material nicht nach allen Richtungen hin sich ganz befriedigend feststellen liess.

Krankengeschichte.

Herr Rector F., 59 Jahre alt, aus A., stellte sich am 12. Mai 1888 in der Göttinger Augenklinik wegen einer mit eigenthümlichen subjectiven Lichterscheinungen verbundenen Abnahme seines Sehvermögens vor, welche sich seit einer Reihe von Jahren allmählich entwickelt hatte.

Anamnese: Das rechte Auge des Patienten ist schon seit dem Alter von 19 Jahren schwachsichtig in Folge einer Verletzung durch einen dagegen geworfenen Tannenzapfen. Das Sehvermögen soll an diesem Auge

anfangs ganz aufgehoben gewesen sein; in Folge von Behandlung stellte es sich theilweise wieder her und blieb seitdem unverändert.

Am linken Auge trat vor zehn bis elf Jahren vorübergehend ein eigenthümlicher weisser Schein um alle hellen Gegenstände auf; nach acht bis zehn Tagen wiederholte sich dieselbe Erscheinung, ging aber beide Male bald wieder vorüber. Einige Wochen später trat Vormittags zwischen 9 und 10 Uhr eine Verdunkelung des Gesichtsfeldes auf, die sich von da ab ganz regelmässig alle Tage um dieselbe Zeit wiederholte. Während des Bestehens dieser Verdunkelung bemerkte der Patient farbige Ringe um eine Lichtflamme und zwar sowohl am rechten, als am linken Auge. Seit etwa zwei Jahren soll die Verdunkelung gleich nach dem Aufstehen sich einstellen und den ganzen Tag über anhalten. Seitdem soll auch die Sehschärfe etwas abgenommen haben. Die erwähnte Verdunkelung ist also nicht so stark, dass sie den Gebrauch des Auges wesentlich behindert. Herr Dr. Schauber, welcher den Patienten während der letzten fünf Jahre wiederholt untersuchte, berichtet, dass die Sehschärfe des linken Auges in dieser Zeit von $^{6}/_{9}$ auf $^{6}/_{18}$ gesunken, die Gesichtsfeldperipherie aber immer frei geblieben sei. Ophthalmoskopisch fand er nur eine sehr flache Excavation der Papille.

Status praesens: R. Scharf begrenzte, partielle Linsentrübung von rundlicher Form, nasalwärts ungetrübte Linsensubstanz. Augengrund sehr undeutlich zu sehen. Grosses Staphyloma posticum, anscheinend keine Excavation, keine chorioiditischen Veränderungen.

Mit — 6 D Finger in 5 — 6′ gezählt (ohne Glas in 1′). Nr. 15 (J.) Worte. Sectorenförmiger Gesichtsfelddefect nach innen oben.

L. Augengrund ganz leicht verschleiert, anscheinend durch eine zarte Trübung in den mittleren Theilen der Linse. Glaskörpertrübungen nicht nachweisbar (ohne Atropin untersucht). Ziemlich schmaler Ring entfärbten Pigmentepithels um die Papille, nasalwärts am breitesten (reell). Seichte, ziemlich randständige Excavation, am deutlichsten am oberen Rand der Papille.

Mit — 8 D S $^{20}/_{50-40}$; Nr. 1 (J.) in 15 cm. Se frei. Keine Störung des Farbensinnes nachweisbar, auch nicht mit kleinen Quadraten an der Tafel.

Pupillen beiderseits gleich und prompt reagirend. Augendruck vielleicht etwas hoch, beiderseits gleich oder links ein wenig höher (?).

Nach Einträufelung von 2 % Pilocarpinlösung erfolgt eine mässige Verengerung der Pupille, wobei die rechte etwas weiter bleibt als die linke.

Allgemeinbefinden ungestört. Nur ab und zu sind geringe rheumatische Beschwerden im Kreuz aufgetreten.

14. V. Nach fortgesetzter Pilocarpineinträufelung giebt Patient Besserung an. Er klagt besonders über eine subjective Lichterscheinung in Gestalt eines gelblichen, zuweilen auch röthlichen oder bräunlichen Streifens, der sich beim Lesen quer über das Buch zieht. Farbige Ringe um das Licht werden nicht mehr wahrgenommen.

Die Untersuchung des klaren, hellgelben Urins ergiebt ein specifisches Gewicht von 1,025 und 1,2 % Zucker (bei Titrirung mit Fehling'scher Lösung), kein Eiweiss. Eisenchloridprobe und Legal'sche Reaction negativ. Der Patient hat keinerlei diabetische Symptome an sich beobachtet; er hat

keinen auffallenden Durst und keine Abnahme der Körperkräfte bemerkt, ist in der letzten Zeit nicht magerer, sondern eher stärker geworden und befindet sich in mittlerem, dem Alter entsprechendem Ernährungszustand.

17. V. Die rechte Pupille bei fortgesetztem Pilocarpingebrauch immer noch etwas weiter als die linke. Der Augendruck erscheint jetzt beiderseits gleich und normal.

Der gelbliche Streifen beim Lesen ist weniger ausgesprochen.

Der Urin enthält heute nach entsprechender Aenderung der Diät nur noch Spuren von Zucker.

Die Diagnose wurde unentschieden gelassen. Der Patient reiste in seine Heimath zurück mit der Weisung, 1 % Pilocarpinlösung weiter zu gebrauchen, zwei Mal täglich Natrium salicyl. 1,5 zu nehmen und eine mässige antidiabetische Diät zu beobachten.

Wegen der weiten Entfernung seines Wohnortes war es leider dem Patienten später nicht möglich, noch einmal nach Göttingen zu kommen. Die folgenden Angaben verdanken wir der gütigen Mittheilung des inzwischen verstorbenen Augenarztes Dr. Schauber, sowie des Sohnes des Patienten, welcher selber Arzt ist.

Bei der vorgeschriebenen Behandlung trat zu Hause zunächst weitere Besserung ein; das Nebligsehen nahm ab und die Sehschärfe hob sich, so dass am 14. VII. 1888 am linken Auge $S = {}^{6}/_{12}$ constatirt wurde, Se frei. Ophthalmoskopischer Befund unverändert. Zucker trat, obwohl der Genuss von Amylaceen nur mässig beschränkt wurde, blos vorübergehend und meist nur in Spuren auf; zeitweise stieg jedoch der Zuckergehalt wieder bis $1^{1}/_{2}$ %. Die Urinmenge hielt sich in den gewöhnlichen Grenzen. Eiweissgehalt war nicht vorhanden. Allgemeinbefinden sehr gut. Das Pilocarpin wurde jetzt ausgesetzt, ohne dass zunächst eine Verschlimmerung eintrat.

Im November 1888 wurden die Beschwerden wieder stärker und das Sehvermögen nahm aufs Neue ab; Pilocarpin brachte jedoch wieder so weit Besserung, dass der Patient, wenn auch mühsam, lesen und schreiben konnte.

In den folgenden Jahren sank das Sehvermögen langsam, aber stetig. 1895 war Lesen und Schreiben nahezu unmöglich und auch die Orientirung bei nicht ganz hellem Wetter sehr erschwert. Ohne die seit langer Zeit wieder aufgenommenen täglichen Einträufelungen von Pilocarpin ist der Lichteindruck unangenehm, verschwommen. Zucker war jetzt nur zeitweise und nur in minimalen Mengen im Urin nachzuweisen, meistens fehlte er gänzlich. Später wurde auch das Allgemeinbefinden schlechter, die Herzthätigkeit schwach und unregelmässig. Im Urin trat Eiweiss auf, aber keine Cylinder.

Ueber das Verhalten der Augen wurde am 25. IX. 1895 folgender Status aufgenommen: Rechtes Auge: Amaurosis. Linkes Auge: Finger in 2,5 m excentr. Ophthalmoskop: Catar. centralis. Opticusgefässe ziemlich stark gefüllt. Papille nicht atrophisch. Der Maculagegend entsprechend feine atrophische Stellen in der Aderhaut und kleine Pigmentablagerungen. Netzhaut dort etwas verwaschen. Keine Veränderungen irgend welcher Art, die auf Glaukom schliessen lassen.

Am 3. VII. 1896 Exitus in Folge einer Apoplexia cerebri.

Sectionsbefund vom 4. VII: Pachymeningitis ext. et int., im vierten

Ventrikel ein grosses Blutgerinnsel. Lunge stark pigmentirt. Stauungspneumonie in den Unterlappen. Links kleine Verwachsung mit dem Zwerchfell, sonst Lungen frei. In der linken Pleurahöhle blutiges Serum. Herz um die Hälfte vergrössert, concentrische Hypertrophie, Klappen frei und sufficient. Aortenwand stellenweise rigide. Muskatnussleber. Nierenrinde, Milz und Magen blutreich; Nieren sonst normal.

Bei der Obduction war ein Auge, angeblich das linke, zur Untersuchung herausgenommen worden. Dasselbe wurde zunächst in Alkohol gelegt, bald darauf in Müller'sche Flüssigkeit übertragen und Ende 1896 Prof. Leber zugeschickt. Bei der Präparation des Ansatzes der Musculi obliqui ergab sich leider, dass der Bulbus der rechte war. Um ganz sicher zu gehen, wurde ein Stückchen von der Insertion des Obliquus inferior mikroskopisch untersucht und darin Muskelsubstanz nachgewiesen.

Makroskopischer Befund: Bulbus im vorderen Abschnitt bis über den Aequator hinaus gut gehärtet und regelmässig gekrümmt, in der Umgebung des Sehnerveneintrittes gefaltet und eingebogen, besonders im temporalen Umfang Augenhäute in dieser ganzen Gegend ziemlich stark verdünnt. Zieht man den Sehnerven an, so dass die Faltung der Augenhäute ausgeglichen wird, so erscheint der Augapfel deutlich von vorn nach hinten verlängert.

In der Mitte der Cornea fehlt das Epithel in einem unregelmässig begrenzten Bezirk (cadaveröse Veränderung).

Das sich an den Bulbus ansetzende Sehnervenstück ist $^1/_2$ cm lang. An einem frisch angelegten Durchschnitt erscheint der Opticusstamm dünn, die innere Scheide verdickt, die äussere gefaltet, und das Zwischengewebe, besonders auf einer Seite, erheblich verdickt und gleichfalls gefaltet. Die Schnittfläche ist hellgelblich, die gefässtragenden Bälkchen heben sich dunkler ab.

Bei der Eröffnung im Aequator findet sich der Glaskörper nur in der vorderen Bulbushälfte. Er hat sich hinten von der Retina abgelöst, während er ganz vorn derselben adhärirt. Er ist anscheinend von normaler Consistenz, vielleicht etwas verdichtet.

Die Papille ist nicht deutlich und wie von einer faserigen, theilweise durchbrochenen Schicht bedeckt, die in die Faserschicht der Netzhaut überzugehen scheint. Die Fovea centralis ist sichtbar, die Netzhaut an dieser Stelle nicht gefaltet.

Nach Celloidineinbettung und Färbung zunächst mit Hämalaun-Eosin und nach van Gieson ergab die mikroskopische Untersuchung Folgendes.

Die Cornea zeigt nichts Bemerkenswerthes. An der Conjunctiva enthalten die Basalzellen des Epithels nahe dem Hornhautrande stellenweise braune Pigmentkörnchen. Die conjunctivalen und ciliaren Gefässe in der Nähe des Limbus corneae sind normal, nur an den weiter zurückliegenden subconjunctivalen Gefässen ist eine leichte Verdickung der Wandung zu bemerken. Die Zellen in der Umgebung der episkleralen Gefässe, namentlich deren Fortsätze, sind hie und da pigmenthaltig.

Die vordere Kammer enthält ein blasses, feinkörniges Gerinnsel, welches das Lumen zu etwa $^1/_4$ ausfüllt und nur hie und da der Iris oder der Hinterfläche der Hornhaut lose anliegt.

Die Iris zeigt keine auffallenden Veränderungen. Verdickung der

Intima ihrer Gefässe findet sich nur in Spuren. Ihr Pigmentepithel ist normal. Der Kammerwinkel ist überall frei. Der Circulus venosus ist nirgends deutlich zu erkennen, indem an keinem Schnitte ein klaffendes Lumen vorhanden ist. Das Gewebe des Ligamentum pectinatum ist ziemlich reichlich mit pigmentirten Zellen durchsetzt.

Ferner erscheint das Ligamentum pectinatum und die Ansatzstelle des Ciliarmuskels auffallend lang und der Abstand zwischen der Stelle, wo die Descemet'sche Membran in das Ligamentum pectinatum übergeht, und dem Kammerwinkel erheblich vergrössert. Zugleich ist der vorderste Theil der meridionalen Bündel des Ciliarmuskels eine Strecke weit über die Innenfläche des Skleralrandes vorgeschoben, wobei er gegen die vordere Kammer zu von einer Schicht des Ligamentum pectinatum überdeckt wird. Der Ciliarmuskel zeigt ausgesprochenen myopischen Bau, ist dünn und stark in die Länge gezogen.

Es liegt nahe zu vermuthen, dass das beschriebene Verhalten der Theile in der Umgebung des Kammerwinkels mit dem myopischen Bau des Ciliarmuskels in Zusammenhang stehen könnte. Unter vier Augen mit hochgradigem Langbau des Auges, welche Prof. E. v. Hippel geschnitten hatte und uns zur Einsicht zur Verfügung stellte, fand sich auch zweimal eine ähnliche Vergrösserung des Abstandes zwischen Kammerwinkel und Ende der Descemet'schen Membran; in einem derselben war auf der einen Seite auch das meridionale Bündel des Ciliarmuskels nach vorn hin verlängert. v. Hippel demonstrirte uns aber ein weiteres von ihm untersuchtes Auge, welches durchaus keine Verlängerung der sagittalen Achse zeigte, wohl aber den bekannten Bau des Ciliarmuskels, wie er gewöhnlich bei Myopie gefunden wird, wo auf einer Seite das Verhalten des Kammerwinkels ganz dasselbe war, wie es oben beschrieben wurde. Es sind daher über die Bedeutung dieses Befundes weitere Erfahrungen abzuwarten.

Die Ciliarfortsätze sind schwach entwickelt und ihr Gewebe stellenweise verdichtet und durch Eosin stärker röthlich gefärbt.

Die Linse ist durch die Härtung zu spröde geworden und lässt sich nicht schneiden. Ihr Epithel ist gut erhalten.

Die Netzhaut ist stark verdünnt und zeigt eine sehr hochgradige atrophische Degeneration aller ihrer Schichten, am stärksten in der Umgebung der Papille und in der Gegend der Macula. Sie haftet der Innenfläche der Chorioidea sehr fest an und erscheint an herausgeschnittenen Stücken nur als eine zarte grauliche Auflagerung der letzteren. Sie lässt sich von derselben gar nicht im Zusammenhang ablösen, und selbst mit Hilfe der Präparirlupe gelingt es nur mühsam und unvollkommen, sie zum Zweck der Herstellung von Flächenpräparaten der Chorioidea von dieser in kleinen Fetzen zu entfernen.

An Schnittpräparaten erscheint sie temporal von der Papille als eine äusserst dünne Membran, an welcher man nur noch eine lockere Faserschicht und eine einzige dünne und unregelmässige Körnerlage unterscheiden kann; Ganglienzellen, Stäbchenschicht und Pigmentepithel sind hier nicht mehr nachzuweisen. Nasalwärts von der Papille hat die Faserschicht zwar noch eine ziemliche Dicke; die Nervenfasern sind aber grösstentheils geschwunden und das Gewebe in hohem Grade gelockert. Nach Färbung

mit der Weigert'schen Nervenmarkmethode erscheinen in dieser Schicht zahlreiche dunkelgefärbte, myelinähnliche Tropfen eingestreut. Stellenweise ist die Faserschicht auch von extravasirten rothen Blutkörperchen in diffuser Weise durchsetzt; an anderen Stellen sind in dieselbe spärliche goldgelbe Hämatoidinkörner einzeln oder in Gruppen eingelagert. Auch auf dieser Seite der Papille sind die Körnerschichten sehr stark atrophirt und in der Nähe der letzteren zu einer einzigen Schicht von geringer Dicke zusammengeflossen. Hier findet sich auch eine flächenhafte Blutung zwischen Chorioidea und Retina, wobei die Blutkörperchen sich auch zwischen die stark gelockerten Retinakörner eingedrängt haben.

Weiter nach der Peripherie zu treten wieder zwei getrennte Körnerschichten auf, deren Dicke allmählich zunimmt, aber überall noch weit unter der Norm bleibt. Auch die Anordnung der Körner ist oft mehr oder minder unregelmässig; an umschriebenen Stellen ist auch hier die Atrophie wieder stärker ausgesprochen.

Ganglienzellen sind nirgends zu erkennen. Die Stäbchenschicht fehlt in der Nähe der Papille und in der Gegend der Macula völlig. Sie beginnt dann als äusserst dünne, anscheinend homogene Schicht; wo sie etwas dicker ist, zeigt sie eine schräg gegen die Oberfläche gerichtete Streifung, als Zeichen dass die Stäbchen ihre aufrechte Stellung eingebüsst haben.

Das Pigmentepithel ist, abgesehen von der Umgebung der Papille, wo es entsprechend dem Staphyloma posticum fehlt, meistens als einfache Zellenschicht erhalten, die aber vielfach kleinere und grössere Unregelmässigkeiten darbietet. Der Pigmentgehalt der Zellen ist zum Theil sehr ungleich oder fehlt hie und da völlig. Einzelne Zellen oder Zellengruppen sind aus ihrer Lage gerückt und in die Stäbchenschicht vorgeschoben. Zwischen den normalen Zellen oder nach innen davon kommen vereinzelt viel grössere rundliche Pigmentkugeln vor, bis zum zehnfachen Durchmesser einer Zelle, oder Aggregate von vergrösserten Pigmentzellen. Manche dieser Zellen enthalten neben oder an der Stelle der feinen stäbchenförmigen Pigmentmoleküle gröbere rundliche Pigmentkörner.

Abgesehen von den Dickendurchschnitten, liess sich das beschriebene Verhalten des Pigmentepithels auch an Flächenpräparaten der Chorioidea, von denen die Retina entfernt, aber das Pigmentepithel erhalten geblieben war, sehr gut erkennen.

Die Wandungen der Gefässe sind in mässigem Grade verdickt, zeigen aber nirgends eine auffallende Verengerung oder gar Obliteration.

An der Sehnervenpapille findet sich eine seichte Excavation, welche auf der temporalen Seite in Folge einer cadaverösen Faltung des benachbarten Theiles der Bulbuswandung tiefer erscheint als sie wirklich ist. Die Schnitte, an welchen sich diese Faltung nicht findet, lassen auch die Excavation weit flacher erscheinen. Sie ist nur bedingt durch hochgradige Atrophie der Substanz der Papille und angrenzenden Retina; eine Ausbuchtung der Lamina cribrosa ist durchaus nicht vorhanden. Von der Papillensubstanz findet sich nur noch ein ganz geringer Rest in Gestalt eines fibrillären kernreichen Gewebes, welches die grossen Gefässe einhüllt und direct in deren Adventitia übergeht. Auf der temporalen Seite ist dieses Gewebe von weiten Lücken durchsetzt. Auch der innerhalb des Foramen sclerae

gelegene Theil des Zwischenscheidenraumes ist, besonders auf einer Seite, erweitert und das interstitielle Balkengewebe hypertrophirt.

Dicht hinter der Lamina cribrosa erscheint, an Längsschnitten durch den Sehnerveneintritt, das Gewebe in der temporalen Hälfte ebenfalls von Lücken durchsetzt, indem an der Stelle der früheren Nervenfaserbündel nicht nur die Nervenfasern fehlen, sondern auch die Neuroglia atrophirt und stark aufgelockert ist. Es könnte sich hier vielleicht um den Folgezustand einer inzwischen resorbirten Blutung in das Sehnervengewebe handeln.

Im sonst markhaltigen Theil des Opticus sind die Nervenfaserbündel stark verdünnt und das bindegewebige Balkenwerk hypertrophirt. Das Mark ist völlig geschwunden und die Nervenbündel bestehen aus einem feinen und dichten Neuroglianetz, ohne erkennbare Reste von Nervenfasern, und mit ziemlich zahlreichen Kernen, deren Menge jedoch nur relativ, entsprechend dem Grade der Atrophie, vermehrt erscheint.

Die Weigert'sche Markscheidenfärbung ergiebt kein Resultat. Auch die Pialscheide ist verdickt und die Bälkchen der Arachnoidalscheide stärker entwickelt, während die vielfach gefaltete Duralscheide keine Dickenzunahme erfahren hat.

An Querschnitten des Sehnerven zeigen sich die Arteria und Vena centralis retinae in eine mächtige Adventitialscheide eingehüllt, und die Wand der Arterie auf das $1^1/_2$—2fache der Norm verdickt, aber das Lumen gut erhalten und weit klaffend. Unter dem Endothel tritt eine Schicht von mehr oder weniger concentrischer Anordnung auf, die zahlreiche, zum Theil zierlich gewellte, elastische Membranen einschliesst. Mit Hämatoxylin-Eosin- oder mit van Gieson-Färbung ist die Grenze zwischen Intima und Media nicht deutlich zu erkennen und es bleibt unentschieden, aus welcher von beiden die erwähnte Schicht hervorgeht. Ein schönes und sehr instructives Bild ergiebt dagegen die Weigert'sche Elastinfärbung, in Verbindung mit Färbung der Kerne durch Lithioncarmin; sie zeigt, dass die Verdickung der Wand fast ausschliesslich der Intima angehört.

Es ergiebt sich dies aus der Lage der Elastica interna, welche an allen Präparaten als zierlich gewellte Membran mit dunkelvioletter Farbe im ganzen Umfang continuirlich hervortritt und zwischen welcher und dem Endothel die in Rede stehende Schicht eingeschoben ist. Nach aussen davon folgt die Media mit den charakteristischen stäbchenförmigen Kernen, welche nur einige wenige feine und nur einen kleinen Theil des Umfangs einnehmende elastische Lamellen einschliesst.

Am normalen Auge folgt nach aussen vom Endothel nur eine einzige, fein gefältelte elastische Lamelle und auf diese die von elastischen Elementen freie Media, wie wir an einem von Herrn Dr. Hertel freundlichst uns zur Verfügung gestellten, nach Weigert's Methode gefärbten Präparate constatiren konnten.

Es handelt sich somit im Wesentlichen um Neubildung einer aus elastischen Lamellen und Bindegewebe bestehenden Gewebsschicht zwischen Endothel und Elastica interna. Diese Schicht verhält sich an den dem Auge näher und entfernter gelegenen Theilen des Opticus etwas verschieden. Näher dem Auge, wo neben der Arterie noch die Centralvene in der Achse des Sehnerven verläuft, besteht dieses neugebildete Gewebe hauptsächlich aus

ziemlich nahe an einander liegenden elastischen Lamellen, zwischen denen nur schmale Zwischenräume bleiben, deren Dicke der der Lamellen gleichkommt oder sie nur wenig übertrifft, und in denen zahlreiche, meist lange und schmale Kerne eingeschlossen sind. Wo diese Zwischenräume etwas breiter werden, lassen sie eine zarte Streifung erkennen; sie zeigen dieselbe blassviolette Färbung, wie das gesammte Bindegewebe des Präparates. An van Gieson-Präparaten sind sie, wie das Bindegewebe überhaupt, rosa gefärbt, während die elastischen Lamellen die gelbe Färbung der Pikrinsäure angenommen haben. Es handelt sich also um dünne, zwischen die elastischen Membranen eingeschobene Bindegewebslagen.

Die Zahl der elastischen Lamellen wechselt im Umfang des Gefässes, entsprechend der ungleichen Dicke der ganzen Schicht, von 3 — 4 bis 10 — 12 oder darüber. Die Dicke der Lamellen, welche sämmtlich die charakteristische Elastinfärbung zeigen, ist unmittelbar unter dem Endothel am grössten und nimmt im Allgemeinen nach aussen, gegen die alte Elastica interna hin, ab. Ihr Verlauf ist mehr oder minder wellig; die dicksten, am meisten nach innen liegenden, zeigen nur leichte Biegungen; mehr nach aussen werden die Faltungen tiefer; aber nur eine bis zwei, am weitesten nach aussen gelegene Lamellen, die zunächst an die Elastica interna grenzen, zeigen dieselbe starke Fältelung wie diese, und unterscheiden sich von ihr nur durch geringere Dicke und durch den Umstand, dass sie nur über einen sehr kleinen Theil des Umfanges zu verfolgen sind.

Die zwischen den Lamellen in grosser Zahl enthaltenen Kerne sind durchweg schmal, haben aber doch der Mehrzahl nach, im Vergleich mit den langen, stäbchenförmigen Kernen der nach aussen folgenden Muskelschicht, eine geringere Grösse und weniger stark in die Länge gezogene Form.

Die Media enthält, wie schon bemerkt, nur einige wenige feine, stark wellig verlaufende elastische Lamellen von geringer Länge. An einem Präparate war zu beobachten, dass die Elastica interna einen Fortsatz nach aussen abgab, welcher in eine dieser kurzen Lamellen überging.

In der Adventitia sind sehr zahlreiche, ebenfalls violett gefärbte elastische Fasern enthalten, die theils im Querschnitt, theils der Länge nach getroffen sind und deren Menge, wie Vergleichspräparate lehren, die des normalen Sehnerven nicht unerheblich übertrifft.

Muscularis und Adventitia sind nur mässig und überall gleichmässig im Vergleich mit der Norm verdickt.

Weiter entfernt vom Auge, in der Gegend, wo die Centralvene bereits den Sehnerven verlassen hat, ändert sich das oben beschriebene Verhalten namentlich darin, dass zwischen den elastischen Lamellen eine grössere Menge von Bindegewebe eingeschoben ist. (Vgl. Taf. VIII.) Die Dicke der neugebildeten Schicht ist dadurch im Allgemeinen grösser, aber im Umfang verschieden stark; sie schwillt auf der einen Seite bis zum $3^1/_2$ fachen der Dicke der anderen Seite an. Die Zahl der elastischen Lamellen ist dabei etwas kleiner als an der oben beschriebenen, mehr peripher gelegenen Stelle, und es lässt sich keine Zunahme ihrer Dicke von aussen nach innen hin beobachten. Die Lamellen sind stellenweise schräg durch den Schnitt getroffen und erscheinen hier verbreitert, während sie weiterhin, wo sie quer durchschnitten sind, ihre wahre Dicke erkennen lassen. Ihr Verlauf weicht

auch stellenweise mehr von dem circulären ab; man sieht in schräger Bogenrichtung verlaufende Züge, die auch durch schief gerichtete Fortsätze unter einander zusammenhängen, entsprechend einer unregelmässigeren Anordnung des dazwischen eingeschlossenen, zart fibrillären Bindegewebes. Letzteres ist auch durch die röthliche Färbung an van Gieson-Präparaten deutlich als solches zu erkennen.

Dies Verhalten der Media, insbesondere die darin eingeschlossenen elastischen Lamellenstücke und das der Adventitia stimmt mit dem oben beschriebenen überein; nur ist noch zu bemerken, dass die Adventitia auf einer Seite ziemlich reichlich mit einkernigen Zellen infiltrirt ist.

Auch die kleineren Arterien des Opticus lassen die Verdickung der Intima und die Vermehrung der elastischen Lamellen erkennen. So findet sich an einem grösseren Aste der Centralarterie, welcher neben dem Hauptstamm in der Achse des Nerven gelegen ist, dicht unter dem Endothel eine dicke, nur leicht wellig verlaufende elastische Lamelle, und durch einen kleinen Zwischenraum davon getrennt, nach aussen davon, die an ihrer starken Fältelung erkennbare, viel dünnere alte Elastica interna; an einem Theil des Umfanges verliert sich der Zwischenraum zwischen beiden Membranen und sie verschmelzen mit einander, so dass stellenweise die Grenze nicht mehr deutlich zu erkennen ist. Auch eine Arterie der inneren Scheide zeigt eine Verdickung der Intima, welche im Kleinen dasselbe Bild darbietet, wie der Hauptstamm der Arterie in der Nähe des Auges. Desgleichen sind die kleinen Arterien im Balkenwerk des Opticus meistens mit einer ziemlich starken doppelten elastischen Lamelle versehen.

Näher dem Bulbus wird die Intimawucherung schwächer und gleichmässiger und setzt sich, stetig geringer werdend, auch auf die Verzweigungen der Arterie innerhalb der Papille fort, verliert sich dann aber bald und ist an den retinalen Aesten nicht mehr mit Sicherheit zu constatiren. Wie schon oben bemerkt wurde, ist die Wand dieser Gefässe nur mässig verdickt, und das Lumen der Netzhautgefässe überhaupt nirgends merklich verengert; einige der grösseren Aeste sind in normaler Weise mit Blut erfüllt.

Die Vena centralis ist frei von Veränderungen der Intima, nur ist ihre Wandung im Ganzen mässig stark verdickt. Elastische Lamellen fehlen hier vollständig; nur die Adventitia ist von ziemlich zahlreichen, sehr feinen elastischen Fäserchen durchzogen.

Die Chorioidea ist überall verdünnt, aber besonders stark im hinteren Abschnitte, dem Staphyloma posticum entsprechend; ihr Gewebe sehr kernreich. Auf dem Durchschnitt fällt ferner auf, dass das Lumen der Gefässe mit einer scheinbar hyalinen, durch Hämalaun eigenthümlich grünblau gefärbten Masse gefüllt ist, in deren Umgebung man nur mit Mühe die Wandung zu erkennen vermag. Hie und da sind in die homogen aussehende Masse, längs der Innenwand oder auch mehr in der Mitte, Kerne von Leukocyten eingelagert; hie und da lassen sich noch die Umrisse zusammengebackener rother Blutkörperchen erkennen, woraus sich ergiebt, dass die homogene Substanz durch Verschmelzung von rothen Blutkörperchen entstanden sein muss. Stellenweise sah man diesen hyalin gewordenen Inhalt von etwas grösseren Gefässen aus sich bis in die Capillaren hinein fortsetzen, oder diese erschienen für sich allein mit der gleichen Masse erfüllt.

Eine solche Verschmelzung der Erythrocyten in Folge der Alkoholhärtung ist an sich nichts ungewöhnliches. Hier zeigt sich aber die Besonderheit, welche zunächst an eine sonstige Deutung denken liess, dass die anderen Gefässgebiete des Auges, insbesondere die Gefässe der Netzhaut und des Sehnerven, ein solches Verhalten nicht darbieten. Der Eine von uns hatte eine ähnliche Beobachtung schon in einem anderen Falle gemacht[1]), wo sogar in einigen Gefässen in scharfer Abgrenzung ein Theil des Lumens hyalin verändert war, während der andere Theil normale, mit Eosin färbbare rothe Blutkörperchen enthielt. Hier musste die Veränderung sicher als postmortale aufgefasst werden, weil sonst schon am Lebenden die Circulation unterbrochen und daher im Präparat eine theilweise Füllung der Gefässe mit normalen rothen Blutkörperchen nicht möglich gewesen wäre. Auch in unserem Falle ist eine so ausgebreitete Thrombosirung von Aderhautgefässen, ohne entsprechende Folgen im umgebenden Gewebe und in der Gefässwand, nicht annehmbar.

Es ist wohl anzunehmen, dass die in Rede stehende Veränderung des Gefässinhaltes im Wesentlichen auf die Härtungsmethode und zwar zunächst auf eine rasche Wasserentziehung durch den Alkohol zu beziehen ist. Dass sie an den Gefässen des vorderen Bulbusabschnittes, und insbesondere auch an den oberflächlich gelegenen der Bindehaut und des episkleralen Gewebes nicht vorkam, oder nur hie und da andeutungsweise zu bemerken war, erklärt sich genügend durch den Umstand, dass in diesen Gefässen der Blutgehalt so gut wie ganz fehlte. Dagegen waren die Gefässe der Retina und des Opticus, welche zum Theil von wohl erhaltenen Blutkörperchen erfüllt waren, durch ihre tiefere Lage und die Nähe des Glaskörpers einer raschen Wasserentziehung weniger ausgesetzt, während bei der Chorioidea das Eindringen des Alkohols durch die geringe Dicke der Sklera begünstigt werden musste.

Auf die Wirkung der Härtungsflüssigkeiten mag, wenigstens theilweise, auch die ungewöhnlich feste Verbindung zwischen Retina und Chorioidea zu beziehen sein, da sich nirgends eine Bindegewebsneubildung oder sonst ein festes Exsudat fand, durch welches dieser Zusammenhang vermittelt werden konnte. An Dickendurchschnitten sah man das Pigmentepithel der veränderten und atrophischen Stäbchenschicht einfach anliegen, oder die gelockerten Zellen des ersteren waren zum Theil noch in die letztere eingestreut; ebenso wenig liess sich bei der Herstellung der Flächenpräparate der Chorioidea unter der Lupe eine Verbindungsschicht zwischen beiden nachweisen. Wo das Pigmentepithel entfernt war, kamen die Aderhautgefässe mit dem hyalin gewordenen Inhalt zum Vorschein und liess sich die Structur des Gewebes noch etwas besser als an Dickendurchschnitten studiren. Das Gefässendothel ist kernreich, die Kerne liegen stellenweise zu mehreren dicht beisammen, doch ist überall nur eine einfache Zellenlage vorhanden. Vielfach finden sich auch in den Gefässen sowie in deren Umgebung etwas grössere Gruppen von mehrkernigen Leukocyten; die Gefässwand ist etwas verdickt und von zahlreichen Kernen durchsetzt. Es handelt

[1]) Th. Leber, Die Conjunctivitis petrificans. v. Graefe's Arch. f. Ophthalm. LI. S. 35—36. (1900.)

sich also um leichtere chorioiditische Veränderungen, die aber viel zu gering sind, als dass man die beschriebene Veränderung des Gefässinhalts auf eine im Leben entstandene Thrombose beziehen könnte.

Die Sklera ist im hinteren Abschnitt, besonders temporal von der Papille, aber auch nasalwärts, ebenso wie die Chorioidea, entsprechend dem im Leben constatirten Staphyloma posticum, stark verdünnt.

Epikrise.

Ueberblicken wir das im Leben beobachtete Krankheitsbild, so sehen wir zunächst die Erscheinungen eines Sehnervenleidens hervortreten, bei welchem die Diagnose zwischen Glaukoma simplex und einfacher Sehnervenatrophie schwankte. Langsam fortschreitende Abnahme der centralen Sehschärfe bei sectorenförmiger Gesichtsfeldbeschränkung nach innen oben am rechten Auge und freier Gesichtsfeldperipherie am linken, die trotz langjährigem Bestande der Erkrankung nur sehr geringe Entwicklung der Excavation, der Mangel einer sicher nachweisbaren und anhaltenden Steigerung des Augendruckes und die gute Pupillenreaction sprachen mehr für beginnende Sehnervenatrophie, während die periodischen Verdunkelungen, das Auftreten farbiger Ringe um eine Flamme, der zeitweise etwas erhöht scheinende Druck und der Umstand, dass Pilocarpineinträufelungen von günstiger Wirkung zu sein schienen, die Annahme eines Glaukoms nahe legten.

Indessen stimmten die subjectiven Gesichtserscheinungen doch nicht recht mit dem bekannten Verhalten bei Glaukom überein. Das erste, schon vor Jahren aufgetretene Symptom, der eigenthümliche helle Schein, welcher alle Gegenstände bedeckte, erinnerte mehr an die subjectiven Licht- und Farbenerscheinungen der Sehnervenatrophie, ebenso die später von dem Patienten angegebene Erscheinung eines gelblichen Streifens, welcher sich beim Lesen über das Buch hinzog. Auch das tägliche Auftreten einer Verdunkelung des Gesichtsfeldes bald nach dem Aufstehen ist von den gewöhnlichen Verdunkelungsanfällen des Glaukoms verschieden. Für die Entstehung eines Sehnervenleidens gab ja das Vorhandensein eines Diabetes mellitus eine befriedigende Erklärung ab. Man muss sogar jetzt für wahrscheinlich halten, dass die in früherer Zeit von dem Patienten beobachteten farbigen Ringe um eine Flamme nicht als Zeichen eines beginnenden Glaukoms zu betrachten waren, da bekanntlich diese Erscheinung zuweilen auch bei nichtglaukomatösen Augen vorkommt, zumal bei Sklerosirung der Linse, welche hier vorhanden war.

Zu einer sicheren Diagnose war aber während des kurzen Aufenthaltes des Patienten in Göttingen besonders deshalb nicht zu ge-

langen, weil der Druck, der anfangs, zumal am linken Auge, etwas erhöht schien, nach Einträufelung von Pilocarpin normal gefunden wurde.

Während des späteren Verlaufes der Krankheit traten charakteristische Erscheinungen von Glaukom nicht weiter hervor. Verdunkelungsanfälle und farbige Ringe fehlten, während das Sehvermögen mit abwechselnder Besserung und Verschlimmerung langsam abnahm, bis zu völliger Amaurose am rechten und Verlust der Lesefähigkeit am linken Auge. Auch jetzt sollen Pilocarpineinträufelungen noch zeitweise Besserung des Sehvermögens bewirkt haben. Trotzdem konnte an Glaukom nicht mehr gedacht werden, weil am linken Auge die, freilich durch Zunahme der Linsentrübung noch mehr als früher erschwerte, ophthalmoskopische Untersuchung keine Excavation und nicht einmal eine deutliche Verfärbung der Papille nachzuweisen vermochte. Ueber den ophthalmoskopischen Befund am rechten Auge liegt leider keine Angabe vor; vermuthlich hatte die früher schon erhebliche Linsentrübung noch zugenommen und die Untersuchung verhindert. Am linken Auge waren jetzt feine atrophische Stellen und Pigmentablagerungen in der Gegend der Macula nachweisbar, von denen früher nichts notirt worden war. Es ist aber dabei zu bemerken, dass wegen des Verdachts auf Glaukom in Göttingen und vermuthlich auch später zu Hause nicht bei Atropinmydriasis untersucht worden ist; es lässt sich daher die Möglichkeit nicht ausschliessen, dass schon anfangs leichtere Veränderungen in der Gegend der Macula vorhanden waren, welche wegen der Schwierigkeit der Untersuchung der Wahrnehmung entgingen. Erst die anatomische Untersuchung stellte aber zur Ueberraschung das Vorhandensein einer überaus hochgradigen Retinaldegeneration am rechten Auge fest.

Es ist sehr zu bedauern, dass die Untersuchung des Augengrundes aus den angegebenen Gründen nicht mit der wünschenswerthen Genauigkeit vorgenommen werden konnte, und dass nicht auch das linke Auge, welches wenigstens anfangs der Augenspiegeluntersuchung weniger Schwierigkeiten bot, zur anatomischen Untersuchung gelangte, sondern nur das rechte, an welchem schon in der ersten Zeit die traumatische Cataract den Einblick in den Augengrund sehr erheblich erschwerte. Bei dem hohen Grade, welchen die Retinaldegeneration späterhin erreichte, wäre es von grossem Interesse gewesen, die Entwicklung derselben mit dem Augenspiegel genauer zu verfolgen und ihr Verhältniss zu dem Sehnervenleiden festzustellen.

Indessen lässt sich doch mit grösster Wahrscheinlichkeit annehmen, dass an beiden Augen die Erkrankung im Wesentlichen die-

selbe und nur dem Grade nach verschieden war, so dass also die ophthalmoskopische Untersuchung des linken und der anatomische Befund des rechten Auges sich gegenseitig ergänzen. Was das rechte Auge betrifft, so war schon zur Zeit der Göttinger Untersuchung sicher eine amblyopische Erkrankung vorhanden, da die erhebliche Herabsetzung der centralen Sehschärfe sich durch die partielle Linsentrübung nicht hinreichend erklärte, und da überdies ein sectorenförmiger Gesichtsfelddefect bestand; diese Affection, welche im Laufe der Jahre zu vollständiger Amaurose führte, bestand nach dem Ergebniss der anatomischen Untersuchung in einer Combination von Atrophie des Sehnerven und atrophischer Degeneration der Netzhaut. Am linken Auge, wo späterhin das centrale Sehen verloren ging und das Sehvermögen auf Fingerzählen in geringem Abstand herabgesetzt wurde, liess der Augenspiegel anfangs nur Veränderungen am Sehnerven erkennen, zu denen später auch solche der Netzhaut und des Pigmentepithels hinzutraten; wenn sich nun auch nicht mehr entscheiden lässt, welchen Antheil an der Sehstörung die Erkrankung des Sehnerven und welchen die der Netzhaut hatte, so steht doch auch hier eine Erkrankung beider Theile unzweifelhaft fest.

Es kann daher für das zur anatomischen Untersuchung gelangte Auge mit ziemlicher Sicherheit Folgendes angenommen werden: Bei einem an Staphyloma posticum und Myopie höheren Grades leidenden Auge trat eine chronisch verlaufende, amblyopische Erkrankung auf, welche zu sectorenförmiger Gesichtsfeldbeschränkung und progressiver Amaurose führte, und, nach dem Verhalten des anderen Auges zu urtheilen, mit mässiger Verfärbung und seichter Excavation der Papille und mit wenig hervortretenden Veränderungen in Retina und Pigmentepithel einherging.

Die anatomische Untersuchung stellte nun vor allen Dingen mit Bestimmtheit heraus, dass in der That von Glaukom keine Rede sein konnte. Der Kammerwinkel war vollkommen frei, die atrophische Papille nur seicht excavirt und ohne die charakteristischen Merkmale der Druckexcavation; dagegen erstreckte sich die Atrophie auf den ganzen Bereich des am Auge erhalten gebliebenen Opticusstückes.

Wie die nach Pilocarpineinträufelung aufgetretene Besserung des Sehens zu erklären ist, ob lediglich durch Verengerung der Pupille oder auch durch eine Einwirkung des Mittels auf den Krankheitsprocess, muss dahingestellt bleiben; ebenso bleibt es ungewiss, ob wirklich zeitweise eine leichte Steigerung des Augendruckes und eine Herabsetzung desselben durch Pilocarpin auftrat, oder ob die beob-

achteten Schwankungen mehr zufälliger Art und von dem Grade der jedesmaligen Muskelspannung abhängig waren.

Auf das Vorhandensein eines Staphyloma posticum und die Besonderheiten im Bau des Ciliarmuskels und des Ligamentum pectinatum, welche oben geschildert wurden, brauchen wir hier nicht nochmals zurückzukommen.

Als Ursache der Amblyopie ergab die anatomische Untersuchung den Ausgang einer chronischen Entzündung der Netzhaut und des Opticus, welche mit recidivirenden kleinen Blutungen einherging und schon zu einer sehr weit gediehenen Atrophie dieser Theile geführt hatte. Für die Retina ist das Vorkommen recidivirender Blutungen durch den anatomischen Befund sichergestellt, indem neben mehrfachen frischen kleinen Blutextravasaten Reste von solchen in der Form von Hämatoidinkörnern vorhanden waren; am Sehnerven wird ihr Auftreten durch die eigenthümliche Gewebsrarefication und Lückenbildung hinter der Lamina cribrosa mindestens sehr wahrscheinlich gemacht, welche kaum anders als durch eine vorhergegangene Blutung zu erklären ist. Dass ophthalmoskopisch keine Netzhautblutungen constatirt wurden, erklärt sich durch die oben hervorgehobenen Schwierigkeiten der Untersuchung und durch den Umstand, dass niemals eine längere Zeit hindurch fortgesetzte regelmässige klinische Beobachtung des Kranken stattgefunden hatte. Offenbar hatte sich auch in der ersten Zeit der Process vorzugsweise im Sehnerven localisirt und erst später in der Netzhaut eine stärkere Entwicklung erlangt.

Mit dieser Auffassung des Processes steht auch die bei der Section constatirte Pachymeningitis und der tödtliche Ausgang durch einen Bluterguss in den vierten Ventrikel im besten Einklang.

Als Ursache dieses Leidens muss wohl der Diabetes mellitus angesehen werden, obwohl er sich anfangs gar nicht, und auch später nur in geringem Masse durch charakteristische Störungen des Gesundheitszustandes bemerkbar machte. Es sind ja solche Fälle zur Genüge bekannt, wo die Diagnose des Diabetes wie hier erst durch das Auftreten einer Erkrankung der Netzhaut oder des Sehnerven herbeigeführt wurde.

Ueber das ophthalmoskopische Verhalten der Netzhaut wissen wir zu wenig und der anatomische Befund entspricht einem zu weit fortgeschrittenen Stadium des Processes, als dass sich daraus für unsere Annahme eines diabetischen Ursprungs der Netzhautaffection bestimmte Anhaltspunkte gewinnen liessen. Was den Sehnerven betrifft, so ergiebt sich aus der starken Verdickung des Balkenwerkes und

der Scheiden und auch aus den weitgediehenen Gefässveränderungen, dass die Atrophie als Ausgang einer chronischen Neuritis aufzufassen ist; auch die eigenthümliche Rarefication des Gewebes hinter der Lamina cribrosa, welche wir als Folge einer Blutung ansehen, spricht für diese Annahme. Ueber die diabetischen Sehnervenaffectionen liegen bisher nur sehr spärliche Sectionsbefunde vor, welche wir Stephen Mackenzie und Nettleship[1]), Nettleship und W. Edmunds[2]), Nettleship und Lawford[3]), W. Edmunds und Lawford[4]) und Th. R. Fraser und Alex. Bruce[5]) verdanken. Aus denselben geht hervor, dass es sich um eine chronische Neuritis des Sehnerven handelt, die in manchen Fällen dieselbe Localisation hat, wie bei den Intoxicationsamblyopien, während in anderen die Lage der erkrankten Sehnervenbündel unbestimmt blieb.

Wir möchten auch noch darauf hinweisen, dass gerade bei Diabetes mellitus wiederholt eine Combination von Netzhaut- und Sehnervenerkrankung, wie sie in unserem Falle vorkam, beobachtet worden ist[6]).

Sehr bemerkenswerth sind im vorliegenden Falle die hochgradigen endarteriitischen Veränderungen am Stamm und den Aesten der Centralarterie der Netzhaut im Bereich des Sehnerven, und es erhebt sich hier zunächst die Frage, wie weit sie etwa bei der Entstehung des Krankheitsprocesses betheiligt waren. Ein gewisser Einfluss wird sich denselben nicht absprechen lassen; ob sie aber als eigentliche Ursache des Processes zu betrachten sind, möchten wir mindestens bezweifeln. Jedenfalls konnten wir uns nicht davon überzeugen, dass sie in unserem Falle zu einer erheblichen Circulationsstörung in den Gefässen der Retina oder des Opticus Anlass gegeben hatten, wie dies in Fällen anderer Autoren

---

[1]) St. Mackenzie, A case of glycosuric Retinitis. Ophthalm. Hosp. Rep. IX. 2. p. 134—157. 1879. Anatom. Unters von Nettleship. [2]) E. Nettleship and W. Edmunds, Two cases of symmetrical amblyopia of slow progress with central scotoma in patients suffering from diabetes. Micr. exam. of the opt. nerve in one case. Ophthalm. Transact. Vol. I. p. 124—128. 1881. [3]) E. Nettleship, Retinitis with white patches in both eyes of a man suffering from diabetes. Ophthalm. Transact. Vol. II. p. 51—54. 1882. (Anatom. Untersuch. von Lawford.) [4]) W. Edmunds and J. B. Lawford, Examination of the opt. nerve from a case of amblyopia in diabetes. Ophthalm. Transact. Vol. III. p 160—162. 1883. [5]) Th. R. Fraser and Alex. Bruce, On a case of diabetic retinitis with a description of the post mortem examination of the nerves and muscles. Edinburgh med. Journ. 4. Oct. 1896. [6]) Vgl hierüber Th. Leber, Ueber die Erkrankungen des Auges bei Diabetes mellitus. v. Graefe's Arch. f. Ophthalm. XXI. 3. S. 57. (1875.)

nachgewiesen worden ist. Das Lumen der Centralarterie und ihrer retinalen Verzweigungen war vollkommen frei und an den letzteren nur geringe Wandveränderungen, insbesondere eine mässige Verdickung nachzuweisen. Auch nach der Krankengeschichte kann ja von einer hochgradigen oder gar plötzlich eingetretenen Circulationsstörung nicht die Rede sein.

Noch weniger ist anzunehmen, dass eine Circulationsstörung in den Aderhautgefässen zu Grunde gelegen habe, wofern unsere Deutung der eigenthümlichen Inhaltsmassen dieser Gefässe als postmortale Veränderung zutrifft. Ohnehin wird eine Circulationsstörung in der Aderhaut nicht leicht eine über die ganze Netzhaut verbreitete Degeneration erzeugen, weil die Aderhaut durch sehr zahlreiche Arterien versorgt wird und durch ihre vielfachen Anastomosen in sehr ausgiebiger Weise gegen die Wirkung localer Circulationsstörungen geschützt ist; auch könnte die Ernährungsstörung sich nicht auf die ganze Dicke der Netzhaut erstrecken, sondern müsste auf die äusseren, musivischen Schichten beschränkt sein, welche auf die Blutzufuhr durch die Choriocapillaris angewiesen sind.

Hiermit soll aber natürlich nicht gesagt sein, dass die Veränderungen der Gefässe für die Genese des Krankheitsprocesses bedeutungslos waren. Sie konnten im Gegentheil das Auftreten von Blutungen begünstigen oder hervorrufen und auch zu einer Ernährungsstörung des Gewebes Anlass geben, welche nicht auf einfach mechanischer Behinderung des Blutzuflusses, sondern auf qualitativen Aenderungen der Stoffzufuhr beruhte. Es dürfte aber beim gegenwärtigen Zustand unserer Kenntnisse nicht wohl möglich sein, sich in dieser Hinsicht bestimmter auszusprechen und im vorliegenden Falle aus einander zu halten, welchen Antheil der Diabetes direct oder durch das Mittelglied einer durch ihn bewirkten Gefässalteration, und welchen Antheil eine vom Diabetes unabhängige Gefässerkrankung an der Entstehung des Processes hatte.

Wir machen diese Bemerkungen auch im Hinblick auf die erst kürzlich wieder erneuerte Behauptung v. Michel's[1]), dass die sog. Retinitis albuminurica nur der Ausdruck von Circulationsstörungen und Gewebsläsionen der Netzhaut sei, hervorgerufen durch eine primäre Erkrankung des Gefässsystems der Arteria und Vena centralis retinae in der Form einer Arterio- und Phlebosklerose mit ihren Folge-

[1]) v. Michel, Ueber Erkrankungen des Gefässsystems der Art. und Vena centralis retinae mit besonderer Berücksichtigung der pathol.-anat. Veränderungen. Zeitschr. f. Augenheilk. II. S. 32—33. (1899.)

zuständen, eine Auffassung, für welche, so beachtenswerth sie auch sein mag, unserer Meinung nach der Beweis erst zu erbringen sein wird.

Da es sich in unserem Falle um einen 67jährigen Mann handelt, so ist natürlich die Möglichkeit in Betracht zu ziehen, dass die Gefässveränderungen einfach senilen Ursprungs waren. Der hohe Grad derselben spricht aber mehr für die Entstehung durch einen Krankheitsprocess, zumal die bisher vorliegenden Untersuchungen seniler Sehnerven keineswegs so erhebliche Veränderungen ergeben haben.

Streiff[1]) hat bei drei senilen Sehnerven die Centralgefässe untersucht. Bei einem 60jährigen Mann waren sie nahezu normal, während bei einem 90jährigen Mann und einer 83jährigen Frau deutlich ausgesprochene Veränderungen auftraten, an der Arterie Verdickung der Intima durch eine elastische Lamellen enthaltende Schicht, mit Verengerung des Lumens, an den Venen eine diffuse Sklerose mit hyaliner Degeneration, wobei das Lumen erweitert war. Wenn nun auch die Art dieser Veränderungen mit den in unserem Falle beobachteten ziemlich übereinstimmt, so sind sie doch weit geringeren Grades. So betrug beispielshalber die Dickenzunahme der Arterienwand nur $^1/_3$ bis $^1/_2$ der normalen, während in unserem Falle die Wandung von einer etwa gleichen Dicke auf der einen Seite bis zum vier- bis sechsfachen der normalen nach der anderen Seite hin anschwoll. Streiff hebt auch hervor, dass die senilen Veränderungen der Centralgefässe des Opticus im Vergleich zu denen der übrigen Körpertheile nur als ziemlich geringen Grades zu bezeichnen waren.

Ausgedehntere anatomische Untersuchungen über die Veränderungen der Netzhautgefässe bei allgemeiner Arteriosklerose hat neuerdings Hertel[2]) veröffentlicht, von welchen wir auch durch eine Anzahl uns freundlichst überlassener Präparate Kenntniss nehmen konnten.

Er unterscheidet Altersveränderungen, welche sich auf die ganze Ausdehnung der Gefässe erstrecken, die mehr oder minder in allen Fällen vorkamen, aber, wie es scheint, nur einen ziemlich geringen Grad erreichten, und Veränderungen, welche nicht in allen Fällen und nur stellenweise auftraten. Von letzteren interessiren hier besonders die buckelförmigen Verdickungen der Intima der Arterien, die, bald flach, bald stärker nach dem Lumen zu

[1]) J. J. Streiff, Ueber Altersveränderungen der Vasa centralia retinae. Inaug.-Diss. von Zürich. 1898. [2]) E. Hertel, Veränderungen der Netzhautgefässe bei Arteriosklerose. Sitzungsbericht der ophthalm. Gesellschaft f. 1900. (Eine ausführlichere Mittheilung wird demnächst im LII. Bande dieses Archivs erscheinen.)

prominirend, zum grössten Theil aus neugebildetem elastischem Gewebe bestanden und die mit dem Befunde in unserem Falle grosse Aehnlichkeit haben. Die Verdickung ging stellenweise auch auf die Media über, welche dann von mehr bindegewebiger Structur und von zahlreichen elastischen Fasern durchsetzt war. An den Venen war die Neubildung elastischer Fasern an der Intima viel weniger ausgesprochen und meistens auf Media und Adventitia beschränkt, welche dadurch bedeutend verbreitert sein konnten.

Nach der beigegebenen Abbildung zu schliessen, kamen Fälle vor, in denen der Grad der Arterienveränderung dem unsrigen gleichkam; über die Häufigkeit derselben werden aber keine Mittheilungen gemacht.

Auf Grund ophthalmoskopischer Untersuchungen hat schon früher Rählmann[1]) angegeben, dass sich bei nahezu der Hälfte aller Kranken, welche an allgemeiner Arteriosklerose leiden, Veränderungen der Netzhautgefässe finden. Dieselben gaben sich aber in der Mehrzahl der Fälle nur durch Verengerung des Lumens oder Schlängelung zu erkennen. In den Fällen, wo Complication mit chronischer Nephritis bestand, war die Erkrankung der Netzhautgefässe besonders hochgradig.

Auch sonst ist ja die Häufigkeit von Endarteriitis bei chronischen Nierenentzündungen zur Genüge bekannt und auch für die Centralarterie der Netzhaut sichergestellt. Abgesehen von den oben erwähnten Arbeiten ist Endarteriitis der Centralarterie besonders in neuerer Zeit durch anatomische Untersuchungen öfters nachgewiesen worden. Es handelt sich hier theils um Fälle, welche unter dem klinischen Bilde der acuten Ischämie der Netzhaut auftreten, theils um Fälle von Retinitis haemorrhagica oder albuminurica. Es ist bemerkenswerth, dass unter zwölf hierhergehörigen Fällen mit ausgesprochener Endarteriitis der Centralarterie, welche v. Michel in seiner oben erwähnten Arbeit anführt, und von denen drei von ihm selbst, die übrigen von Rählmann, Elschnig, Wagenmann, Stölting, Bankwitz und Reimar untersucht worden sind, sechsmal chronische Nephritis oder Schrumpfniere sicher, einmal wahrscheinlich vorhanden war, und dass sie bei einem Theil der anderen auch nicht sicher auszuschliessen ist.

In unserem Falle dürfte jedoch die Endarteriitis schwerlich zu einer secundären Nephritis in ätiologischer Beziehung stehen; leider sind

[1]) Rählmann, Ueber ophthalmoskopisch sichtbare Erkrankung der Netzhautgefässe bei allgemeiner Arteriosklerose, mit besonderer Berücksichtigung der Hirngefässe. Zeitschr. f. klin. Med. XVI. 5. u. 6. 1889.

aber die Angaben über den Sectionsbefund zu dürftig, als dass sich manche hier aufzuwerfende Fragen mit Sicherheit beantworten liessen.

Die starke Herzhypertrophie ohne Klappenfehler würde an das Vorhandensein einer chronischen Nephritis denken lassen, doch ist im Sectionsbefund nur von Blutreichthum der Nierenrinde die Rede. Der Harn enthielt in der letzten Zeit des Lebens Eiweiss, aber keine Cylinder. Es lässt sich also hiernach nur das Vorhandensein einer leichteren Nierenerkrankung erschliessen, wie sie in den späteren Stadien des Diabetes nicht selten hinzutritt. Die Entstehung der Herzhypertrophie ist daher wohl auf das Atherom der Gefässe zu beziehen, wenn auch aus dem Sectionsbefund nicht direct hervorgeht, dass es, abgesehen vom Auge, besonders hochgradig gewesen ist. Jedenfalls kann die Entstehung der Endarteriitis der Centralarterie schwerlich von einer Nephritis abgeleitet werden, da die Albuminurie erst in einem späteren Stadium auftrat und die Gefässerkrankung vermuthlich lange Zeit zu ihrer Entwicklung gebraucht hatte; es wird dies auch dadurch sehr unwahrscheinlich, dass das Augenleiden Jahre lang vor dem Auftreten der Albuminurie sich entwickelt hat.

Dagegen ist an die Möglichkeit zu denken, dass nicht nur die Degeneration der Netzhaut und des Sehnerven, sondern auch die Endarteriitis der Centralarterie von dem Diabetes abhing. v. Frerichs[1]) giebt an, dass er Sklerose der Gefässe, bald der Arterienwand allein, bald mit Klappenfehlern, bei Diabetikern vielfach beobachtet habe, so dass ihm ein Zusammenhang beider wahrscheinlich geworden sei. Es habe sich dabei um langwierige Formen des Diabetes gehandelt bei welchen unter seinen Augen sich Veränderungen des Herzens und der Gefässe langsam und allmählich ausbildeten, besonders waren es solche, bei welchen gleichzeitig Gicht bestand. Abgesehen von letzterer Complication war also unser Fall gerade von der hier bezeichneten Art; wir würden aber auf diese Angabe allein, welche sich zunächst auf das Verhalten der grossen Gefässe bezieht, kein besonderes Gewicht legen, wenn nicht Stephen Mackenzie und Nettleship[2]) in einem hochgradigen Falle von Diabetes, welcher zum Auftreten von Glaskörper- und Netzhautblutungen geführt hatte, eine ganz ähnliche Form von Endarteriitis der Centralarterie im Opticusstamm beobachtet hätten, wie sie in unserem Falle vorkam. Es handelte sich dabei ebenfalls wesentlich um eine Verdickung der elastischen Schicht der Intima, wobei diese eine hyaline oder fibröse

[1]) v. Frerichs, Ueber den Diabetes. Berlin 1884. S. 77. [2]) Loc. cit.

Beschaffenheit annahm, während das Endothel frei darüber hinwegzog. Die Verdickung trat bald im ganzen Umfang gleichmässig, bald einseitig mit ganz scharfer Begrenzung auf, gerade wie in unserem Falle; die Aehnlichkeit der davon gegebenen Abbildungen mit unseren Präparaten ist unverkennbar. In der Retina fanden sich auch frühere Stadien des Processes, wo die Einlagerung eine mehr zellige Beschaffenheit hatte und die innersten Schichten aus gewucherten Endothelzellen bestanden. Die Muscularis war gar nicht oder nur in geringem Grade betheiligt. Von einer Neubildung elastischer Lamellen ist zwar hier keine Rede, doch fällt dies nicht ins Gewicht, weil die zum Nachweis derselben dienenden Färbungsmethoden zur Zeit der Untersuchung des Falles noch nicht bekannt waren. In der Retina kamen überdies aneurysmatische Erweiterungen der Capillaren vor, welche wohl Anlass zur Entstehung der Blutungen gegeben hatten.

Die hier beschriebenen Gefässveränderungen betrafen am Auge nur den Stamm und die Verzweigungen der Centralarterie, während die übrigen Gefässe des Auges, insbesondere die der Chorioidea fast frei davon waren. Dagegen fanden sie sich in ausgesprochenem Grade noch in einer Reihe anderer Organe, hauptsächlich im Gehirn, in den Nieren und in der Milz.

St. Mackenzie giebt noch an, dass er sie in geringerer Intensität schon in einigen anderen Fällen von Diabetes beobachtet habe. Er erklärt sie für verschieden von der bei Morbus Brightii mit Herzhypertrophie vorkommenden Veränderung der kleinen Arterien, der sog. arteriocapillaren Fibrosis, welche in diesem Falle, wie auch die Herzhypertrophie, vermisst wurde[1]). Der Urin enthielt zwar Spuren von Eiweiss, aber keine Cylinder, und die Section ergab einen sehr geringen Grad von parenchymatöser und interstitieller Nephritis, wie er in veralteten Fällen von schwerem Diabetes nicht selten vorkommt.

---

[1]) Es sei hier bemerkt, dass die von Gull und Sutton aufgestellte arteriocapilläre Fibrosis wohl zu unterscheiden ist von der bei Morbus Brightii als Complication häufig vorkommenden Endarteriitis der kleinen Gefässe. Letztere stimmt mit der Gefässerkrankung, die in dem Falle von St. Mackenzie und Nettleship und in dem unsrigen vorkam, überein, was aus den oben citirten Arbeiten zur Genüge hervorgeht. Die arterio-capilläre Fibrosis soll dagegen ihren Sitz ausserhalb der Muscularis haben und an den kleinen Arterien der verschiedensten Organe in Fällen, wo Herzhypertrophie zu Morbus Brightii hinzugetreten ist, constant gefunden werden. Ihre Existenz ist aber durchaus bestritten, da andere Beobachter in den einschlägigen Fällen theils nur eine Hypertrophie der Muscularis (Johnson, C. A. Ewald), theils normales Verhalten (J. Cohnheim) constatirt haben.

St. Mackenzie ist der Ansicht, dass die Nierenaffection zu gering war, um als Ursache des Augenleidens gelten zu können, besonders weil Herzhypertrophie fehlte und die secretorische Thätigkeit der Nieren, wie die regelmässig ausgeführten Harnstoffbestimmungen ergaben, keine Störung erfahren hatte. Er scheint daher geneigt, dem Diabetes eine Rolle bei der Entstehung der Gefässveränderung zuzuschreiben.

Wenn Schmidt-Rimpler[1]) dem gegenüber bemerkt, dass das (anatomisch constatirte) Vorkommen von leichter Papillenschwellung mit varicös verdickten Nervenfasern den Verdacht einer Complication des Diabetes mit Albuminurie aufsteigen lasse, so ist aus Obigem ersichtlich, dass eine leichte Nephritis wirklich vorhanden war. Das klinische Krankheitsbild, grosse flächenhafte Netzhautblutungen und reichliche Blutungen in den Glaskörper, ist aber mehr dem Diabetes eigen, und da Retinitis mit leichter Papillenschwellung und varicös verdickten Nervenfasern nicht pathognomonisch für Morbus Brightii ist, so möchten wir der Nierenaffection keine wesentliche Bedeutung dabei zuschreiben, wenn ihr auch eine gewisse Mitwirkung nicht wohl ganz abgesprochen werden kann.

Wir sind aber, wie wir ausdrücklich hervorheben möchten, durchaus nicht der Ansicht, dass objectiv nachweisbare Gefässveränderungen für das Zustandekommen einer hämorrhagischen Retinitis bei Diabetes mellitus nothwendig seien. Das Gegentheil geht vielmehr aus dem von Papanikoláu[2]) histologisch untersuchten Falle Schmidt-Rimpler's von hämorrhagischer Netzhautaffection bei einem Diabetiker hervor, wo sich zwar Atherom der Gefässe des Gehirns, aber keine Veränderungen der Gefässe der Netzhaut fanden. Dass in den spärlichen Mittheilungen verschiedener Autoren über das anatomische Verhalten der Augen von Diabetikern, bei denen es nicht zum Auftreten von Netzhaut- oder Sehnervenaffectionen gekommen war, keine Gefässveränderungen notirt sind, ist gewiss nicht sehr hoch anzuschlagen, zumal man nicht weiss, ob darauf immer hinreichend geachtet worden ist. Wir möchten auch aus dem vorliegenden Material nur den Schluss ziehen, dass auch der Diabetes vielleicht die Ursache für endarteriitische Processe abgeben kann, und dass es sich

[1]) Schmidt-Rimpler, Die Erkrankungen des Auges im Zussmmenhang mit anderen Krankheiten. Wien 1898. S. 352. [2]) Papanikoláu, Beitrag zur Kenntniss der Augenaffectionen bei Diabetes mellitus. Inaug.-Dissert. von Göttingen 1895, S. 18—19 und Schmidt-Rimpler, loc. cit. S. 352.

daher empfiehlt, vorkommenden Falles auf das Verhalten der Gefässe, besonders der Centralarterie der Netzhaut, zu achten.

Erklärung der Abbildungen auf Taf. VIII.

Durchschnitt durch die Arteria centralis retinae in der Achse des Opticus in einiger Entfernung vom Auge. Weigert'sche Elastinfärbung und Kernfärbung mit Lithioncarmin. Vergrösserung 280:1.

e Endothel, theilweise cadaverös abgehoben. Einige Endothelzellen liegen neben geronnenem Serum im Gefässlumen.
ei Elastica interna, stark gefältelt, auf der rechten Seite theilweise schief durchschnitten.
n neugebildete Substanz zwischen Endothel und Elastica interna aus elastischen Lamellen und Bindegewebe bestehend.
m Media mit einzelnen kurzen gefältelten elastischen Lamellen.
a Adventitia.
az Zellige Infiltration der Adventitia.

Experimentelle Untersuchungen über die Pathogenese der Methylalkoholamblyopie.

Von

Dr. med. A. Birch-Hirschfeld,
Docenten und Assistenten der Universitäts-Augenheilanstalt in Leipzig.

Mit Taf. IX—XI, Fig 1—5.

Dass bei einer Reihe von Intoxicationsamblyopien, auch nach experimenteller Vergiftung an den nervösen Zellen der Netzhaut ausgesprochene Veränderungen nachgewiesen werden können, besonders wenn man sich der Nissl'schen oder verwandter Färbungsmethoden bedient, ist durch eine grössere Zahl von Arbeiten aus neuerer Zeit festgestellt worden. Ich weise hier nur hin auf die Untersuchungen von Ward A. Holden (45), Masius und Mahaim (23), Druault (11) und auf die Ergebnisse früher von mir genauer berichteter Versuche mit Chinin und Filixextract (4).

Aber gerade für diejenigen Intoxicationsamblyopien, die wegen der Häufigkeit ihres Vorkommens beim Menschen besondere Bedeutung erheischen, vor allem die chronische Alkohol- und Tabaksamblyopie, liegen bisher nur vereinzelte experimentelle Beobachtungen vor, die einer weiteren Bestätigung bedürfen, um zur Klärung der auch jetzt noch viel umstrittenen Pathogenese der fraglichen Erkrankung beizutragen.

Andererseits erscheint eine directe Uebertragung der bei Chinin- und Filixvergiftung erhobenen Befunde auf die Genese der Alkoholamblyopie [wie das besonders von Nuel (27) geschehen ist] nicht berechtigt. Schon die Verschiedenheit des klinischen Verlaufes der Amblyopieformen (Chinin, Filix — acute Herabsetzung der Sehschärfe, Alkohol, Nicotin — chronische, häufig durch Jahre fortschreitende Entwicklung des Krankheitsbildes) macht eine solche Uebertragung fragwürdig. Ausserdem handelt es sich um chemisch völlig andersartige Substanzen, die auch am Sehorgan zu Veränderungen führen

können, wie sie bei chronischer Alkohol-Nicotinamblyopie niemals nachgewiesen wurden (Verengerung der Netzhautgefässe nach Chininvergiftung).

Es bleibt also die Nothwendigkeit einer directen experimentellen Prüfung der Wirkung des Alkohols auf das Auge bestehen.

Nun ist nicht zu verkennen, dass sich gerade hier dem Untersucher eine grosse Schwierigkeit darbietet. Eine acute oder subacute Vergiftung lässt sich durch das Thierexperiment nachahmen. Eine chronische Vergiftung, selbst bei Anwendung kleiner Einzeldosen und langer Versuchsdauer wird beim Versuchsthier weit seltener zu Veränderungen führen, wie sie den beim Menschen gefundenen entsprechen.

Wie sehr dies gerade bei der Alkoholvergiftung der Fall ist, lehrt uns eine Einsicht in die zahlreichen experimentellen Untersuchungen, die zum Studium der alkoholischen Lebercirrhose unternommen wurden. Dujardin-Beaumetz und Audigé (12), Straus und Blocq (39), Zénon Pupier (47), Afanissejew (1) und v. Kahlden (19) — keinem ist es mit Sicherheit gelungen, auch nur in einem der zahlreichen Fälle das Bild der interstitiellen Hepatitis beim Versuchsthiere zu erzeugen, so häufig es beim Menschen die Folge des Alkoholmissbrauchs darstellt.

Von ophthalmologischer Seite berichtet de Schweinitz (34) über einen Versuch bei einem Affen, dem er etwa sieben Monate lang täglich ca. 3,75 ccm Alkohol absolutus, im Ganzen 720 ccm Alkohol zu trinken gab. Trotz häufiger Trunkenheit und Nausea liess sich während der ganzen Beobachtungszeit kein Zeichen von Sehstörung feststellen. Die anatomische Untersuchung des Bulbus und Sehnerven bis zum Tractus opticus (Härtung in Müller'scher Flüssigkeit, Färbung nach Weigert) liess weder degenerative noch entzündliche Processe nachweisen. Auf die Structur der Netzhautzellen scheint allerdings de Schweinitz nicht besonders geachtet zu haben.

In neuerer Zeit hat dann noch Rymowitsch (32) über die Folgen chronischer experimenteller Alkoholvergiftung auf das Sehorgan berichtet. Der russische Autor fand hydropische und fettige Degeneration der Netzhautganglienzellen, varicöse Hypertrophie der Nervenfasern und ödematöse Durchtränkung der Körnerschichten.

Ich komme auf die Resultate von Rymowitsch am Schlusse dieser Arbeit noch eingehender zu sprechen, die ich an dieser Stelle deshalb, um Wiederholungen zu vermeiden, nur kurz streifen will.

Noch eine andere Möglichkeit, in die Entstehungsart der chroni-

schen Alkoholamblyopie, wenn auch nicht direct, so doch indirect einen Einblick zu gewinnen, ergiebt sich in dem experimentellen Studium der Methylalkoholamaurose.

Der klinische Bericht einer grösseren Zahl von Amaurosen beim Menschen nach Genuss von Methylalkohol, der sich besonders in der neueren ophthalmologischen Literatur findet, weist nicht nur auf einen Vergleich mit dem viel häufigeren Krankheitsbilde der chronischen Alkoholamblyopie hin. Er spricht auch direct dafür, dass der Methylalkohol schon in kleinerer Dosis und in weit höherem Masse das Sehorgan zu schädigen vermag, und legt damit den Gedanken nahe, dass uns in dieser Alkoholart ein wirksameres Gift zur experimentellen Erzeugung von Amblyopie gegeben ist, als im Aethyl- und Amylalkohol.

Aber selbst abgesehen von jedem Analogieschluss schien es nicht ohne Bedeutung, die Pathogenese der Methylalkoholamaurose einer genauen experimentellen Prüfung zu unterziehen.

Die Literatur enthält den Bericht über einen einzigen Vergiftungsversuch, der jedenfalls in keiner Weise ausreicht, eine Theorie über die Wirkung des Methylalkohols auf das Auge zu begründen.

Ward A. Holden (46) vergiftete einen Hund mit 50 ccm Methylalkohol, mit dem gleichen Volumen Wasser verdünnt. Das Thier starb, hochgradig abgemagert, am 16. Tage nach der Vergiftung. Die Ganglienzellen der Netzhaut waren degenerirt, ein Theil der Sehnervenfasern zeigte Zerfall der Markscheiden.

Ehe ich zur Schilderung meiner eigenen Untersuchungen übergehe, möchte ich in Kürze aus der sehr zerstreuten Literatur die Fälle von Methylalkoholamaurose beim Menschen zusammenstellen, um so mehr, weil sich aus einem Ueberblick derselben am besten das Verhältniss der Methyl- zur Aethylalkoholamblyopie in klinischer Hinsicht ergiebt. Dieses festzustellen ist um so mehr geboten, weil sich daraus ein Massstab für die Beantwortung der Frage, wie weit wir berechtigt sind, die anatomischen Grundlagen der einen für die andere Vergiftungsart zu verwerthen, wird ableiten lassen.

In der älteren ophthalmologischen Literatur finden sich nur zwei Fälle von Methylalkoholamblyopie berichtet.

Der erste stammt von Viger (43), dessen Patient nach Genuss von Methylalkohol an Delirium erkrankte, wonach eine Woche lang völlige Blindheit eintrat. Nach vorübergehender Besserung folgte totale Amaurose. Ophthalmoskopisch wurde Weissfärbung der Papille ohne Gefässveränderungen nachgewiesen.

Mengin (25) sah [nach de Schweinitz (34)] in einem Falle

24 Stunden nach einer kleinen Dosis Methylalkohol völlige Erblindung auftreten (nähere Angaben fehlen).

Genauer wurde der von Kuhnt(20) mitgetheilte Fall untersucht. Ein 24jähriger Mann trank (nur einen Schluck) einer Mischung von Kornbranntwein und Methylalkohl. Am nächsten Tage stellten sich Nausea, Kopfschmerz, Verdunklung des Gesichtsfeldes ein; die Amblyopie steigerte sich zu völliger Erblindung. Acht Tage nach der Vergiftung waren die Arterien etwas verengt, die äusseren Papillenhälften blass. Es bestand leichter Schmerz bei Seitwärtswendung des Bulbus. Nach etwa zwei Wochen besserte sich das Sehvermögen bis zur Wahrnehmung von Fingern in 2 m, während die Papille noch milchig erschien, und bei freiem Gesichtsfelde kein Skotom nachgewiesen werden konnte. Während der ersten Tage der Besserung war grün und roth verwechselt worden. Späterhin stellte sich normale Färbung der Papillen und normale Weite der Gefässe wieder her.

Der Fall von Kuhnt ist in doppelter Hinsicht bemerkenswerth, einmal weil er als leichterer Erkrankungsfall schon durch die Möglichkeit einer Untersuchung des Farbensinnes die Möglichkeit eines Vergleiches mit typischer Aethylalkoholamblyopie darbietet, und zweitens weil er beweist, dass nicht jeder Fall eine durchaus ungünstige Prognose quoad visum fordert.

Nach Kuhnt stellt der Fall „über allen Zweifel sicher, dass als oculare Secundäraffection eine Neuritis retrobulbaris acuta in unmittelbarem Anschluss an die Vergiftung in Erscheinung treten kann". Damit weist Kuhnt direct auf die völlige Analogie seines Falles in klinischer Beziehung mit der Aethylalkoholamblyopie hin.

Mc Coy und Michael's(24) Patient erblindete, nachdem er 120 ccm Holzgeist genommen hatte. Die ophthalmoskopische Diagnose wurde auf Neuritis optica gestellt. Der Visus stellte sich in geringem Grade (Lichtempfindung auf dem einen, Finger in 6 Fuss am anderen Auge) wieder her.

Moulton (26) sah nach 24 Stunden totale Blindheit eintreten, nach einigen Monaten Sehnervenatrophie bei ophthalmoskopischer Untersuchung.

Der von Gifford (15) geschilderte Fall betraf einen 45jährigen Mann, der eine halbe Flasche auf's Drittel mit Wasser verdünnten Holzgeist getrunken hatte. Am nächsten Tage stellte sich mit Erbrechen und Kopfschmerzen Nebligsehen, nach drei Tagen völlige Erblindung ein mit weiten reactionslosen Pupillen und Schmerzhaftigkeit bei Bewegungen der Augen. Nach einigen Wochen erschienen

bei der ophthalmoskopischen Untersuchung die temporalen Papillenhälften deutlich atrophisch. Gefässveränderungen wurden nicht beobachtet. Nach weiteren zehn Tagen besserte sich unter Behandlung mit Pilocarpin und Jodkali das Sehvermögen; es konnten jetzt Finger bis 5 Fuss gezählt werden. Das Gesichtsfeld war nicht eingeengt, doch bestand ein absolutes centrales Skotom. Späterhin trat totale Sehnervenatrophie mit Gefässverengerung ein. Gifford (15) erwähnt auch eine Beobachtung von Foster (14), der zu gleicher Zeit acht Personen nach Genuss von Methylalkohol erkranken sah. Von denselben starb die eine Person im Coma nach 24 Stunden, eine andere erblindete vollständig und starb ebenfalls nach kurzer Zeit, während die übrigen an Kopfschmerzen und Erbrechen litten, jedoch nicht über Sehstörungen klagten.

Wie gross die Giftigkeit des Methylalkohols speciell für das Sehorgan ist, geht deutlich aus den Beobachtungen von Patillo (30) hervor. Zwei Männer, die leere Bierfässer mit Schellack anstrichen, den sie in Methylalkohol gelöst hatten, erkrankten beide, der eine nach vier Tagen, der andere nach zwei Wochen mit Uebelkeit, Kopfschmerz und Erblindung. Bei beiden fand sich nach vorübergehender Besserung ophthalmoskopisch Atrophie des Sehnerven, bei dem einen mit deutlicher Gefässverengerung. Da die Männer im Inneren der Fässer bei hoher Temperatur gearbeitet hatten, handelte es sich jedenfalls um Einathmung giftiger Methylalkoholgase.

Colburn (7) erwähnt einen ähnlichen Fall, wo einige Tage nach Reinigung von Möbeln mit Methylalkohol eine schmerzhafte Neuritis optica aufgetreten sein soll. Die Angaben sind jedoch zu ungenau, um auf das Wesen der Erkrankung einen Rückschluss zu gestatten.

Die beiden von Raub (31) angeführten Fälle schliessen sich hinsichtlich des klinischen Verlaufes und des ophthalmoskopischen Befundes (Opticusatrophie) der Mehrzahl der angeführten Beobachtungen an.

Ueberblicken wir die von verschiedenen Seiten geschilderten Einzelheiten des Krankheitsbildes der Methylalkoholamaurose beim Menschen, so können wir eine gewisse Uebereinstimmung desselben mit der chronischen Alkoholamblyopie nicht in Abrede stellen. Hier ist besonders auf den wiederholt angegebenen Befund eines centralen relativen oder absoluten Skotoms hinzuweisen [Kuhnt (20), Gifford (15)]. Bedenken wir, dass gerade diejenigen Fälle, bei denen ein Skotom nachgewiesen wurde, zu den leichteren gehörten, während in der weitaus grössten Zahl von Beobachtungen totale Amaurose vorlag, so ist die Annahme nicht unwahrscheinlich, dass bei einer allmählichen Entwicklung des

Krankheitsbildes resp. frühzeitiger augenärztlicher Untersuchung sich in zahlreicheren, vielleicht in der Mehrzahl der Fälle von Methylalkoholamblyopie eine centrale Herabsetzung des Farbensinnes würde nachweisen lassen.

In den beiden Fällen von Kuhnt(20) und Gifford(15) wurde ausserdem eine Abblassung der temporalen Papillenhälften ophthalmoskopisch nachgewiesen.

Die übrigen Fälle kamen zum Theil erst in einem späteren Stadium zur Untersuchung, oder die Vergiftung hatte in so kurzer Zeit zu totaler Amaurose geführt (mit dem ophthalmoskopischen Bilde der Sehnervenatrophie), dass wir keinen Anhalt zur Beurtheilung der Localisation der Giftwirkung im Sehnerven oder in der Netzhaut gewinnen.

Besonderer Erwähnung bedarf der Fall von Mc Coy und Michael(24), in welchem das ophthalmoskopische Bild einer Neuritis optica festgestellt wurde. Es ist dies der einzige unter den berichteten (genauer untersuchten) Fällen, was an die schon 1887 von Uhthoff(40) gemachte Angabe erinnert, dass eine „ausgesprochene Neuritis optica eine grosse Seltenheit unter den Intoxicationsamblyopien darstellt".

Trotzdem tragen die meisten Autoren, die über Methylalkoholamaurose berichtet haben, kein Bedenken, als anatomische Grundlage auch dieser Alkoholvergiftung eine retrobulbäre Neuritis anzunehmen [Kuhnt(20), Gifford(15) u. A.].

So wendet sich Gifford(15) besonders gegen Ward Holden(46), der, wie erwähnt, eine primäre Erkrankung der Netzhautganglienzellen auf Grund seiner experimentellen Untersuchung annimmt, und führt für eine Auffassung des Krankheitsprocesses als einer primären interstitiellen Neuritis folgende drei Gründe an:

1. Den ophthalmoskopischen Nachweis einer Neuritis in dem Falle von Mc Coy und Michael(24).

2. Die, wenn auch meist nur vorübergehende Besserungsfähigkeit des Leidens.

3. Den Druckschmerz in der Orbita bei Seitwärtswendung des Blickes [Kuhnt(20) und Gifford(15)].

Was den zuerst genannten Grund betrifft, so scheint der einmalige Befund einer Neuritis optica mit Verwaschenheit der Papillengrenzen, leichter Papillenschwellung und Hyperämie unter zwölf Fällen wenig beweiskräftig. Man kann hier nicht einwenden, dass die ophthalmoskopische Untersuchung in den anderen Fällen zu spät angestellt wurde, um eine Neuritis optica auszuschliessen. So vermerkt Kuhnt(20) bei seinem Patienten schon am achten Tage nach der

Vergiftung Blässe der Papillen und Arterienverengerung, Raub (31) in einem Falle bereits am vierten Tage Atrophie beider Optici. Gifford (15) hatte nach 16 Tagen, Patillo (30) in zwei Fällen nach drei Wochen den gleichen Befund. Jedenfalls kann man nach diesen Angaben nicht annehmen, dass das ophthalmoskopische Bild der Neuritis optica ein regelmässiges Symptom der Methylalkoholamaurose darstelle.

Der zweite Grund zur Annahme eines primären Sehnervenleidens, der übrigens ganz in gleicher Weise auch von Uhthoff (41) besonders gegen Nuël (28) mit Rücksicht auf die Pathogenese der chronischen Alkoholamblyopie geltend gemacht worden ist, hat meines Erachtens gleichfalls eine geringe Beweiskraft.

Neuere Untersuchungen, so diejenigen von Goldscheider und Flatau (16), haben zur Genüge gezeigt, dass deutliche Structurveränderungen der Ganglienzellen, wie sie besonders mit der Nissl'schen Methode nachgewiesen werden können, eines Ausgleichs fähig sind. Zu dem gleichen Ergebniss kam ich bei Untersuchung der durch Blendung mit elektrischem Bogenlicht verursachten Veränderungen der Netzhautganglienzellen (4). Hier zeigt ein directer Vergleich zwischen frisch geblendeter und erholter Ganglienzelle auffallende Unterschiede.

Ausserdem müssen wir ja nicht für dasjenige Stadium der Alkoholamblyopie beim Menschen, für welches eine Besserung des Sehvermögens möglich ist, derartig hochgradige Veränderungen der Ganglienzellstructur annehmen, wie sie z. B. Ward Holden (46) bei seinem Thierexperimente fand.

Ob endlich der Druckschmerz in der Orbita bei Seitwärtsbewegung der Augen für ein bestehendes Sehnervenleiden charakteristisch ist, möchte ich dahingestellt sein lassen.

Dass sich interstitielle Wucherungsvorgänge im Sehnerven nach Methylalkoholamaurose beim Menschen ebenso wie sie von Uhthoff (40), Vossius (44), Bunge (6), Siegrist (35) u. A. bei chronischer Aethylalkoholamblyopie nachgewiesen wurden, abspielen können, soll hier keineswegs bestritten werden. Es handelt sich hier nur um die Frage, ob sich aus den klinischen Thatsachen ein zwingender Grund für die Annahme eines primären, interstitiellen, entzündlichen Sehnervenleidens ergiebt, und diese Frage ist jedenfalls zu verneinen.

Wie wenig Beweiskraft übrigens Gifford (15) selbst den von ihm angeführten Gründen beimisst, geht schon daraus hervor, dass er die Möglichkeit zugiebt, dass „die Ganglienzellen der Netzhaut an erster Stelle bei dieser Vergiftung leiden".

Auch Hotz (18) wendet sich gegen Ward Holden (46) mit der

Bemerkung: „Wäre die Holden'sche Anschauung richtig, dann wäre es schwer, die zeitweilige Erholung zu erklären, denn die Zerstörung von lichtpercipirenden Elementen macht eine Besserung des Visus unmöglich, während wir andererseits verstehen können, dass eine heftige Entzündung des Bindegewebes im Opticus unterbrochen werden kann, wenn die Entzünduug nachlässt und der Druck des geschwellten Bindegewebes. Da aber die Entzündung meist von Schrumpfung des Bindegewebes gefolgt ist, geht der Visus verloren." — Wir sehen, der Einwand von Hotz gegen Holden deckt sich mit dem zweiten von Gifford angeführten Grunde. Die von Hotz angenommene Pathogenese entbehrt jedenfalls jeder anatomischen Grundlage, da bisher bei Methylalkoholamaurose das Auftreten interstitieller Wucherung im Sehnerven noch nicht festgestellt ist. Aber selbst wenn dieser Nachweis gelingen würde, wäre damit noch nicht der Charakter der Erkrankung als einer primären interstitiellen Neuritis erwiesen.

In der Hauptsache finden wir also die gleichen Streitfragen, die bei der chronischen Alkoholamblyopie noch in neuester Zeit von Uhthoff (41), Siegrist (35), Sourdille (38) einerseits, Nuël (28), Druault (11) andererseits verfochten wurden, bei der Methylalkoholamaurose wieder, nur dass hier mit Ausnahme des Holden'schen Experimentes keine anatomischen Untersuchungen vorliegen, wie sie für die chronische Alkoholamblyopie in den bekannten Arbeiten von Samelsohn (33), Uhthoff (40), Vossius (44), Bunge (6) u. A. gegeben sind.

Was den Holden'schen Untersuchungsbefund (46) betrifft, so liegt der Verdacht nahe, dass, wie auch Gifford (15) bemerkt, postmortale Veränderungen der Ganglienzellstructur zu Täuschungen Anlass gaben. An anderer Stelle (4) habe ich darauf hingewiesen, dass gerade an den Netzhautganglienzellen frühzeitig nach dem Tode Veränderungen der normalen Structur sich finden, eine Thatsache, die von Holden bei Gelegenheit seiner Versuche über Chininamaurose (45) nicht genügend beachtet worden ist.

Für meine eigenen experimentellen Untersuchungen hatte ich mir folgende Fragen gestellt:

1. Sind nach Methylalkoholvergiftung deutliche Veränderungen an den Netzhautganglienzellen des Versuchsthieres nachzuweisen zu einer Zeit, wo der Sehnerv noch völlig intact ist, oder treten die Netzhautveränderungen zugleich oder nach den Nervenstammveränderungen ein?
2. Welcher Art sind die nachweisbaren Veränderungen?
3. In welchem Verhältniss steht nach ihren anatomischen Grund-

lagen die Methylalkoholamaurose zu den übrigen Intoxicationsamblyopien, besonders zu der chronischen Alkoholamblyopie?

Als Versuchsthiere für meine Vergiftungsexperimente wählte ich Kaninchen und Hühner, die ersteren, nachdem ich mich von der Möglichkeit überzeugt hatte, bei ihnen durch Methylalkohol Sehstörungen hervorzurufen, besonders deshalb, weil mir die normale Netzhautstructur des Kaninchens durch meine früheren Untersuchungen genau bekannt geworden ist, ein Umstand, der bei der grossen Schwankungsbreite z. B. des Chromatingehaltes der Ganglienzelle desselben Thieres auch unter normalen Verhältnissen und bei der Verschiedenheit in der Nissl-Structur von Netzhautganglienzellen verschiedener Thierspecies nicht ohne Bedeutung ist. Ausserdem lassen sich so die Ergebnisse dieser Experimente mit denen der früher ebenfalls beim Kaninchen von mir über Chinin- und Filixamaurose angestellten (4) direct vergleichen. Auch Hühner eigneten sich gut zu diesen Versuchen, da sie ebenfalls mit deutlichen Sehstörungen auf die Einführung des Giftes reagirten. Um ausserdem einen directen Vergleich mit dem Holden'schen Versuche zu ermöglichen und die erhobenen Resultate nachzuprüfen und zu ergänzen, habe ich in letzter Zeit mehrere Vergiftungsversuche an Hunden ausgeführt. Dieselben stimmen, soweit sie sich bis jetzt übersehen lassen, gut mit denjenigen beim Kaninchen und Huhn überein — doch behalte ich mir vor, erst später nach Abschluss einer grösseren Beobachtungsreihe auf dieselben näher einzugehen.

Die Einführung des Giftes geschah bei Kaninchen und Huhn durch Eintropfen in den Mund des Versuchsthieres mit einer Pipette. Mit der nöthigen Geduld und Vorsicht gelingt es auf diese Weise leicht, die zur Vergiftung gerade nöthige Dosis dem Thiere allmählich einzuflössen. Um eine Aetzung der Magenschleimhaut möglichst zu vermeiden, wurde der Methylalkohol zur Hälfte mit destillirtem Wasser verdünnt, und die Einführung bei gefülltem Magen vorgenommen. Erbrechen trat bei Kaninchen und Hühnern niemals ein.

Die ersten Anzeichen von Alkoholwirkung traten meist bereits während des Einträufelns auf (bei Kaninchen nach etwa 15 ccm, bei Hühnern nach 10 ccm Alc. methyl.). Das Thier begann zu taumeln, sein Gang wurde unsicher, es legte sich zeitweise auf die Seite oder verfiel in Schlaf, der mehrere Stunden anhielt.

Am Tage nach der Vergiftung, manchmal schon am gleichen Tage stellten sich, nachdem sich die Thiere von ihrem Rausche sichtlich erholt hatten, mit grosser Regelmässigkeit Sehstörungen ein. Nur

in einem Falle fehlten dieselben und zwar bei einem Kaninchen, dem nur 5 ccm Methylalkohol und nach je einem Erholungstage 8 und 10 ccm des gleichen Giftes gegeben worden waren. Nach der letzten Einträufelung war das Thier berauscht, erholte sich aber schnell und sowohl Sehstörungen als alle übrigen Zeichen von Giftwirkung blieben in der Folgezeit aus.

Bei der mikroskopischen Untersuchung des nach vier Wochen getödteten Thieres erwies sich sowohl Netzhaut als Sehnerv normal. Es ist dieser Versuch insofern bemerkenswerth, als er auf die Grösse der toxischen Dosis einen Rückschluss gestattet. Ausserdem spricht er für die Möglichkeit einer Gewöhnung an den Methylalkohol, da ein anderes gleich kräftiges Thier nach einer einmaligen Dosis von 10 ccm mit deutlichen Sehstörungen und Degeneration der Netzhautganglienzellen erkrankte (Kaninchen VII, vgl. Versuchsprotokoll S. 380 und Abbildung 1).

In den anderen Fällen machten die Versuchsthiere am Tage nach der Vergiftung einen schwerkranken Eindruck. Sie frassen nicht, lagen auf der Seite (auch die Hühner, die nicht mehr auf der Stange zu sitzen vermochten) und reagirten kaum noch auf Anstossen. Die Pupillen waren weit und reagirten entweder gar nicht oder nur sehr träge auf Lichteinfall. Dieser Zustand ging meist in etwa einem Tage vorüber. Das Thier vermochte nun wieder zu gehen, frass auch wieder, schien aber amblyopisch zu sein. Wenigstens wich es nicht mehr zurück bei langsamer Annäherung der Hand an das Auge, wie es sonst zu thun pflegte, und die Pupillen blieben fast in allen Fällen weit und starr.

Es wurde schon früher darauf hingewiesen, wie schwierig es besonders bei Kaninchen ist, Sehstörungen nachzuweisen. Stossen sich doch selbst völlig blinde Thiere nicht leicht an Gegenständen, die man ihnen in den Weg stellt. Bei Hühnern macht sich Amblyopie leichter bemerkbar, da sie unter normalen Verhältnissen mehr auf ihr Sehorgan als auf ihren Geruch angewiesen sind und eine Annäherung der Hand ans Auge durch sofortigen Lidschluss und Zurückweichen des Kopfes zu beantworten pflegen.

Die ophthalmoskopische Untersuchung, die bei allen Thieren etwa täglich vorgenommen wurde, hatte stets ein negatives Ergebniss. Niemals liess sich ein neuritischer Process, niemals auch Atrophie des Sehnerven nachweisen. Es ist dies wohl durch die Kürze der Beobachtungszeit zu erklären (Kaninchen II 5 Tage, Kaninchen III 25 Tage, Kaninchen IV 18 Tage, Kaninchen V 14 Tage, Kanin-

chen VI 8 Tage, Kaninchen VII 9 Tage — Huhn I 12 Tage, Huhn II 19 Tage, Huhn III 11 Tage). Sämmtliche Thiere (ausser Kaninchen I, das überhaupt keine Sehstörungen bot) gingen unter starker Abmagerung in dieser Zeit zu Grunde (resp. wurden in moribundem Zustande durch Genickschlag getödtet).

Trotzdem gestatten meine Untersuchungen auch eine Beantwortung der Frage, ob und wann sich nach Methylalkoholvergiftung Degeneration im Sehnerven einstellt, denn es wurde bei einem Versuchsthier (Kaninchen V, vgl. Versuchsprotokoll S. 380 und Abbild. 5) am 14. Tage nach der Vergiftung beginnende Atrophie in einem Theile des Sehnervenquerschnittes durch Marchi-Behandlung nachgewiesen, während auch in diesem Falle die ophthalmoskopische Diagnose einer Atrophie nicht mit Sicherheit gestellt werden konnte.

Dass zur Vermeidung von Trugbildern für ganz frisches Untersuchungsmaterial Sorge getragen wurde, bedarf kaum der Erwähnung. Der Bulbus wurde sofort nach Eröffnung in warm concentrirte Sublimatlösung gebracht und genau nach den von Mann (22) gegebenen Vorschriften weiter behandelt. Im absoluten Alkohol wurde dann die Netzhaut vorsichtig von der Aderhaut abgelöst und durch zwei horizontale Schnitte in drei Stücke getheilt, die, in bestimmter Reihenfolge über einander gelegt, zusammen in Paraffin eingebettet und geschnitten wurden, so zwar, dass durch jeden Mikrotomschnitt drei Netzhautquerschnitte, ein centraler und zwei periphere, angelegt wurden, dicht bei einander liegend und von gleicher Dicke (im Durchschnitt 3 μ). Auf diese Weise ist gleicher Ausfall der Farbreaction und ein directer Vergleich zwischen der Structur central und peripher gelegener Nervenzellen ermöglicht.

Zur Färbung benutzte ich die schon bei früheren Untersuchungen bewährte Thionin-Erythrosinmethode, zur Controle Färbungen mit Nissl's Seifenmethylenblau, Toluidinblau und Hämatoxylin-Eosin.

Was die mikroskopischen Veränderungen in der Netzhaut betrifft, so genüge es bei der grossen Uebereinstimmung, an dieser Stelle die hauptsächlichsten Befunde im Zusammenhang zu besprechen und im Einzelnen auf den der Arbeit beigegebenen Auszug aus dem Versuchsprotokoll hinzuweisen.

Die angestellten Experimente boten reiche Gelegenheit, die verschiedenen Grade degenerativer Processe an den Nervenzellen der Netzhaut in allen Abstufungen kennen zu lernen. Die Veränderungen an den Ganglienzellen waren in allen Fällen (das schon oben erwähnte Kaninchen I ausgenommen) ausgesprochen und übereinstimmend genug.

um, bei Ausschluss postmortaler Veränderungen, einen Zweifel an ihrem Zusammenhange mit der Giftwirkung auszuschliessen.

Der Einwand, dass ähnliche Bilder der Ganglienzellstructur durch mangelhafte Fixirungs- und Härtungsmethoden erzeugt werden können, kommt in Wegfall, da sich die angewandten Methoden bei meinen früheren Untersuchungen der normalen Netzhaut und bei zahlreichen Controlversuchen als durchaus zuverlässig erwiesen haben. Sieht man von dem Auftreten vereinzelter chromophiler Zellen, dem schwankenden Gehalt an mehr oder weniger scharf begrenzten Chromatinkörpern (ein Verhältniss, das, wie ich glaube, wesentlich mit vom Adaptationszustande der Netzhaut abhängig ist) und einer stellenweise mässigen Schrumpfung des Zellleibs ab (die wohl als Folge der Sublimatbehandlung zu betrachten ist), so bietet die Untersuchung der normalen Netzhautganglienzellen keinen Anlass zu Verwechslungen mit pathologischen Zuständen. Finden wir Chromatophilie und Schrumpfung des Zellkerns, Auftreten von Vacuolen im Protoplasma, staubförmigen Zerfall der Nissl-Körper und völligen Schwund derselben, Undeutlichwerden der Protoplasmabegrenzung und Zerfall der Zelle, dann haben wir es (bei Ausschluss postmortaler Veränderungen) mit pathologischen Zuständen zu thun.

Es ist nicht leicht, aus dem Nebeneinander dieser Veränderungen, die sich oft beim gleichen Versuchsthier in allen Abstufungen fanden, die zeitliche Aufeinanderfolge derselben festzustellen und daraus ein Bild der Pathogenese dieser feinen Zellalterationen zu gewinnen.

Anscheinend handelt es sich nicht um einen einheitlichen Vorgang, sondern um Zustände, die nicht direct aus einander hervorgehen, sondern sich mit einander combiniren.

Häufig gewinnt man den Eindruck, als ob sich die erste Veränderung an der chromatischen Substanz der Ganglienzelle abspiele.

Die Chromatinschollen verlieren ihre scharfe Begrenzung, ähnlich, nur in viel ausgesprochenerem Masse, als es bei Helladaptation der Fall ist (vgl. Fig. 1). Das Protoplasma ist verwaschen bläulich gefärbt, lässt nur hie und da vereinzelte wie zusammengeklumpt aussehende Schollen erkennen.

In diesem Stadium findet sich häufig auch Schrumpfung des Zellleibs, kenntlich an dem stärkeren Hervortreten des pericellulären Raumes. Oder das Gegentheil ist der Fall, die Zelle macht einen geschwellten Eindruck und von dem auch normaler Weise (nach Härtung und Fixirung) erkennbaren Pericellulärraum ist keine Spur vorhanden.

Der Kern der Ganglienzelle behält auffallend lange seine nor-

male Structur, d. h. seine rundliche Begrenzung und seine feinkörnige acidophile Grundsubstanz, in der das basophile rundliche Kernkörperchen scharf hervortritt. Schliesslich sind auch am Kern Schrumpfungserscheinungen zu bemerken (vgl. Fig. 1, 2 und 4). Er verliert seine rundliche Form, seine Structur wird verwaschen blau gefärbt und der Nucleolus, der ebenfalls Schrumpfungserscheinungen darbieten kann, ist nur mit Mühe von seiner Umgebung abzugrenzen.

Weiterhin, aber auch bei noch gut erhaltener Kernstructur, treten Vacuolen im Protoplasma auf, anfangs meist klein und bläschenförmig mit bläulichem Inhalt, entweder in directer Nachbarschaft des Kerns oder in der Zellperipherie. Allmählich nimmt ihre Grösse zu, und man erhält den Eindruck, als ob entsprechend ihrer Zunahme die übrigen Zellbestandtheile mehr zusammengedrückt würden (vgl. Fig. 1, 2 und 4). Der pericelluläre Raum wird undeutlich, von der normalen acidophilen Grundsubstanz sind nur noch zwischen den Vacuolen oder dicht an Kern und Zellperipherie spärliche Reste vorhanden, häufig mit blauen Körnchen vermischt, den Ueberbleibseln der Chromatinschollen.

Geht der Process noch weiter, so schwindet auch die Protoplasmasubstanz. Die Abgrenzung der Ganglienzelle vom umgebenden Gewebe wird undeutlich oder ganz unmöglich, und schliesslich ist nur noch an schattenhaften Umrissen der Ort zu erkennen, wo eine Ganglienzelle zu Grunde ging (Fig. 1). Der in diesem Stadium meist unregelmässig geschrumpfte Kern kann dann anscheinend völlig isolirt in der fein granulirten Schicht übrig bleiben (Fig. 2).

Die Veränderungen an den Körnern der inneren Netzhautschicht sind ebenfalls deutlich ausgesprochen und lassen sich von den ersten Anfängen bis zum ausgeprägtesten Stadium verfolgen. Die normaler Weise ziemlich gleichförmig gebauten rundlichen oder ovalen, ein feinkörniges Netzwerk mit blauen Körnchen enthaltenden Körner verlieren theilweise ihre rundliche Form. Sie werden kantig und eckig, kleiner als vorher und dunkler blau gefärbt. Das feine Netzwerk ist kaum noch zu erkennen. Ein anderer (meist der grössere) Theil von ihnen erscheint dagegen geschwellt. Das Netzwerk in ihrem Inneren wird weitmaschiger, zerreisst an vielen Stellen, und das Korn gewinnt ein bläschenförmiges Aussehen. Schliesslich zerreisst an vielen Stellen die Kornmembran, und der feinkörnige Inhalt ergiesst sich in das umgebende Gewebe (vgl. Fig. 1 und 2).

Eine auffallende Veränderung ist weiterhin das Auftreten von grösseren und kleineren hellen Zwischenräumen in der inneren Körner-

schicht, die dadurch aufgelockert erscheint. Die Körner in der directen Nachbarschaft der Lücken sind mehr zusammengedrängt und verschoben. In der feingranulirten Schicht und der Nervenfaserschicht kommt derartige Lückenbildung weit spärlicher vor und erst bei weit fortgeschrittenen Veränderungen der übrigen Schichten. Es ist wohl anzunehmen, dass es sich hierbei um eine ödematöse Durchtränkung der Schichten handelt, die dort, wo sie mit Zelldegenerationen zusammentrifft, am deutlichsten hervortreten kann. Dass dieses Oedem nicht die Ursache des Zellzerfalls sein kann, ergiebt sich aus der Thatsache, dass es in manchen Bezirken trotz ausgedehnter Zelldegeneration fehlt.

Die äusseren Körner nehmen gleichfalls an den Veränderungen Theil, wenn auch später als die inneren Körner und die Ganglienzellen. Auch sie machen einen Schrumpfungsprocess durch, wobei ihre chromatischen Schollen zackig, stechapfelförmig werden (vgl. Fig. 1). Theilweise blassen sie ab oder zerfallen in feine Körnchen. Dann treten auch in dieser Schicht helle Zwischenräume hervor, und die normaler Weise ziemlich gleichmässige Anordnung der Körner geht verloren (Fig. 1). Auch die Abgrenzung gegen die Zwischenkörnerschicht verliert an Deutlichkeit, indem vereinzelte äussere Körner in dieselbe, ja bis in die innere Körnerschicht vordringen. Schliesslich wird die innere Körnerschicht, die unterdessen bis auf wenige Zellreste geschwunden ist, ganz von ihnen durchsetzt, und die äusseren Körner verlieren ihre Zackung, erscheinen nur noch als runde, heller oder dunkler blau gefärbte Kugeln (vgl. Fig. 2).

Alle die beschriebenen Veränderungen fanden sich (abgesehen von den erwähnten Kaninchen I und Kaninchen V, dessen ganze Netzhaut hochgradige Veränderungen darbot,) keineswegs gleichmässig vertheilt, sondern fehlten stellenweise fast ganz, während sie an anderen Bezirken sehr ausgesprochen waren. Immer fand sich ein örtlicher Zusammenhang zwischen den Veränderungen der verschiedenen Schichten. Dort, wo deutliche Degeneration der inneren Körnerschicht vorlag, waren auch die Ganglienzellen verändert, und wo die äussere Körnerschicht Zerfallserscheinungen darbot, waren die anderen Zellschichten gleichfalls ergriffen.

Man kann hieraus schliessen, dass die Giftwirkung sich zuerst an den Ganglienzellen der Netzhaut geltend macht. Nach diesen degeneriren dann zunächst die inneren und erst später die äusseren Körner.

Für ein Studium der Stäbchen- und Zapfenschicht war die angewandte Fixirungs- und Härtungsmethode wenig geeignet.

Besondere Sorgfalt wurde der Untersuchung des Sehnervenstammes gewidmet. Derselbe wurde in allen Fällen (theils nach Marchi, theils nach Sublimat-Alkoholbehandlung, Hämatoxylin-Eosinfärbung, van Gieson, Mallory) an Serienschnitten untersucht.

Nur in einem Falle (Kaninchen V, Versuchsprotokoll S. 380, Fig. 5) konnten deutliche Zeichen von Degeneration der Nervenfasern nachgewiesen werden, und zwar handelte es sich um dasjenige Versuchsthier, das auch in den Retinalschichten die hochgradigsten Veränderungen darbot.

Hier zeigte sich in einem der Hauptsache nach temporalen keilförmigen Bezirk des Querschnitts (die Spitze des Keils centralwärts, die Basis peripherwärts gerichtet), dicht hinter dem Bulbus beginnend und sich etwa 5 mm weit nach hinten zu fortsetzend, deutlicher Faserzerfall, während der übrige Querschnitt völlig normale Verhältnisse darbot.

Auch in dem erkrankten Bezirke waren keineswegs sämmtliche Sehnervenfasern degenerirt. Die der Lage der veränderten Fasern entsprechenden durch Marchi-Behandlung schwärzlich gefärbten Körnchen stellen vielmehr auf dem Nervenquerschnitt eine baumförmig verästelte Figur dar, d. h. zwischen den degenerirten Fasern sind zahlreiche normale Fasern erhalten geblieben (vgl. Fig. 5).

Die Localisation der Veränderungen im Sehnerven erscheint bemerkenswerth. Es hiesse zu weit gegangen, wollte man das erkrankte Faserbündel dem papillomacularen Bündel des Menschen gleichstellen. Immerhin stimmen im vorliegenden Fall die Sehnervenveränderungen mit denjenigen beim Menschen nach chronischer Alkoholamblyopie insofern überein, als es sich auch hier um das Ergriffensein eines bestimmten Theils des Nervenquerschnittes handelt und zwar mit Erhaltensein einer beträchtlichen Zahl von Sehnervenfasern im erkrankten Gebiet. Daraus ergiebt sich ein [von Uhthoff (40), Siegrist (35) und Anderen wiederholt betonter] Gegensatz dieser Atrophie zur einfachen aufsteigenden Sehnervendegeneration (wie sie z. B. nach Nervendurchschneidung beobachtet wird), bei welcher sämmtliche Nervenfasern zu zerfallen pflegen.

Ein wesentlicher Unterschied zwischen der Degeneration in unserem Falle und den bei chronischer Alkoholamblyopie beschriebenen Sehnervenveränderungen besteht darin, dass jeder Anhaltspunkt zur Annahme einer interstitiellen Entzündung im vorliegenden Falle fehlt.

Der Sehnerv wurde zum Vergleich mit einem normalen und einem nach Durchschneidung vollständig degenerirten Kaninchen-

sehnerv gemeinsam nach Marchi behandelt und nach Paraffineinbettung an Serienschnitten untersucht.

Es gelingt dann noch nachträglich durch Anwendung der Neurogliafärbung nach Mallory, die Bindegewebskerne und das Gliagewebe gut zur Darstellung zu bringen. An so gefärbten Präparaten fand sich auch im degenerirten Bezirk kein Zeichen einer Rundzelleninfiltration noch einer nennenswerthen Bindegewebswucherung. Was sich erkennen liess, war einzig ein reichliches Auftreten von kleineren und grösseren geschwärzten Tropfen in der erwähnten verzweigten Anordnung.

Es ist wohl zweifellos, dass die degenerativen Veränderungen im Sehnerven in diesem Falle secundärer Natur sind. Dafür spricht das Fehlen derselben in den anderen Fällen, wo die Giftwirkung auch an den Netzhautzellen weniger ausgesprochen war.

Weshalb bot nun nur ein bestimmter Bezirk des Nervenquerschnittes Degeneration dar, während doch die Zellveränderungen sich über die ganze Netzhaut verbreitet fanden? — Diese Frage ist ebenso schwer zu beantworten, wie diejenige nach der Ursache der Localisation der Giftwirkung im papillomaculären Bündel bei der chronischen Alkoholamblyopie des Menschen. Man könnte hier dieselbe Vermuthung aussprechen, die z. B. von Siegrist(35) angedeutet wird, dass nämlich die am meisten functionell in Anspruch genommenen Fasern (resp. deren Ursprungszellen) zuerst erkranken.

Ueberblicken wir die geschilderten Einzelheiten, so erscheint der Schluss berechtigt, dass der Methylalkohol schon in kleiner Dosis beim Versuchsthier (Kaninchen und Huhn) an erster Stelle die nervösen Zellen der Netzhaut erheblich zu schädigen vermag, und dass sich erst secundär an diese Veränderungen degenerative Processe im Sehnerven und zwar (wenigstens zunächst) nur in einem bestimmten Abschnitte des Nervenquerschnittes, und auch hier nur einen Theil der Fasern betreffend, anschliessen kann. Damit wären die ersten beiden der oben aufgestellten Fragen beantwortet.

Vergleichen wir nun die gefundenen Veränderungen mit denen, welche sich bei gleichartigen Versuchsthieren nach Einwirkung anderer Giftstoffe nachweisen liessen, so ergiebt sich uns die Schwierigkeit, ja Unmöglichkeit, auf Grund der anatomischen Untersuchung allein eine Differentialdiagnose zu stellen. Das wird uns nicht wundern, da das anatomische Bild der Nervenzelldegeneration, mag dieselbe durch eine Nervendurchschneidung, eine Intoxication oder Ernährungsstörung bedingt sein, in der Hauptsache übereinstimmt, und eine bestimmte Lo-

calisation in der Netzhaut (so weit ich wenigstens nach eigenen Untersuchungen urtheilen kann), keine Unterscheidung ermöglicht.

So finden wir sowohl bei experimenteller Chinin- als Filixvergiftung wie bei der Methylalkoholintoxication Zerfall der chromatischen Substanz, Schrumpfung der Zelle und des Zellkerns, Auftreten von Vacuolen, schliesslich vollständigen Zerfall der Zelle.

Dass die Erscheinungen einer ödematösen Durchtränkung der Körnerschichten, so weit sich eine solche aus der Auflockerung erschliessen lässt, bei Filix- und Chininamaurose in meinen Präparaten fehlte, während sie einen regelmässigen Befund bei den mit Methylalkohol vergifteten Thieren bildeten, scheint mir nicht für eine anatomische Unterscheidung massgebend.

Auch die Unregelmässigkeit in der Vertheilung der degenerirten Ganglienzellen in der Netzhaut bei Methylalkoholvergiftung lässt sich den mehr gleichmässig vertheilten Nervenzellveränderungen bei Chinin- und Filixamaurose nicht ohne Weiteres gegenüberstellen, da dieses Verhältniss jedenfalls wesentlich von der Höhe der Giftwirkung im einzelnen Falle abhängt.

Was jedoch einen wesentlichen Unterschied der experimentellen Methylamaurose zu den beiden anderen Vergiftungsarten bildet, ist der Nachweis partieller Degeneration im Sehnerven.

Zwar konnte ich in meinen Fällen von Chinin- und Filixvergiftung überhaupt keine degenerativen Processe im Sehnerven nach Marchi-Behandlung nachweisen, was wohl darin seinen Grund hat, dass die Beobachtungszeit zu kurz war.

Vergleichen wir jedoch das geschilderte Bild der Sehnervenatrophie nach Methylalkoholvergiftung mit demjenigen, das z. B. de Schweinitz (34) und in jüngster Zeit Druault (11) von der Sehnervenatrophie nach experimenteller Chininvergiftung entwerfen, so ergiebt sich eine auffallende Differenz. Druault (11) bemerkt: „Die Veränderungen im Sehnerven sind identisch mit denen nach Enucleation des Bulbus oder retrobulbärer Neurotomie.“ de Schweinitz (34) sagt bezw. der Opticusveränderungen, ebenfalls nach Chininvergiftung beim Hunde: „Beim Chininhund bestand völlige Zerstörung der Nervenfasern, etwas Zunahme des Bindegewebes und geringe fettige Degeneration.

Wir hätten demnach als Hauptunterschied in anatomischer Beziehung (in klinischer Hinsicht ist besonders auf das Fehlen der für die Chininamaurose charakteristischen Gefässveränderungen bei Methylalkoholamaurose hinzuweisen) die Art der Localisation des Zerfalls im Sehnerven.

Auffälliger noch ist der Gegensatz zu den nach Filixvergiftung auftretenden Veränderungen im Sehnerven, deren Studium wir besonders Nuël (29), Masius und Mahaim (23) verdanken. Auch hier handelt es sich um hochgradige Degeneration der Nervenfasern, die schon nach wenigen Tagen sämmtlich zu Grunde gehen können, daneben um ausgedehntes Oedem der Nervensubstanz und Veränderungen der Gefässwandungen. Nuël, der in diesen Veränderungen im Gegensatz zu Masius und Mahaim eine primäre Nervendegeneration mit secundärer interstitieller Wucherung erblickt, weist besonders auf die starke Betheiligung des Gliagewebes an den secundären Wucherungsvorgängen hin, die von den anderen Autoren nicht genügend beachtet sei.

Von besonderer Bedeutung ist eine Vergleichung der anatomischen Grundlagen der Methylalkoholamaurose mit denjenigen der chronischen Aethylalkoholamblyopie.

Auf die Aehnlichkeit beider Vergiftungsarten in klinischer Beziehung wurde oben bereits hingewiesen. Hier handelt es sich um eine Vergleichung der anatomischen Verhältnisse.

Da noch keine mikroskopische Untersuchung der Netzhaut und des Sehnerven nach Methylalkoholamaurose beim Menschen vorliegt, sind wir auf einen Vergleich der Ergebnisse dieser Arbeit mit den anatomischen Befunden von Uhthoff (40), Vossius (44), Bunge (6), Siegrist (35) u. A. bei chronischer Alkoholamblyopie angewiesen. Eine solche Vergleichung verspricht uns jedoch von vorn herein wenig Aufklärung, da die Resultate der genannten Autoren auf ganz anderen Grundlagen beruhen, als diejenigen der vorliegenden Arbeit.

Dort — Untersuchungen am menschlichen Auge, hier — am Thierauge, dort — in meist weit fortgeschrittenen Fällen, die bei einem Nebeneinander verschiedenartiger Veränderungen nur einen unsichern Rückschluss auf die Pathogenese gestatten. Hier — frische Vergiftungsfälle, bei denen sich in der Mehrzahl nur Netzhautveränderungen, keine Veränderungen im Sehnerven finden. Dort endlich — ungünstige Bedingungen zum feineren Studium der Nervenzellstructur (Mitwirkung postmortaler Veränderungen, vorgeschrittenes Krankheitsstadium, Mangel specieller Färbungsmethoden).

Wir werden uns also nicht wundern dürfen, wenn die Untersucher der chronischen Alkoholamblyopie beim Menschen ihr Hauptaugenmerk auf die Veränderungen des interstitiellen Gewebes im Sehnerven richteten, während sie die Ganglienzellveränderungen ebenso wie die Degeneration der Sehnervenfasern als secundär betrachteten.

Eine Entscheidung in dieser Frage könnte nur dann getroffen werden, wenn es gelingen würde, ganz frische Fälle reiner Alkoholamblyopie beim Menschen mit typischem klinischen Krankheitsbild anatomisch zu untersuchen.

Doch bietet sich für die hier vorliegenden experimentellen Untersuchungen die Möglichkeit einer Vergleichung mit den Ergebnissen ebenfalls experimenteller chronischer Vergiftung mit Aethylalkohol und zwar, was von besonderer Bedeutung ist, bei dem gleichen Versuchsthier. Aus diesem Grunde, und weil die Arbeit von Rymowitsch (32) bisher in der deutschen ophthalmologischen Literatur noch wenig Beachtung gefunden hat, so werthvoll ihre Ergebnisse für die Beurtheilung der pathologischen Anatomie der Aethylalkoholamblyopie erscheinen, sei es mir gestattet, etwas genauer auf die Untersuchungen des russischen Autors einzugehen. Herrn Doc. Dr. F. B. Hofmann bin ich für die freundliche Uebersetzung des russischen Originaltextes zu grossem Danke verpflichtet.

Rymowitsch (32) untersuchte die Augen von elf Kaninchen, die verschieden lange Zeit (11 Tage, 28 Tage bis 1 Jahr) mit Aethylalkohol vergiftet waren (Aethylalkohol 18—25 % mit Schlundsonde eingeführt, theils mit, theils ohne Zusatz von Fuselöl in höchstens 2 % Lösung).

Ueber Sehstörungen der Versuchsthiere giebt die Arbeit keinen Aufschluss. Eine Untersuchung des Augenhintergrundes scheint nicht stattgefunden zu haben.

Die Thiere wurden durch Genickschlag getödtet, das eine Auge derselben nach Härtung in Müller'scher Flüssigkeit und Celloïdineinbettung, Netzhaut und Sehnerv des anderen Auges theils nach Marchi-Behandlung, theils nach Fixirung in Flemming'scher Lösung oder an Zupfpräparaten untersucht. Zur Färbung benutzte Rymowitsch Carmin, Ammoniakcarmin, Hämatoxylin-Eosin, van Gieson, Safranin. In zwei Fällen untersuchte er die Netzhaut nach der vitalen Methylenblaufärbung [Modification nach Dogiel (10)]. Die Nissl'sche Methode wurde nicht angewendet, ebenso wenig die ihr verwandten Färbungen mit Thionin oder Toluidinblau, weshalb uns auch die Versuchsergebnisse über das Verhalten der chromatischen Structur der Ganglienzellen keinen Aufschluss geben können.

In erster Linie spielen sich nach Rymowitsch die Veränderungen an den Ganglienzellen der Netzhaut ab. Es handelte sich um hydropische und fettige Degeneration derselben mit Auftreten von Vacuolen, Erweiterung des pericellularen Raumes und Protoplasmazerfall. Der

Kern leistet länger Widerstand, eine Thatsache, die Rymowitsch für bedeutsam zur Erklärung der Besserungsfähigkeit des Leidens hält. Die Ganglienzelliveränderungen lassen keine besondere Localisation in der Netzhaut erkennen, sondern finden sich unregelmässig im Centrum und in der Peripherie zerstreut, wobei die Umgebung der Gefässe einen Lieblingssitz derselben darbot.

Neben diesen Veränderungen trat besonders bei der vitalen Methylenblaufärbung hochgradige varicöse Hypertrophie der Nervenfortsätze (besonders nach 53 Tagen bis zu den Dimensionen bipolarer Ganglienzellen) hervor, während ödematöse Durchtränkung und fettige Entartung der Körnerschichten progressive Veränderungen der Müllerschen Stützfasern von geringerer Bedeutung zu sein schienen.

In sechs Fällen untersuchte Rymowitsch die Sehnerven nach Marchi-Behandlung bis zum Foramen opticum, ohne dass es ihm gelang, weder Degeneration der Nervenfasern, noch Wucherung der Bindegewebselemente, noch Infiltration mit Wanderzellen nachzuweisen.

Rymowitsch zögert nicht, auf Grund seiner Resultate anzunehmen, dass die pathologischen Veränderungen der Retina nach Alkoholvergiftung denen im Sehnerven vorausgehen. Dabei läugnet er nicht, dass theils im Anschluss an die Ganglienzellveränderungen, theilweise vielleicht auch durch directe Giftwirkung die Sehnervenfasern degeneriren können.

Worauf der russische Autor besonders hinweist, ist die Uebereinstimmung seiner Resultate mit denjenigen Anschauungen der pathologischen Anatomie, die sich auf die Art der Giftwirkung des Alkohols auf die Organzellen beziehen. Auch durch neuere, von Rymowitsch noch nicht berücksichtigte anatomische Untersuchungen über die Alkoholneuritis [Heilbronner (17), Larkin und Jelliffe (21), Vas (42) und Dehio (8), Ballet et Dutil (2), Berkley (3), Achard und Soupault (37), Déjerine und Thomas (9), Ewing (13) und Soukhanoff (36)] ist die primäre degenerative Einwirkung des Alkohols auf die nervösen Organe, mag sie zunächst die Ganglienzellen allein oder gleichzeitig mit den Nervenfasern betreffen, erwiesen worden.

Zu dieser Anschauung würde, wenn man der Erklärung von Uhthoff (40) u. A. folgt, das Verhalten im Sehnerven des Menschen in einem unerklärten Gegensatze stehen.

Wir finden also eine auffallende Uebereinstimmung zwischen dem Untersuchungsbefund von Rymowitsch nach Aethylalkoholvergiftung und den Ergebnissen vorliegender Arbeit. Hier wie dort finden sich: Degeneration der Netzhautganglienzellen, Auftreten von

Vacuolen, Erweiterung des pericellulären Raumes, längeres Erhaltensein des Zellkerns, ungleichmässige Vertheilung der degenerirten Ganglienzellen in der Netzhaut, ödematöse Durchtränkung und Zerfall der Körnerschichten, hier wie dort fehlten interstitielle Wucherungen. Was besonders zu betonen ist, Rymowitsch kam zu diesen Resultaten nach Anwendung anderer Färbungsmethoden, als der Nissl-schen, was eine Ergänzung meiner Ergebnisse insofern bildet, als es dafür spricht, dass die fraglichen Zelldegenerationen erheblich genug sind, um auch mit Hilfe anderer als der speciellen Methoden nachgewiesen zu werden.

Dass Rymowitsch niemals Degeneration im Sehnerven fand, könnte in der auch aus dem klinischen Verlaufe zu erschliessenden geringeren Giftigkeit des Aethylalkohols im Vergleich mit dem Methylalkohol seine Erklärung finden.

Trotz der grossen Aehnlichkeit der toxischen Wirkung beider Alkoholarten auf das Sehorgan des gleichen Versuchsthieres, ist bei einer Verwerthung der auf experimentellem Wege gefundenen Thatsachen für die Erklärung der Pathogenese der Alkoholamblyopie beim Menschen die grösste Vorsicht geboten.

Der Einwand, dass das gleiche Gift bei Kaninchen und Hühnern zu andersartigen Veränderungen führen könnte, als beim Menschen, ist nicht zu entkräften, selbst wenn man bedenkt, dass die Wirkung des Alkohols als Nervenzell- und Nervenfasergift sowohl beim Versuchsthiere als beim Menschen gerade in neuerer Zeit durch eingehende Untersuchungen erwiesen ist.

Um diese Frage, soweit dies möglich ist, zu entscheiden, habe ich in letzter Zeit eine Reihe von Vergiftungsexperimenten beim Hunde und beim Affen begonnen, über deren Ergebniss ich späterhin berichten werde.

Zum Schlusse fasse ich die Resultate der vorliegenden Arbeit kurz in folgenden Sätzen zusammen:

1. Die Wirkung des Methylalkohols auf das Sehorgan betrifft, soweit sich dies nach experimenteller Vergiftung bei Kaninchen und Hühnern nachweisen lässt, an erster Stelle die nervösen Zellen der Netzhaut, die ausgesprochene Zerfallserscheinungen darbieten können, ehe noch im Sehnervenstamm Veränderungen aufgetreten sind.

2. Es kann sich secundär auch beim Versuchsthier (Kaninchen) Degeneration im Sehnerven anschliessen, und zwar betrifft dieselbe (wenigstens zunächst) nur einen Theil des Nervenquerschnittes, und auch in diesem sind normale Fasern erhalten.

3. Das degenerirte Sehnervengebiet lässt kein Zeichen eines entzündlichen Processes nachweisen (weder Exsudation, noch Infiltration, noch Gefässveränderungen).

4. Die Methylalkoholamblyopie beim Menschen bietet in klinischer Hinsicht (soweit sich aus dem Berichte der leichten Krankheitsfälle entnehmen lässt) eine grosse Aehnlichkeit mit der chronischen Alkoholamblyopie.

5. In anatomischer Beziehung zeigen die Ergebnisse der Experimente von Rymowitsch (nach Aethyl- und Amylalkoholvergiftung) mit denjenigen vorliegender Arbeit (nach Methylalkoholvergiftung) eine auffallende Uebereinstimmung.

Endlich ist es mir eine angenehme Pflicht, meinem verehrten Chef, Herrn Geheimrath Sattler, für seine freundliche Förderung und das lebhafte Interesse an dieser Arbeit herzlich zu danken.

Auszug aus dem Versuchsprotokoll.

Kaninchen I. 5 ccm Methylalkohol mit Pipette zur Hälfte mit Wasser verdünnt. Am Tage nach der Vergiftung keine Störungen.

Am folgenden Tage 8 ccm Methylalkohol — nach sechs Stunden sitzt das Thier ruhig da — ophthalmoskopisch: keine Veränderungen. Pupillen reagiren prompt. Tags darauf 10 ccm Methylalkohol. Unmittelbar nach der Vergiftung ist das Thier berauscht. In der Folgezeit keine Vergiftungserscheinungen. Nach vier Wochen getödtet.

Netzhaut und Sehnerv lassen keine merklichen Veränderungen nachweisen.

Kaninchen II. 35 ccm Methylalkohol innerhalb fünf Tagen. Stirbt direct nach der letzten Eintropfung unter Krämpfen. Drei Tage vor dem Tode Pupillen weit reactionslos. Ophthalmoskopisch: keine Veränderungen.

Mikroskopische Untersuchung. Netzhaut: Keine Gefässveränderungen. Ganglienzellen: Chromatische Structur verwaschen, beginnende Vacuolisirung, daneben Zellschrumpfung — der Kern meist noch gut erhalten. Keine bestimmte Localisation in der Netzhaut. Körnerschichten: Stellenweise feinkörniger Zerfall oder chromatophile Schrumpfung.

Corp. geniculat. ext.: Ganglienzellen chromatinarm, sonst normal.

Sehnerv (Marchi): unverändert.

Leber: Starke Wucherung des interlobulären Bindegewebes, mässige Verfettung.

Kaninchen III. 287,5 ccm Methylalkohol (aa Wasser) in Zeit von 25 Tagen. Während dieser Zeit schien das Thier mehrmals amblyopisch und hatte weite reactionslose Pupillen. Bei der ophthalmoskopischen Untersuchung wurden niemals Veränderungen nachgewiesen. Durch Genickschlag in moribundem Zustand getödtet.

Mikroskopische Untersuchung. Netzhaut: Keine Gefässveränderungen. Erweiterung des pericellulären Raumes der Ganglienzellen, Zerfall

und diffuse Blaufärbung des Protoplasma, stellenweise Kernschrumpfung und Zerfall. Hochgradige Vacuolisation. Beginnender Zerfall und Auflockerung (Oedem) der Körnerschichten.

Sehnerv (Marchi): Keine Veränderung.

Corp. geniculat. ext.: Ganglienzellen unverändert.

Kaninchen IV. 180 ccm Methylalkohol in 18 Tagen. Am vierten Tage Pupillen weit, reactionslos. Stirbt nach drei Wochen hochgradig abgemagert. Innere Organe, besonders Leber und Nieren, stark verfettet.

Mikroskopische Untersuchung. Netzhaut: Reichliche Vacuolen in den Ganglienzellen. Theilweise Schrumpfung der Zelle und des Zellkerns. Zerfall und Auflockerung der Körnerschichten. Daneben normale Ganglienzellen.

Sehnerv (Marchi und Weigert): Keine Degeneration, keine Bindegewebswucherung.

Leber: Hochgradige Verfettung. Keine interstitielle Bindegewebshyperplasie.

Kaninchen V. 70 ccm Methylalkohol in 14 Tagen (je 20 ccm). Am vierten Tage Pupillen weit reactionslos. Untersuchung mit Augenspiegel: Keine Veränderungen. Nach 14 Tagen wird das Thier in moribundem Zustand durch Genickschlag getödtet.

Mikroskopische Untersuchung. Netzhaut: Hochgradige Degeneration der Ganglienzellen, reichliche Vacuolen, Zerfall der Zelle und des Zellkerns. Helle Zwischenräume in den Körnerschichten, Zerfall und Schrumpfung besonders der inneren Körner. Aeussere Körner bis in die innere Körnerschicht verlagert. Keine Gefässveränderungen.

Sehnerv (Marchi): In einem keilförmigen temporalen Bezirk, dicht hinter dem Bulbus, theilweise Zerfall der Markscheiden. Keine interstitielle Wucherung.

Kaninchen VI. 55 ccm Methylalkohol (aa Aq.) in acht Tagen. Nach drei Tagen Pupillen weit reactionslos. Am achten Tage Enucleation beider Augen in Chloroformnarkose.

Mikroskopische Untersuchung. Netzhaut: Hochgradige aber unregelmässig vertheilte, degenerative Veränderungen der Ganglienzellen. Vacuolisation, Schrumpfung, Zellzerfall. Spaltbildung in den Körnerschichten, beginnender Zerfall der Körner.

Sehnerv (Marchi und Weigert): Keine Veränderungen.

Leber: Verfettet, keine interstitielle Wucherung.

Kaninchen VII. Einmalige Einträufelung von 10 ccm Methylalkohol (aa Aq.). Kurz nach derselben ist das Thier berauscht, erholt sich aber am gleichen Tage. Am nächsten Morgen sehr matt, frisst nicht, Pupillen weit, reagiren träge. Keine Hintergrundsveränderungen. Nach acht Tagen Pupillen weit reactionslos, das Thier ist ganz hinfällig. Enucleation des linken Auges in Aethernarkose.

Am folgenden Tage hat sich das Thier nicht wieder erholt, liegt ruhig da. Athmung verlangsamt, krampfartige Zuckungen. Durch Genickschlag getödtet.

Mikroskopische Untersuchung (an beiden Augen die gleichen

Veränderungen). Netzhaut: Unregelmässig vertheilte hochgradige Degeneration der Ganglienzellen. Reichliche Vacuolen. Kernschrumpfung, Zellzerfall. Auflockerung der Körnerschichten. Gefässe unverändert.

Sehnerv (Marchi): Keine Veränderungen.

Huhn I. 25 ccm Methylalkohol in zwölf Tagen. An drei auf einander folgenden Tagen je 10, 20, 20, 50 % Alkohol mit Pipette. Am zweiten Tage ist das Thier sehr matt, kann nicht mehr auf der Stange sitzen, liegt auf der Seite, weicht auf Annäherung der Hand ans Auge nicht aus, während es bei Berührung lebhafte Abwehrbewegungen macht. Nach zwölf Tagen in moribundem Zustande decapitirt.

Mikroskopische Untersuchung. Netzhaut: Ganglienzellen theilweise geschrumpft, Chromatinkörper verwaschen. Auftreten von Vacuolen im Protoplasma. Kern meist gut erhalten. Helle Zwischenräume in den Körnerschichten.

Sehnerv (Marchi): Normal.

Huhn II. 70 ccm Methylalkohol in 19 Tagen. Nach der ersten Dosis (20 ccm Methylalkohol 50 %) Pupillen weit reactionslos. Am folgenden Tage Pupillen enger, reagiren. Weicht bei Annäherung der Hand mit dem Kopfe aus. Nach der zweiten Dosis (ebenfalls 20 ccm Alkohol 50 %) Pupillen weit reactionslos — reagirt nicht auf Annäherung der Hand. — Das gleiche tritt ein nach vorübergehender Erholung nach der dritten und vierten Dosis. Nach der letzten Vergiftung decapitirt.

Mikroskopische Untersuchung. Netzhaut: Hochgradiger Zerfall der Ganglienzellen — unregelmässig vertheilt. Vacuolen. Auflockerung der Körnerschichten. Keine Gefässveränderungen.

Sehnerv (Marchi, Weigert): Keine Veränderungen.

Leber: Hochgradige Verfettung ohne interstitielle Wucherung.

Huhn III. 85 ccm Methylalkohol in elf Tagen. Das Thier bietet nach jeder Einzeldosis deutliche Vergiftungserscheinungen (liegt auf der Seite, frisst nicht, Pupillen weit reactionslos. Mangel jeder Abwehrbewegung bei Annäherung der Hand an das Auge) und erholt sich nur wenig in den Zwischenzeiten. Am elften Tage in moribundem Zustande getödtet.

Mikroskopische Untersuchung. Netzhaut: Veränderungen geringer als bei den anderen Hühnern: Verwaschenheit der chromatischen Structur, Auftreten kleiner Vacuolen, Klaffen des pericellulären Raumes, daneben völlig normale Ganglienzellen. Keine Gefässveränderungen. Körnerschichten von normaler Beschaffenheit.

Sehnerv (Marchi-Mallory, van Gieson): Völlig normale Verhältnisse.

Literaturverzeichniss.

1) Afanissejew, Zur Pathologie des acuten und chronischen Alkoholismus. Ziegler's Beitr. VIII. S. 443.
2) Ballet et Dutil, Sur quelques lésions expérimentales de la cellule nerveuse. Centralbl. f. Nervenheilk. 1897. S. 21.
3) Berkley, Studies on the lesions produced by the action of certain poisons on the cortical nerve cell. Brain 18. 1895.

4) Birch-Hirschfeld, Beitrag zur Kenntniss der Netzhautganglienzellen unter physiologischen und pathologischen Verhältnissen. v. Graefe's Arch. f. Ophthalm. L. 1. 1900.
5) Birch-Hirschfeld, Zur Pathogenese der Methylalkoholamblyopie. Bericht der 28. Versammlg. d. ophthalm. Gesellsch. Heidelberg 1900. S. 48.
6) Bunge, Ueber Gesichtsfeld und Faserverlauf im optischen Leitungsapparat. Halle 1884.
7) Colburn, Ophthalm. Record. 1899. VIII. p. 12.
8) Dehio, Experimentelle Untersuchungen über die Veränderungen der Ganglienzellen bei acuter Alkoholvergiftung. Centralbl. f. Nervenheilk. u. Psych. XVIII, III. 1895.
9) Déjerine und Thomas, Sur l'absence d'altérations nerveuses de la moelle épinière dans un cas de paralysie alcoolique en voie d'amélioration. Compt. rend. de la Soc. de Biol. May I. 1897.
10) Dogiel, Arch. f. mikr. Anat. XL. S. 34.
11) Druault, Recherches sur la pathogénie de l'amaurose quinique. Travail du Laborat. d'ophthalm. de l'Hôtel-Dieu. Paris 1900.
12) Dujardin-Beaumetz et Audigé, Recherches expérimentales sur l'alcoolisme chronique. Compt. rend. de l'Acad. des sciences. 1883. XCVI. p. 1557.
13) Ewing, Studies on ganglion cells. Arch. of neurology and psycho-pathology. 1898. Vol. I. No. 3.
14) Foster. vgl. Gifford l. c.
15) Gifford, Blindness from drinking Methyl-Alkohol. Ophthalm. Record. 1899. VIII. 9. p. 441.
16) Goldscheider und Flatau, Normale und pathologische Anatomie der Nervenzellen. Berlin 1898.
17) Heilbronner, Rückenmarksveränderungen bei der multiplen Neuritis der Trinker Monatsschr. f. Psych. u. Neurol. 1898. 3 u. 4.
18) Hotz, Ophthalmic. rec. 1899. VIII.
19) v. Kahlden, Experimentelle Untersuchungen über die Wirkung des Alkohols auf Leber und Nieren. Ziegler's Beitr. IX. S. 350.
20) Kuhnt, Zur Kenntniss der acuten Methylalkoholintoxication. Zeitschr. f. Augenheilk. 1899. I. S. 38.
21) Larkin und Jelliffe, Report of a case of alcoholic multiple neuritis with autopsy. Medical Record. July 8. 1899.
22) Mann, Ueber die Behandlung der Nervenzellen für experimentelle histologische Untersuchungen. Arch. f. wissensch. Mikr. 1894. S. 479.
23) Masius et Mahaim, Recherches sur les altérations de la rétine et du nerf optique dans l'intoxication filicique. Bull. de l'acad. roy. de med. de Belgique. 26. III. 1898.
24) Mc Coy and Michael, Medical Record. May 28. 1898.
25) Mengin, vgl. de Schweinitz loc. cit.
26) Moulton, Ophthalm. Record. July 1899.
27) Nuël, Le Scotome central de l'amblyopie toxique est primitivement une maladie maculaire et non une névrite interstitielle. Arch. d'ophthalm. T. 16. No. 8. p. 479.
28) Nuël, Pathologische Anatomie der Neuritis optica. XIII. internat. Congress. Paris 4. Aug. 1900.
29) Nuël, De la névroglie dans les névrites optiques. Bull. de l'acad. roy. de med. de Belgique 1900. 30. Juin.
30) Patillo, Two cases of methylalkohol-amaurosis from the inhalation of the vapor Ophthalm. Record. 1899. Dec. VIII. 12. p. 599.
31) Raub, Additional cases of methylalkohol-amaurosis. Ophthalm. Record. 1899. VIII. 12. p. 619.
32) Rymowitsch, Zur Pathologie der alkoholischen Amblyopie. Dissertation (russisch). Petersburg 1896.
33) Samelsohn, Zur Anatomie und Nosologie der retrobulbären Neuritis. v. Graefe's Arch. f. Ophthalm. XXVIII. 1. 1882.
34) de Schweinitz, The toxic amblyopias. Their classification, history, symptoms, pathology and treatment. Philadelphia 1896.

35) Siegrist, Beitrag zur Kenntniss der anatomischen Grundlage der Alkoholamblyopie. Arch. f. Augenheilk. XLI. 1. S. 136.
36) Soukhanoff, Sur la histologie pathologique de la polynévrite dans ses rapports avec les lésions de la cellule nerveuse. Iconographie de la Salpétrière. 1897. 10. p. 347.
37) Soupault et Achard, Deux cas de paralysie alcoolique. Arch. de med. exp. et d'anatomie path. 5. 1893. p. 359.
38) Sourdille, Ueber die toxische Neuritis optica. Ophthalm. Klinik. IV. 5. Dec. 1900.
39) Straus et Blocq, Étude expérimentale sur la cirrhose alcoolique du foie. Arch. de phys. 1887. p. 408.
40) Uhthoff, Untersuchungen über den Einfluss des chronischen Alkoholismus auf das menschliche Sehorgan. v. Graefe's Arch. f. Ophthalm. 1887. S. 257.
41) Uhthoff, Die toxische Neuritis optica. XIII. internat. Congress. Paris 1900.
42) Vas, Zur Kenntniss der chronischen Nicotin- und Alkoholvergiftung. Arch. f. experim. Pathol. 1894. S. 141.
43) Viger, L'année medic Juin 1877.
44) Vossius, Ein Fall von beiderseitigem centralen Skotom mit pathologisch-anatomischem Befund. v. Graefe's Arch. f. Ophthalm. XXVIII. 3. S. 201.
45) Ward Holden, Die Pathologie der experimentellen Chininamblyopie. Arch. f. Augenheilk. 1899. Juni.
46) Ward Holden, Die Pathologie der nach Einverleibung von Methylalkohol auftretenden Amblyopie nebst Bemerkungen über die Pathogenese der Sehnervenatrophie. Arch. f. Augenheilk. XL. S. 351.
47) Zénon Pupier, Action des boissons dites spiritueuses sur la foie. Arch. de Physiol. 1888. p. 417.

Erklärung der Abbildungen auf Taf. IX—XI, Fig. 1—5.

Fig. 1. Netzhaut vom Kaninchen VII (vgl. Versuchsprotokoll S. 380). Einmalige Eintraufelung von 10 ccm Methylalkohol. Links im Bilde eine annähernd normale Ganglienzelle. An den übrigen Zellen ist der Zerfall der chromatischen Substanz, Auftreten von Vacuolen, Blaufärbung und Schrumpfung des Kernes, Zellzerfall deutlich ausgesprochen. Die Körnerschichten sind aufgelockert, die Körner der inneren Schicht theilweise im Zustande chromatophiler Schrumpfung, theilweise im Zerfall, die äusseren Körner in unregelmässiger Anordnung, zum Theil abgeblasst, lassen Querschichtung und Zackung allerdings undeutlich erkennen. (Zum Vergleich mit der normalen, nach den gleichen Methoden behandelten Netzhaut des Kaninchens verweise ich auf die meiner früheren Arbeit (dieses Archiv, Bd. L. 1) beigegebenen Abbildungen.
Fig. 2. Netzhaut von Kaninchen V (vgl. Versuchsprotokoll S. 380). 70 ccm Methylalkohol in 14 Tagen. Hochgradiger Zerfall und Vacuolisation der Ganglienzellen Die Körnerschichten sind weit mehr verändert, als bei Kaninchen VII. Innere Körner theilweise geschwunden, theilweise durch Zerfall ihrer feinkörnigen Chromatinsubstanz abgeblasst. Aeussere Körner von runder Form ohne Spur von Querschichtung und Zackung, stellenweise abgeblasst und verlagert.
Fig. 3. Normale Ganglienzellen aus der Netzhaut des Huhns (Sublimat-Alkoholhärtung, Färbung mit Thionin-Erythrosin).
Fig. 4. Netzhaut von Huhn II (vgl. Versuchsprotokoll S. 381). Zerfall der Zellen. Vacuolisation, Auflockerung der Körnerschichten.
Fig. 5. Sehnervenquerschnitt von Kaninchen V (vgl. Versuchsprotokoll S. 380) ca. 6,5 mm hinter dem Bulbus nach Marchi-Behandlung (vgl. die Netzhaut desselben Versuchsthieres Fig. 2).

Helmbold's Perimeter nebst einigen Veränderungsvorschlägen.

Von

Professor Dr. W. von Zehender
z. Zt. in München.

Mit 1 Figur im Text.

Das sinnreich construirte Perimeter von Helmbold[1]) hat mir bei Prüfung einer Netzhautablösung — leider an meinem eigenen rechten Auge — vorzüglich gute Dienste geleistet; es verdient weit mehr Anerkennung als sein Autor bescheidener Weise ihm zuerkennen will. Nicht nur als billiges Aushilfsmittel „für den praktischen Arzt" ist es brauchbar; es kann — meiner Meinung nach — den besten, demselben Zwecke dienenden Instrumenten unbedenklich an die Seite gestellt werden und ist nicht blos deswegen empfehlenswerth, weil es von jedem intelligenten Schreiner für wenig Geld angefertigt werden kann; es genügt den strengsten Anforderungen und bedarf dazu nur noch einiger kleiner Abänderungen, welche ich hier kurz anzugeben mir erlaube.

Zur Erklärung der sehr einfachen Construction des Apparates bedarf es nur weniger Worte.

P ist das Gesichtszeichen, welches mit dem Punkte *O*, dem Standorte des zu prüfenden Auges, in unveränderlicher Entfernung von 30 cm verbunden, im Uebrigen aber frei beweglich ist. Bei angespanntem Faden *O P* kann sich das Gesichtszeichen also nur auf der Oberfläche einer Gesichtsfeldhalbkugel bewegen, deren Mittelpunkt in *O* liegt und deren Halbmesser 30 cm beträgt. *S* ist der Fixationspunkt des zu prüfenden Auges; das kleine, an dem Ständer auf- und abgleitende Gewichtchen bezeichnet die jedesmalige directe Entfernung des Gesichtszeichens von diesem Fixationspunkte, und an der Kreistheilung der Scheibe, deren Mittelpunkt in *S* liegt, kann die Richtung des zwischen *S* und *P* gespannten Fadens leicht abgelesen werden.

---

[1]) Klinische Monatsbl. f. Augenheilk. 1897. S. 435.

1. An dem oberen Ende des mit Theilungsstrichen versehenen, aufrecht stehenden Ständers habe ich eine zweiarmige Querstange anbringen lassen, die dazu dient, einen schwarzen Hintergrundsvorhang zu tragen. Derselbe erleichtert die Prüfung ungemein, wenn nicht anderweitig dafür gesorgt werden kann, oder gesorgt wird, dass etwaige störende Lichtwirkungen beseitigt werden. Auch der Ständer und die Fussplatte des Apparates müssen geschwärzt sein. — Durch Zurückschieben der Gardinenhälfte auf Seiten des gesunden Auges kann die nöthige Helligkeit vor dem dunkeln Hintergrunde auf der kranken Seite genügend gesichert werden.

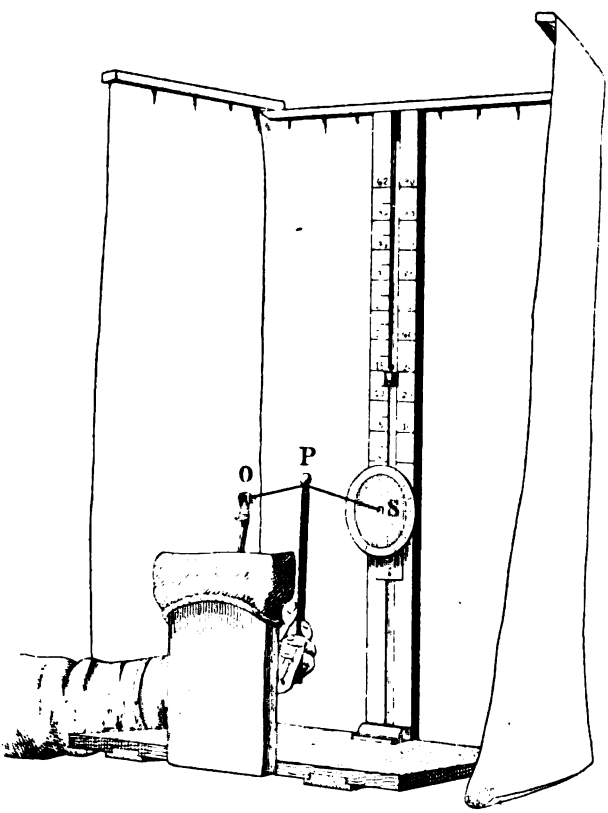

2. Dem Verbesserungsvorschlage von Dr. R. Gagzow in Lübeck[1]), wonach der Faden über eine Rolle gehen soll, schliesse ich mich unbedingt an; ich lasse den Faden, der leichteren Bewegbarkeit wegen, sogar über zwei Rollen (oben und unten) gehen. Dagegen würde ich das Anbringen des kleinen Gewichtes und der Scala an der Rückseite des Ständers nicht für zweckmässig halten.

3. In dem mit dem Buchstaben *S* bezeichneten Punkte habe ich eine, am Rande mit einer Kreistheilung versehene, schwarze, kreisförmige Scheibe von 6 cm Halbmesser anbringen lassen, durch deren Mitte der Leitungsfaden hindurch gezogen wird. An dieser

[1]) Klinische Monatsbl. f. Augenheilk. 1898. p. 184.

Scheibe kann man den seitlichen Ablenkungswinkel mit Sicherheit ablesen, und damit ist das Instrument, meines Erachtens, dem Förster'schen Perimeter, sowie allen ähnlich construirten Instrumenten, an Genauigkeit vollkommen gleichgestellt, und übertrifft dieselben an Leichtigkeit der Handhabung bei Weitem. — Sei *P* ein beliebiger Punkt der Kugeloberfläche, den man notiren will, dann kann man mit einem Blick, sowohl den Ablenkungswinkel wie die Länge der Ablenkung, unmittelbar ablesen; genau so wie man nachträglich das Prüfungsresultat auf ein Papierschema zu übertragen pflegt.

4. Kaum zu erwähnen ist die zum leichten Wechsel der Gesichtszeichen (grössere oder kleinere, weisse oder farbige, in das Führungsstäbchen einzuschraubende Kugeln) dienende Einrichtung: das Schraubengewinde der Kugeln fasst zugleich die beiden in *S* durchschnittenen Fadenenden, deren jedes mit einer Oese versehen ist, und hält dieselben durch das Zusammenschrauben fest.

5. Es wäre vielleicht auch empfehlenswerth, dem Apparate verstellbare Schraubenfüsse zu geben, um ihn jederzeit so richten zu können, dass das kleine Gewicht in der Führungsrinne ruhig auf und nieder gleitet, und nicht durch pendelnde Schwingungen unliebsame Störung verursacht.

6. Schliesslich bleibt hinsichtlich der Scala noch zu bemerken, dass das Helmbold'sche Perimeter die Längen der Bogensehnen, nicht die Bogenlängen angiebt. Um nun mit den allgemein üblichen Notirungen der Perimeterbefunde streng conform zu bleiben, ist es nöthig, die Scala entsprechend einzurichten. — Wird der Radius der Helmbold'schen imaginären Kugel = 30 cm gesetzt, dann beträgt die (maximale) Sehne von 90 Graden: 42,42 cm; die Länge der ganzen Scala beträgt also ebenso viel. — Auf dieser Länge müssen in den nachstehend angegebenen Abständen, die Bogengrade von 10 zu 10 Grad eingetragen werden. — Die Abstandsunterschiede sind freilich so gering, dass sie praktisch wohl kaum in Betracht kommen können.

Grade	Länge der correspondirenden Sehnen
90°	42,42 cm
80	38,57
70	34,40
60	30,00
50	25,36
40	20,52
30	15,53
20	10,42
10	5,23

(Aus der II. Universitäts-Augenklinik des Hofrath Prof. E. Fuchs in Wien.)

Ueber die optische Orientirung bei Neigung des Kopfes gegen die Schulter.

Von

Dr. M. Sachs und Dr. J. Meller

in Wien.

Hierzu Taf. XII, Fig. 1—6 und 2 Figuren im Text.

I.

Das Problem der Orientirung bei Neigung des Kopfes gegen die Schultern ist schon oft behandelt worden, zumeist in Zusammenhang mit der Frage nach der Bedeutung der sogenannten compensatorischen Augenrollungen für die räumliche Wahrnehmung. Dass das Problem meist von dieser Seite angegangen wurde, hat darin seinen Grund, dass die Rollungen der Augen, die bei schulterwärts gerichteten Kopfbewegungen auftreten, die Aufmerksamkeit der Ophthalmologen früher auf sich gelenkt haben, als die bei Neigungen des Kopfes zu Tage tretenden Localisationserscheinungen.

Zunächst war es die Frage nach der Existenz der compensatorischen Rollungen, die im Vordergrund der Discussion stand. Joh. Müller, Donders, Ruete, v. Graefe — um nur die namhaftesten der Autoren zu nennen — waren auf Grund ihrer Versuche dazu gekommen, die zuerst von Hunter beschriebenen, später von Hueck, Burow, Ritterich behaupteten compensatorischen Rollungen zu bestreiten.

Erst als Javal zeigen konnte, dass ein Cylinderglas, welches seinen Astigmatismus bei normaler Kopfhaltung genau corrigirte, dies nicht mehr that, wenn er seinen Kopf zur Seite neigte, sondern erst wieder, wenn es nach der entgegengesetzten Seite gedreht wurde, schwanden die letzten Zweifel an der Existenz der compensatorischen Raddrehungen. Donders, der früher das Vorkommen dieser Rollungen bestritten hatte, trat jetzt für ihr Vorhandensein ein; die aus seinem Laboratorium stammende Arbeit Mulder's brachte das Studium der Frage zu einem gewissen Abschluss.

Er konnte den schon vor ihm von Breuer gemachten Fund bestätigen, dass die Kopfbewegungen von einer verhältnissmässig starken vorübergehenden Rollung begleitet sind, die nach 1—2 Secunden in die bleibende Rollabweichung zurückgeht, wenn der Kopf dauernd geneigt gehalten wird.

In jüngster Zeit hat Nagel jun. die compensatorischen Augenrollungen neuerlich zum Gegenstand einer eingehenden Untersuchung gemacht. Seine Arbeit enthält eine werthvolle Uebersicht über die von den einzelnen Autoren zur Lösung der Frage verwendeten Methoden und ergänzt das Thatsachenmaterial in mannigfacher Richtung.

Den älteren Arbeiten, durch die der Einfluss der Augenrollungen auf die Localisation ermittelt werden sollte, lag der Gedanke zu Grunde, dass es die Aufgabe der Gegenrollungen sei, der Verschiebung der Bilder auf der Netzhaut bei Kopfbewegungen entgegenzuarbeiten; man hatte und hat vielfach noch heute die Vorstellung, dass die richtige (resp. angenähert richtige) Erfassung der Richtungen im Raume nur möglich sei, wenn die Augen in der Ausgangsstellung oder nahe dieser sich befinden.

Nagel sen. konnte sich freilich der Thatsache nicht verschliessen, dass die Gegenrollung nur einen verschwindend kleinen Theil der Kopfdrehung compensire: er war jedoch noch so sehr von ihrer Wichtigkeit überzeugt, dass er sich zur Aufstellung der recht gewagten Hypothese verleiten liess, dass sie — mit Hilfe des Muskelsinns wahrgenommen — dazu diene, die Lage des Kopfes zu beurtheilen.

Es war der letzte Versuch, den Schwerpunkt des Problems der Orientirung bei schulterwärts gerichteten Kopfbewegungen in die Gegenrollungen zu verlegen.

Die späteren Bearbeiter dieser Frage suchten sich von diesem Fehler frei zu halten und wendeten sich mit grösserer Unbefangenheit, als es bisher geschehen war, dem Studium der Lagenänderungen zu, die gesehene Dinge während und nach Ausführung von Kopfneigungen zeigen. — Diesen Weg betrat vor Allem Aubert, der die interessante Erscheinung entdeckte, dass eine verticale Linie, die in einem verdunkelten Raume als einziges Object sichtbar ist, schief zu liegen scheint, wenn der Kopf seitwärts gegen die Schulter geneigt wird. Nach Aubert wurde die Erscheinung von Mulder und zuletzt von W. Nagel studirt, welch letzterer die zuerst von Aubert beobachtete Erscheinung Aubert'sches Phänomen genannt hat.

Die Erscheinung wird nicht von allen in gleicher Weise gesehen. Aubert sieht schon bei kleinen Kopfneigungen die Verticale der Ausgangsstellung in einem der Kopfneigung entgegengesetzten Sinne geneigt. W. Nagel sieht dagegen die entgegengesetzt gerichtete Neigung der Verticalen nur bei Kopfneigungen, die mehr als 50° betragen. Bei schwachen Kopfneigungen konnte er dies nur ausnahmsweise beobachten, wohl aber bemerkt er stets während der Ausführung von geringgradigen Kopfneigungen eine deutliche gleichgerichtete Bewegung der verticalen Linie. Hält er nach einer schwachen Seitwärtsneigung des Kopfes um etwa 30° in dieser Lage still, dann wird die Linie in der Regel alsbald wieder vertical, manchmal unmerklich, manchmal unter deutlicher Drehbewegung. W. Nagel fand auch Personen, die abweichend von ihm, ganz wie Aubert es für

sich beschreibt, schon bei geringen Neigungen des Kopfes, die Linie schief im entgegengesetzten Sinne sehen.

Aubert glaubte, dass der Grund des Schiefstandes der verticalen Linie nach Neigung des Kopfes im Vergessen der mit dem Kopf vorgenommenen Neigung zu suchen sei; im Wesentlichen dieselbe Erklärung giebt v. Helmholtz, indem er meint, dass die Erscheinung auf der Unterschätzung der Kopfneigung beruhe — wogegen zu bemerken ist, dass Mulder und Delage aus ihren Versuchen das Gegentheil abgeleitet haben: sie fanden, dass eher eine Neigung zur Ueberschätzung der vorgenommenen Kopfneigung nachgewiesen werden kann etc.

W. Nagel verwirft die bisherigen Erklärungen des Aubert'schen Phänomens, kann aber, wie er selbst einräumt, die noch fehlende Erklärung der Erscheinung nicht liefern. In den compensatorischen Raddrehungen des menschlichen Auges sieht Nagel einen „gewissermassen rudimentären Reflex" ohne eigentlichen Nutzen für den Organismus, einen Reflex, der seiner Ansicht nach insofern am Zustandekommen des Aubert'schen Phänomens betheiligt sein könnte, „als er das an sich schon unsichere Urtheil über die Spannungsverhältnisse der Augenmuskeln desorientirt".

Auf den Inhalt der Nagel'schen Arbeit wollen wir noch zurückkommen nach Mittheilung der Ergebnisse, die unsere Versuche geliefert haben[1]).

II.

Den Einfluss schulterwärts gerichteter Kopfneigungen auf die Orientirung kann man sowohl aus den Veränderungen der scheinbaren Lage ableiten, die eine bei aufrechtem Kopfe vertical erscheinende Gerade eingeht, als auch dadurch feststellen, dass man für bestimmte Grade solcher Kopfneigungen den Ort ermittelt, den eine Linie einnehmen muss, damit sie vertical erscheine.

Aus versuchstechnischen Gründen haben wir das Hauptgewicht auf die Ermittelung der scheinbar Verticalen für verschiedene Grade von Kopfneigungen gelegt.

Bei diesen Versuchen wurde die scheinbar Verticale nicht direct

---

[1]) Die vorliegende Arbeit ist eine Fortsetzung der vor etwa zwei Jahren von dem einen von uns (Sachs) und Dr. Wlassak ausgeführten (in der Zeitschrift für Psychologie und Physiologie der Sinnesorgane, Bd. XXII veröffentlichten) Untersuchung. Es hatte sich damals darum gehandelt, die Bedingungen zu finden, unter denen ein Object weder rechts noch links, sondern geradeaus von dem Beobachter gesehen wird, oder mit anderen Worten, um die Eruirung des Mechanismus der Medianlocalisation. Jetzt galt es, wenn man so sagen darf, den Mechanismus der Verticallocalisation zu ermitteln. Die innere Verwandtschaft zwischen den beiden Problemen ermöglichte es, bei der vorliegenden Untersuchung des öfteren versuchstechnische Vortheile anzuwenden, die gelegentlich der Untersuchung über die Medianlocalisation bemerkt worden waren.

aufgesucht, sondern ergab sich aus einer Reihe von Aussagen — denen, dass eine im Dunkeln plötzlich sichtbar werdende Leuchtlinie (mit dem unteren Ende) rechts resp. links — geneigt erscheine — als die Grenze zwischen den Gebieten, denen diese beiden Aussagenreihen angehören.

Als Object diente uns eine Lichtlinie, die in einer der Antlitzfläche des Beobachters parallelen Ebene gedreht werden konnte.

Die Vorrichtung, mit deren Hilfe wir dies erreichten, hat folgende Beschaffenheit (siehe Fig. 1).

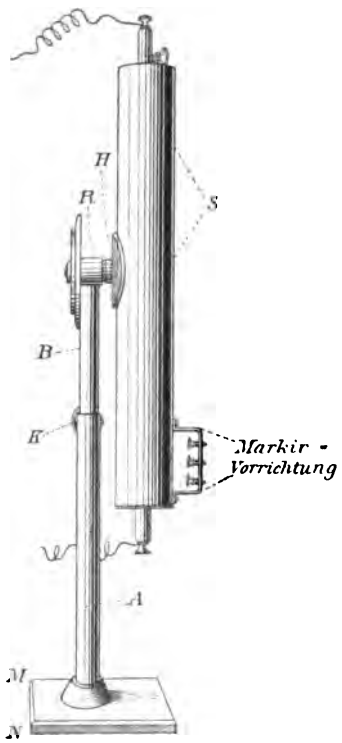

Fig. 1.

Der Apparat ruht auf einer viereckigen Metallplatte *MN*, in deren Mitte ein verticaler Hohlstab *A* angebracht ist. In das Lumen dieses Stabes passt ein massiver runder Stab (*B*) hinein, an dessen Ende sich ein starker Ring (*R*) zur Aufnahme der horizontalen Achse (*H*) befindet. Der Ring und damit die Achse können durch Verschiebung des massiven Stabes gehoben und gesenkt werden, durch Anziehen einer am oberen Ende des Hohlstabes angebrachten Klemmschraube wird jede Stellung der Achse festgehalten. Die etwa fingerdicke Achse trägt an dem, dem Beobachter zugekehrten Ende ein 30 cm langes, 5 cm im Durchmesser haltendes geschwärztes Kupferrohr (*S*), das zur Aufnahme der Lichtquelle — einer Siemens'schen Glühlinie — dient. Die Lampe ist lichtdicht in den Cylinder eingelassen. Aus dem Cylinder kann Licht nur durch einen, in seiner vorderen Wand angebrachten geradlinigen Spalt von $^3/_4$ mm Breite austreten. Der Spalt ist von innen her mit geöltem Papier verdeckt. Der in dem Stromkreis eingeschaltete Widerstand wurde derart gewählt, dass die Linie genügend hell erschien, um deutlich gesehen werden zu können, ihr Licht aber nicht ausreichend war, um andere Objecte sichtbar zu machen. Durch Drehung der Achse kann man dem Cylinder und damit auch der Lichtlinie jede Lage innerhalb einer frontalen Ebene ertheilen.

A. Aufblitzversuche.

Nachdem der Beobachter seinen Kopf mittels eines Zahnbrettchens fixirt hat, lässt der Gehilfe unmittelbar nach einem vereinbarten

Signal die Lichtlinie sichtbar werden. Durch vorher verabredete Klopfzeichen — Sprechen musste wegen der damit verbundenen Verschiebung des Kopfes vermieden werden — giebt der Beobachter an, ob die Linie im ersten Moment des Aufblitzens mit dem unteren Ende rechts oder links geneigt oder genau vertical erschienen war. Der Gehilfe registrirte hierauf die Stellung der Linie und die zugehörige Angabe des Beobachters, um dann nach Verschiebung der (inzwischen abgelöschten) Linie bei einer anderen Stellung derselben den Versuch zu wiederholen.

Um die Registrirung im Finstern rasch bewerkstelligen zu können, bedienten wir uns folgender Markirvorrichtung. Am unteren Ende des Spaltes brachten wir drei unter einander gelegene Taster an, durch die drei Nadelspitzen nach vorn gegen einen Papierstreifen gedrückt werden können. Durch jede der Nadeln, die beim Vordrücken das Papier perforirte, kann die jeweilige Stellung der Lichtlinie angezeigt werden. Von der Art der Aussage hängt es ab, welcher der drei Taster zur Markirung verwendet wird. Wir kamen überein, mit dem mittleren Taster die Angaben vertical zu registriren, mit dem oberen die Angabe, dass das untere Ende der Linie rechts geneigt erscheine, mit dem unteren Taster die gegentheilige Angabe. Wurde am Schlusse einer Versuchsreihe, die sich auf eine bestimmte Kopfneigung bezog, der Papierstreifen entfernt, so konnte man an diesem ohne Weiteres das Ergebniss ablesen. Die obere Punktreihe gab an, bis zu welcher Stellung der Linie die Angabe: „mit dem unteren Ende nach rechts geneigt", erfolgte, die mittlere Punktreihe steckte das Bereich ab, innerhalb dessen die Linie vertical erschien, die untere Punktreihe bezeichnete endlich das Gebiet der scheinbaren Linksneigung einer Linie. Die Art der Aufzeichnung liess sofort den Grad der Bestimmtheit dieser Angaben erkennen etc. (vgl. Tafel).

Wir erhielten den Eindruck, dass die Empfindung, auf die sich die Aussage bezog, nicht an Bestimmtheit gewann, sondern im Gegentheil undeutlicher wurde, wenn die Linie länger im Gesichtsfeld belassen wurde [1]). Dies bestimmte uns, bei diesen Versuchen die Lichtlinie gleich nach dem Aufleuchten wieder abzulöschen. So lange eine Versuchsreihe dauerte, war der Beobachter bestrebt, jede, wenn auch nur vorübergehende Aenderung seiner Kopf- oder Körperhaltung, insbesonders das Loslassen des Beissbrettchens zu vermeiden.

[1]) Vgl. Sachs-Wlassak, S. 28.

Um dem Kopf bestimmte Stellungen geben zu können, war das Zahnbrettchen mit einer Vorrichtung in Verbindung, die seine Drehung um eine verticale, frontale und sagittale Achse gestattete. Die Drehung um die sagittale Achse, auf die es bei diesen Versuchen hauptsächlich ankam, konnte an einer Gradeintheilung abgelesen werden. Die Drehungsachse fiel zusammen mit der Längsachse des Zahnbrettchens. Den auch sonst verwendbaren Kopfhalter hat der Mechaniker des hiesigen physiologischen Instituts Herr Castagna hergestellt.

Die Versuche wurden anfangs nur binocular gemacht. Hierbei zeigte es sich jedoch, dass die aufblitzende Linie oft in Doppelbildern erschien, wodurch die Beobachtung erschwert und bestimmte Aussagen oft geradezu unmöglich gemacht wurden. Dies veranlasste uns, die meisten Versuche monocular anzustellen.

Das Doppeltsehen, das bei aufrechter Kopfhaltung wenig oder gar nicht bemerkt wurde, fiel mehr und mehr auf, je mehr der Kopf geneigt wurde. Jetzt erschien die Linie nicht nur im Moment des Aufblitzens doppelt, sondern konnte überhaupt nicht mehr (auch bei längerer Betrachtung) einfach gesehen werden. Ueber Versuche, die sich auf diese Erscheinung beziehen, soll später berichtet werden.

Bei aufrechter Kopfhaltung und binocularer Beobachtung wurde die Lichtlinie nur dann vertical gesehen, wenn sie wirklich vertical stand. Abweichungen von weniger als 1° nach der einen oder anderen Seite wurden mit Bestimmtheit erkannt, — wir können also die gleichlautenden Angaben Nagel's bestätigen.

Bei derselben Kopfhaltung und monocularer Beobachtung erschien die verticale Linie nicht mehr vertical, sondern schief. Vertical erschien eine Linie, die mit dem oberen Ende nach der Seite des beobachtenden Auges geneigt war. Die Abweichung vom Loth, die eine Linie besitzen muss, damit sie bei monocularer Betrachtung senkrecht erscheine, ist bekanntlich bedingt durch die Lage des mittleren Längsschnittes der Netzhaut, der zumeist nicht mit dem verticalen Netzhautmeridian zusammenfällt, sondern mit diesem einen nach oben offenen Winkel bildet. Dieser Winkel — der Ausdruck der sogenannten Netzhautincongruenz — ist bei Dr. Meller auffallend gross.

Dr. Meller bestimmte die Lage der mittleren Längsschnitte in seinen Augen zur Controle auch mit Hilfe des Haploskops von Volkmann, nach der von diesem Autor[1]) angegebenen Methode und gelangte zu denselben Werthen wie bei den Aufblitzversuchen.

---

[1]) Volkmann, Sitzungsbericht der Berliner Akad. August 1863.

Die Aufblitzversuche ergaben die folgenden Resultate (siehe Tafel):

1. Die Aussagen erfolgen bei jeder Kopfhaltung mit grosser Bestimmtheit. Das Gebiet, innerhalb dessen die Linie mit dem unteren Ende nach rechts geneigt schien, war von dem Gebiet, innerhalb dessen die Linie nach der entgegengesetzten Seite geneigt gesehen wurde, durch eine äusserst schmale Zone geschieden. Bei keinem einzigen Versuch überdeckten sich die beiden Gebiete, was sich in einem Uebereinandergreifen der Punktreihen hätte verrathen müssen.

2. Bei schwachen Kopfneigungen (bis zu 50°) weicht die scheinbare Verticale von der bei aufrechtem Kopfe als Vertical eingestellten Linie nach der der Richtung der Kopfneigung entgegengesetzten Seite ab, resp. es erscheint die Linie, die bei aufrechtem Kopfe vertical gesehen wurde, nach Ausführung der schwachen Kopfneigung mit dem oberen Ende nach der Seite der Bewegung geneigt.

3. Bei starken Kopfneigungen erscheint die Verticale der Ausgangsstellung mit dem oberen Ende nach der der Neigungsrichtung entgegengesetzten Seite geneigt; vertical wird eine Linie gesehen, die mit dem oberen Ende nach der Seite der Kopfneigung geneigt ist.

Der Grad des Schrägstandes, den das Loth zeigt, resp. der Grad der Abweichung vom Loth, den man einer Linie ertheilen muss, damit sie vertical erscheine, lassen bei Kopfneigungen, die mehr als 60° betragen, eine zum Grade der Kopfneigung proportionale Zunahme erkennen. (Die extremste Kopfneigung, bei der wir noch Aufblitzversuche angestellt haben, betrug ca. 160°. Der Abstand, den die nunmehr vertical erscheinende Gerade von der Verticalen der Ausgangsstellung hatte, war ca. 40°—50° — die grösste Abweichung, die wir registrirt haben.)

4. Werden die Resultate verschiedener Versuchstage zusammengestellt, so zeigt es sich, dass nicht immer Linien von gleicher Lage bei derselben Kopfneigung gleich gerichtet gesehen wurden, auch wenn die Versuchsbedingungen dem Anscheine nach dieselben gewesen waren.

Wir fanden, wie schon erwähnt, innerhalb ein und derselben Versuchsreihe eine grosse Bestimmtheit der Aussagen, die sich darin äusserte, dass das Gebiet, innerhalb dessen die Angaben „rechts geneigt" erfolgten, haarscharf an jenes grenzte, von dem aus schliesslich die Angaben, dass die Linie „links geneigt" erscheine, ausgelöst wurden. Wir befinden uns hier im Widerspruch mit W. Nagel, der die Empfindung „vertical" bei geneigtem Kopf unbestimmt findet.

Diese Differenz zwischen uns und W. Nagel dürfte wohl nur

in der Verschiedenheit der Versuchsanordnung begründet sein. Nagel scheint ohne Kopffixation untersucht zu haben, was wir nur ausnahmsweise thaten; ferner können — besonders bei Individuen mit beträchtlicher „Netzhautincongruenz", wie beispielsweise bei Dr. Meller — schwankende Aussagen bei Verwendung beider Augen daraus resultiren, dass bald die Empfindungen des einen, bald des anderen Auges dominiren, und die Aussage bestimmen. Die Erschwerung der Beobachtung und die Trübung der Versuchsresultate, die sich daraus ergeben konnte, vermieden wir dadurch, dass wir die entscheidenden Versuche monocular anstellten (s. o.).

Die dritte und wesentlichste Differenz zwischen unserer und der Nagel'schen Versuchsanordnung liegt in der Art, wie die scheinbar Verticale bei geneigtem Kopfe ermittelt wurde. Während wir die Lage der scheinbar Verticalen aus einer Reihe unabhängig von einander gemachter Aussagen in der früher beschriebenen Weise ableiteten, ging W. Nagel so vor, dass er eine im Gesichtsfelde verharrende Lichtlinie so lange verschieben liess, bis sie vertical erschien. Dass man mit dieser Methode keine genauen Resultate erzielen kann, wird nicht Wunder nehmen, wenn man bedenkt, dass eine mässig geneigte Linie — Abwesenheit anderer sichtbarer Objecte vorausgesetzt — schon nach kurzer Betrachtung vertical erscheint.

B. Beobachtung einer verticalen Linie, während schulterwärts gerichtete Kopfneigungen vorgenommen werden.

Das Zahnbrettchen wird auf 0 gestellt und hierauf für den Beobachter die scheinbar Verticale ermittelt, die während der folgenden Versuche im Gesichtsfeld eingestellt bleibt. Der Beobachter hat die Aufgabe, unter Festhaltung der Fixation der Linie im Kopfhalter schulterwärts gerichtete Drehbewegungen auszuführen. Das Ausmass der jeweils ausgeführten Drehung kann am Kopfhalter abgelesen werden. Trotzdem während dieser Bewegungen das Zahnbrettchen festgehalten werden musste, machten die Bewegungen den Eindruck von ungezwungenen. Es wurden nur langsam gleitende Bewegungen ausgeführt vom Charakter der natürlichen Kopfbewegungen.

Ausnahmsweise wurden auch Drehungen bis zu 160° vorgenommen. Hierbei ging der Beobachter von der sitzenden Stellung aus, erhob sich dann, wenn die Neigung des Kopfes unangenehm empfunden wurde, vom Sitz und stemmte, wenn die Neigung 100° überschritt, die Arme zur Unterstützung des Körpers gegen Tisch und Sessellehne. Dabei machte der ursprünglich frontal gerichtete Körper eine Seitenwendung.

Im Grossen und Ganzen stehen die Beobachtungen an ruhenden Linien, die während der Ausführung der Kopfneigungen leuchtend bleiben, im Einklang mit den Ergebnissen der Aufblitzversuche. Die Uebereinstimmung in den Resultaten der beiden Versuchsreihen ist eine vollkommene, wenn wir blos die Erscheinungen bei starker Kopfneigung berücksichtigen. Dagegen haben sich kleine Verschiedenheiten zum Theil individueller Natur für geringgradige Kopfneigungen ergeben. Während wir mit Hilfe der Aufblitzversuche bei schwachen Kopfneigungen eine Verdrehung des Gesichtsfeldes in der Richtung der Kopfneigung constatiren konnten, wurde eine im Gesichtsfelde verharrende Lichtlinie, wenn sie während einer solchen Kopfneigung angeschaut wurde, des öfteren von einer entgegengesetzt gerichteten Scheinbewegung erfasst — ähnliches beobachteten auch einige Versuchspersonen Nagel's (s. u.). Die Scheinbewegung ist offenbar vom Reiz abhängig, den die Linie während der Kopfbewegung auf der bewegten Netzhaut setzt — von der Bildverschiebung.

Im Hellen wird bei Neigung des Kopfes meist nichts von der Scheinbewegung, aber auch kein Schiefstehen der Verticalen bemerkt. Vielleicht spielt hier neben den Erfahrungsmotiven die Verschiebung der von den Orbitalrändern und der Nase auf den Netzhäuten entworfenen Schatten insofern eine Rolle, als hierdurch die Empfindung der Kopfdrehung resp. die Wahrnehmung des verdrehten Kopfes lebhafter betont wird — ein Moment mehr, die Objecte ruhend zu empfinden. Vgl. Hillebrand, Zeitschrift f. Psych. u. Phys. der Sinnesorgane, Bd. XVI, S. 124 ff.

Die Bildverschiebung ist hier nicht wie bei den willkürlichen Augenbewegungen, wenn man so sagen darf, eine erwartete, sie wird einmal als Bewegung des Objects gedeutet, ein anderes Mal gelangt sie überhaupt nicht zur Abhebung und die Linie ändert ihren Raumwerth sprungweise, ohne dass eine die beiden Stellungen verbindende Bewegung wahrgenommen wird.

Wir haben oft bemerken können, dass die Lebhaftigkeit, mit der die Scheinbewegung empfunden wird, nicht dem Ausmass (ja nicht einmal der Richtung) der Verlagerung entspricht, die nach vollendeter Kopfneigung gesehen wird; dies beweist — ebenso wie das Auftreten der Scheinbewegung selbst —, dass die Umwerthung der Raumwerthe der Netzhaut, die bei geneigtem Kopfe in Erscheinung tritt, von den Vorgängen auf der Netzhaut (Bildverschiebung), die während der Ausführung der Kopfneigung ablaufen, unabhängig ist.

Nagel erwähnt, dass bei geringgradigen Kopfneigungen die An-

gaben wechselnde sind. Wir möchten jedoch nicht die Erscheinungen mit Nagel schlechtweg als inconstant bezeichnen, sondern Gewicht auf den Hinweis legen, dass die Aussagen mit dem jeweils mehr beachteten (betonten) Theile der zusammengesetzten Empfindung (einerseits Bildverschiebung — andererseits die Abbildung auf einer Netzhaut, deren Raumwerthe sich ändern) wechseln und dass die Beobachtung erschwert wird durch das Zusammentreffen widerstreitender Empfindungsbestandtheile. — Die fehlende Uebereinstimmung zwischen der Richtung der Scheinbewegung und der scheinbaren Lagenänderung nach vollzogener Kopfneigung könnte mit dem von Breuer beobachteten Zurückbleiben der Augen bei Ausführung von Kopfbewegungen zusammenhängen, d. h. mit der sogenannten „vorübergehenden" (siehe S. 388) Rollung der Augen, die bei Festhaltung der geneigten Kopfhaltung in Folge der Nachdrehung des Auges bis zur definitiven Rollabweichung zurückgeht.

Bei diesen Versuchen hatten wir oft die Empfindung, wie wenn die Linie während der Kopfneigung nicht in einer rein frontalen Ebene sich bewegen, sondern aus dieser heraustreten würde und zwar derart, dass das untere Ende dem Beobachter näher liegend schien — die Bewegungsbahn also gleichsam verkürzt gesehen wurde.

III.

Wir wollen nunmehr auf die Frage näher eingehen, in welchem Zusammenhang die Gegenrollungen der Augen zu der bei schulterwärts gerichteten Kopfneigungen zu Tage tretenden Localisation des Gesehenen steht. Wäre der Schiefstand der scheinbar Verticalen allein von der Rollung der Augen abhängig, dann müssten die Localisationsfehler für alle Kopfneigungen, die nach der einen, etwa der rechten — Seite hin ausgeführt werden —, auch nach einer Seite hin erfolgen: sie müssten einer Reihe angehören, da die Rollung der Augen bei Neigung des Kopfes von Anfang an in einem Sinne — dieser entgegengesetzt — verläuft.

Nun weicht aber, wie wir sahen, die scheinbar Verticale bei gering- und bei hochgradiger Kopfneigung, die nach einer (beispielsweise der rechten) Seite ausgeführt werden, nicht beide Male in einem Sinne (etwa links oder rechts) vom Lothe ab, sondern verläuft in dem einen Falle schräg von links oben nach rechts unten, im anderen Falle von rechts oben nach links unten.

Den Einfluss der Gegenrollungen auf die Localisation wollen wir für zwei Fälle — einer geringgradigen (etwa 30° betragenden) und einer hochgradigen (90° betragenden) Kopfneigung zu bestimmen suchen.

Der Netzhautmeridian, der bei einer Kopfneigung von ca. 30° nach rechts die Verticalempfindung vermittelt, steht nicht senkrecht, sondern schief; er verläuft in beiden Augen von links oben nach rechts unten. Damit bei der supponirten Kopfstellung (30° nach rechts) richtig gesehen d. h. Objectiv-verticales vertical empfunden werde, müssten diese schief verlaufenden Netzhautmeridiane senkrecht stehen. Dies könnte nur durch eine Drehung der Augen im Sinne der Kopfneigung — also einer Augenbewegung, die der factisch auftretenden Gegenrollung entgegengesetzt verlaufen müsste — herbeigeführt werden —, mit anderen Worten: Würde die Gegenrollung der Augen unterbleiben, dann würde bei schwachen Kopfneigungen die Localisation richtiger sein — mit der Wirklichkeit besser übereinstimmen, NB. unter den im Aufblitzversuche erfüllten Bedingungen.

Anders bei starken Kopfneigungen.

Wir wollen den Fall einer 90° betragenden Neigung des Kopfes gegen die rechte Schulter ins Auge fassen. Gäbe es keine Gegenrollung der Augen, so müsste jetzt der ursprünglich horizontale Netzhautmeridian vertical zu stehen kommen. In Folge der Gegenrollung bleibt der horizontale Netzhautmeridian zurück. Thatsächlich vertical zu liegen kommt ein Netzhautmeridian X, der bei horizontaler Kopflage mit seinem linken Ende über der horizontalen gelegen war. Vertical-empfindend ist jetzt ein Netzhautmeridian, der weder mit dem ursprünglichen Netzhauthorizont H zusammenfällt, noch mit dem vertical stehenden Meridian X übereinstimmt; es ist der Meridian Y, der in gleichem Sinne, jedoch nur stärker gegen den Netzhauthorizont gedreht ist, als der vertical eingestellte Meridian X. Damit der vertical gewerthete Meridian Y bei 90° Kopfneigung vertical stehe und dadurch eine richtige Localisation ermögliche, müsste die Gegenrollung der Augen ausgiebiger sein als sie thatsächlich ist.

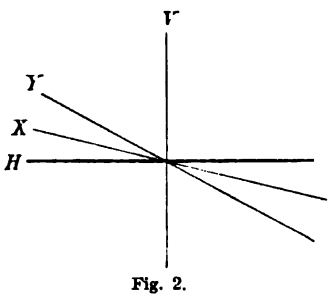

Fig. 2.

Wir können demnach auf Grund der Aufblitzversuche den Satz aufstellen, dass die Gegenrollung der Augen bei schwachen Kopfneigungen die Fehler der Localisation mit verschuldet, bei hochgradigen Kopfneigungen dagegen nicht ausreicht, um ihrem Auftreten vorzubeugen.

IV.

Um zu einem Verständniss der Localisation bei geneigtem Kopf zu gelangen, müssen wir noch die Lageänderungen, die ein Nachbild bei Neigungen des Kopfes eingeht, näher ins Auge fassen.

Einem bei aufrechter Kopfhaltung im verticalen Meridian erzeugten Nachbild kann man durch Neigung des Kopfes jede beliebige Lage im Raume verleihen; man kann demnach auch einem in irgend einem schrägen Meridian erzeugten Nachbild durch eine entsprechende Kopfneigung die verticale Stellung geben: Man kann jeden Meridian, insofern er nachbildtragend ist, vertical empfindend machen.

Das Nachbild macht die Neigung des Kopfes mit, jedoch in geringerem Ausmass wie dieser. Man erblickt im Zurückbleiben des Nachbildes den Ausdruck der Gegenrollung der Augen und hat aus dem Grade des Zurückbleibens auf das Ausmass der Gegenrollung geschlossen. Hierbei ging man von der stillschweigend gemachten Annahme aus, dass das Nachbild immer in der Ebene des nachbildtragenden Netzhautmeridians verharrt. Besteht diese Annahme zu Recht, dann muss ein schräger Meridian in dem Moment vertical stehen, wo das ihm anhaftende Nachbild vertical zu stehen scheint. Auf der anderen Seite lehren die bei Neigung des Kopfes auftretenden Localisationsfehler, dass nicht der jeweils vertical stehende Netzhautmeridian der verticalempfindende ist. Man müsste daraus den paradoxen Schluss ziehen, dass ein und derselbe Netzhautmeridian ein Nachbild, das er trägt, bei Neigung des Kopfes anders localisirt, als ein Object, das sich auf ihm abbildet.

Um dieses Dilemma zu lösen, stellten wir eine Reihe von Versuchen an.

Zunächst trachteten wir ein bei aufrechter Kopfhaltung auf einem schrägen Netzhautmeridian erzeugtes Nachbild durch eine entsprechende Kopfneigung in die scheinbar Verticale zu überführen, um dann bei der gleichen Kopflage mit Hilfe des Aufblitzversuches die Lage der scheinbar Verticalen zu ermitteln. Diese Versuche scheiterten an der Unbestimmtheit, mit der die Einstellung des Kopfes erfolgte. Dies erinnert an die Schwierigkeit, im Finstern bei geneigtem Kopfe eine schräg stehende Linie durch Drehung scheinbar-vertical zu stellen, ein Umstand, der uns, wie oben auseinandergesetzt wurde, veranlasst hat, zur Ermittlung der scheinbar Verticalen die Aufblitzversuche anzustellen. Die Entscheidung brachte uns erst der folgende Versuch.

Es wurde bei aufrechtem Kopf ein lang haftendes Nachbild auf einem dem horizontalen Meridian nahe gelegenen schrägen Meridian erzeugt. Vor dem Beobachter befindet sich die Leuchtlinie, deren Mitte ein Fixationszeichen trägt (ein dunkler Faden, der die Leuchtlinie an einer Stelle unterbricht), der Raum ist durch zwei Glühlampen gut erhellt. Der Beobachter, der im Kopfhalter festgebissen ist, dreht jetzt den Kopf, bis das Nachbild mit der Richtung der Leuchtlinie zusammenfällt. So lange der Raum erhellt ist, scheint die Linie und das sie bedeckende Nachbild senkrecht zu sein; werden beide Lampen abgedreht, so zeigt die schwach rothglühende Lichtlinie sofort den bekannten Schrägstand; die gleiche Verlagerung zeigt auch das Nachbild. Beide richten sich sofort wieder auf, sowie der Raum erhellt wird.

Es wird damit bewiesen, dass dieselben Gesetze, die das Lagenverhältniss zwischen Ort der gereizten Netzhautstelle und scheinbarem Ort des Objectes regeln, auch die Localisation der Nachbilder bestimmen. Die scheinbare Lage des Nachbildes wechselt ebenso wie die von Objecten; sie ist nicht nur von der Lage des nachbildtragenden Netzhautmeridians, sondern auch von den bei erhelltem Raume wirksamen Erfahrungsmotiven abhängig.

V.

Die Veränderung der Raumwerthe der Netzhaut, die sich beim Nachbildversuch zeigt, sei die impulsive Umwerthung genannt. Hinge die Localisation der Verticalen bei geneigtem Kopfe ausschliesslich von der impulsiven Umwerthung der Netzhaut ab und wäre diese proportional dem Grade der Kopfneigung, dann dürften keine Localisationsfehler auftreten; eine im Gesichtsfeld verharrende Verticale müsste sich hinter einander auf Meridianen abbilden, die hinter einander zu vertical-empfindenden gewerthet werden. Dieser Idealmechanismus erleidet die erste Abänderung durch das Vorhandensein der Gegenrollung der Augen, die dazu führt, dass bei Neigung des Kopfes nicht der um den Kopfneigungswinkel vom Netzhautmittelschnitt abweichende schräge Meridian, sondern ein um einen kleineren Winkel abstehender Meridian vertical zu liegen kommt . . . Diese vertical eingestellten Netzhautmeridiane sind nicht zu vertical-empfindenden gewerthet, da ja objectiv Verticales bei Neigung des Kopfes schief erscheint — wofern die Erfahrungsmotive ausgeschaltet sind. Die Art der Localisation bei geringgradigen Kopfneigungen weist, wie wir gesehen haben, darauf hin, dass die Gegenrollung der

Augen den zu beobachtenden Fehler herbeiführt oder zum Mindesten vergrössert.

Die „impulsive" Umwerthung, die wir uns von Labyrintherregungen abhängig denken und von der wir uns vorstellen, dass sie proportional der Kopfdrehung erfolge, kann aber, aus der Art der Localisation bei starker Neigung des Kopfes zu schliessen, nicht das einzige, die Localisation beeinflussende Moment sein. Wie uns scheint, ist dieses Moment darin gelegen, dass die Vorstellung des verdrehten Kopfes um so mehr in das aus den Netzhautempfindungen aufgebaute Anschauungsbild des Raumes eingetragen wird, je mehr der Kopf geneigt wird; oder mit anderen Worten: dass die Unterscheidung von oben und unten (die Empfindung der Richtung der Schwerkraft) für die Ausdeutung des Netzhautbildes bei stärkeren Kopfneigungen zum dominirenden Factor wird.

Insofern hierdurch allein schon eine Erkennung der Richtungen im Raume trotz der veränderten Abbildungsverhältnisse gegeben wäre, ist die impulsive Umwerthung der Netzhautraumwerthe, die demselben Zwecke diente, gewissermassen überflüssig: das Zusammentreffen beider Momente muss die Localisation im Sinne einer Uebercompensation beeinflussen . . . . dies ist auch thatsächlich der Fall; denn bei höhergradiger Kopfneigung erscheint eine Linie senkrecht, die sich auf einem Meridian abbildet, der — wenn blos die impulsive Umwerthung bestände, schon bei einer Kopfneigung geringeren Grades vertical-empfindend werden müsste.

Für diese Auffassung spricht die Thatsache, dass die Localisationsfehler bei ein und demselben Grad der Kopfneigung grösser werden, wenn der Beobachter, statt zu sitzen oder zu stehen, den ganzen Körper schief lagert, so dass an der Aufbringung der Kopfneigung nicht nur der obere Theil des Körpers betheiligt ist. Wir besitzen offenbar eine um so richtigere Vorstellung von der Lage des Körpers, je weniger Theile desselben von der aufrechten Haltung abweichen.

Diese Seite der Frage soll noch weiter verfolgt werden, insbesondere durch Prüfung der Localisation seitens des Tastsinnes unter den oben genannten Versuchsbedingungen; ebenso ist auch eine Ausdehnung der Versuche auf Taubstumme beabsichtigt.

Erklärung der Abbildungen auf Taf. XII, Fig. 1—6.

Die ausgezogene Linie stellt die objectiv Verticale dar. Wie schon im Text erwähnt, enthält die obere Punktreihe die Angaben, dass die Linie mit ihrem

unteren Ende nach rechts, die untere Punktreihe dagegen jene, dass die Linie mit ihrem unteren Ende nach links geneigt erscheine.

Aus den Tafeln ergiebt sich nun zuvörderst, dass die Bestimmtheit, mit welcher der Beobachter (Dr. S.) die Neigung der Linie zur scheinbar Verticalen beurtheilt, eine sehr grosse ist. Denn die Grenzpunkte der beiden Reihen weichen durchwegs von einander kaum 1° ab, obwohl wir bei unseren Versuchen nicht eigens darauf ausgegangen sind, das Grenzgebiet möglichst genau abzutasten.

Die Lage der scheinbar Verticalen ist je nach dem Grade der Kopfneigung eine verschiedene.

0. Kopf vertical.
1. Rechtsneigung des Kopfes um 10°, scheinbar Verticale ungefähr 2° mit dem oberen Ende nach links gegen die obj. Verticale
2. „ „ „ „ 30°, „ „ „ 6°
3. „ „ „ „ 40°, „ „ „ 10°
4. „ „ „ „ 60°, „ „ „ 15°
5. „ „ „ „ 90°, „ „ nach rechts ca. 4°
6. „ „ „ „ 140°, „ „ „ ca. 29°
7. „ „ „ „ 160°, „ „ „ ca. 49°.

Ueber die Beziehung der Drucksteigerung zu der Formveränderung und der Volumzunahme am normalen menschlichen Auge, nebst einigen Bemerkungen über die Form des normalen Bulbus.

Von

Prof. W. Koster Gzn.

in Leiden.

Mit Taf. XIII und 6 Figuren im Text.

Vor Kurzem hatte ich Gelegenheit, die Methode zur Bestimmung der Form des Auges bei verschiedenen Druckhöhen in seinem Inneren, welche ich vor zwei Jahren veröffentlicht habe[1]), bei einem völlig frischen menschlichen Auge zu verwerthen. Ueberdies konnte ich bei demselben Bulbus mit dem Manometer bestimmen, um wie viel der intraoculare Druck jedes Mal anstieg, wenn ein gewisses Quantum Flüssigkeit in den Bulbus hinein gepresst wurde. Die Resultate dieser Experimente gebe ich im Folgenden wieder.

Das Auge stammte von einem Patienten mit einem weit fortgeschrittenen Epitheliom des unteren Lides; es hatte vor der Enucleation, welche bei der Behandlung auf der chirurgischen Abtheilung für nöthig gehalten wurde, Sehschärfe $^6/_6$, war emmetrop und von völlig normaler Beschaffenheit.

Sofort, nachdem es entfernt war, wurde mit einem Linearmesser eine Oeffnung durch den Stumpf des Sehnerven bis in den Glaskörper angelegt und eine Canüle von 1,2 mm Durchmesser des Lumens sorgfältig eingebunden, und noch mittels eines Stiches mit der Nadel durch die Nervenscheide befestigt, um bei den höheren Druckstufen einer etwaigen Verschiebung vorzubeugen. Es wurde dann ziemlich viel Glaskörper unter leichtem

---

[1]) IX. Congrès internat. d'ophtalm. in Utrecht 1899. On the elasticity of the Sclera and its relation to the development of Glaucoma und v. Graefe's Arch. f. Ophthalm. XLIX. 3: Eine Methode zur Bestimmung der Aenderungen, welche in der Gestalt des Auges bei Aenderung des intraocularen Druckes auftreten. 1900.

Rühren mit einem Stäbchen in demselben vorsichtig ausgepresst; dann wurde der Inhalt mit 0,9 % Kochsalzlösung nachgefüllt und der Bulbus mit dem Leber'schen Filtrationsmanometer verbunden; die Spritze desselben enthielt ebenfalls 0,9 % NaCl-Lösung. Das Auge hing in der Höhe des Nullstriches, mit der Cornea nach unten, und wurde so tief in einem Gefäss mit 0,9 % NaCl-Lösung untergetaucht, dass das Niveau genau die obere Seite der Sklera berührte; wir dürfen also annehmen, dass, wenn der Druck im Manometer auf 0 gestellt wurde, der intraoculare Druck genau gleich 0 war. Mittels des Untertauchens wurde zu gleicher Zeit das äussere Volumen des Bulbus auf 8500 cmm bestimmt; es wurde dann so verfahren, dass jedes Mal der Druck mittels des Stempels am Quecksilberreservoir soviel erhöht wurde, dass das Quecksilber an der Seite des Auges 5 mm anstieg; am anderen Rohr stieg dann das Hg natürlich in stärkerem Masse; es war dann also so viel Flüssigkeit in das Auge hineingepresst, wie dem Inhalt von 5 mm Länge des Rohres entsprach; dies beträgt für mein Instrument 9 cmm. Der Unterschied im Stande der Hg-Säulen gab also jedes Mal den dazu gehörigen Druck an. Mittels der Wasserspritze wurde dann nach jeder Bestimmung das Hg in dem dem Auge zunächst gelegenen Rohre auf 0 zurückgeführt und im anderen Rohr auf die Druckhöhe gestellt, welche bei der vorigen Einpressung von Wasser im Auge gefunden worden war. Natürlich immer bei offenem Stande des Hahnes, der nach dem Auge führte.

Diese Bestimmungen mussten wegen der fortwährenden Filtration aus dem Auge sehr schnell ausgeführt werden; die Hände bewegten zur selben Zeit die Spritze und den Quecksilberstempel, und der Blick musste schnell von der einen Seite des Quecksilberniveaus zur anderen hin und her schweifen, um richtig einzustellen und sofort die Druckhöhe abzulesen.

Die Methode hat ihre Schwierigkeiten und ihre Fehler, aber sie schien mir die beste. Die Versuchsanordnung, welche Schultén[1]) benutzt hat, um zu untersuchen, wie viel Flüssigkeit bei der Druckerhöhung eindringt, scheint auf den ersten Blick besser, da sie vom theoretischen Standpunkte aus den Fehler, welcher die Folge von der Filtration während der Zeit einer einzigen Bestimmung ist, zu eliminiren sucht. Dies geschieht so, dass erst der Druck mittels des Manometers mit weitem Lumen der Hg-Röhre um ein Gewisses erhöht und die Verschiebung der Luftblase im engen Rohr, welche als Indicator dient, notirt wird; nennen wir dies z. B. *a*. Dann wird das Hg wieder auf den ursprünglichen Stand zurückgeführt und wieder die Verschiebung der Luftblase notirt; sei dies z. B. *b*. Dann ist *a* die Filtration plus der Volumzunahme, und *b* die Filtration minus derselben, und durch eine kleine Rechnung ist die letztere zu finden. Wahrscheinlich hat das Schultén'sche Mano-

[1]) Schultén, M. W. v., Experimentelle Untersuchungen über die Circulationsverhältnisse des Auges. v. Graefe's Arch. f. Ophthalm. XXX. 3. 1884.

meter eine Weite der Quecksilberröhre, welche es möglich macht, die Druckänderung schnell und mit gleichmässigem Tempo auszuführen und welche dennoch keine nennenswerthe Aenderung im Hg-Niveau an der Seite des Auges eintreten lässt; bei dem Leber'schen Filtrationsmanometer fand ich, dass die Methode keine zuverlässigen Resultate gab, da die Volumzunahme im Verhältniss zur Filtration in der Zeit des Versuches zu unbedeutend wurde und die Unregelmässigkeiten der Filtration also zu grossen Einfluss gewannen. Ich habe daher wieder die vorher beschriebene Methode gewählt und also das Manometer benutzt, welches für die eigentliche Bestimmung des intraocularen Druckes angewandt ist.

Tabelle I.

Normales emmetropes menschliches Auge.

Sofort nach der Enucleation beim lebenden Menschen: Versuch mit 0,9% NaCl			24 Stunden nach der Enucleation: Versuch mit Olivenöl im Inneren des Auges		
Volum des Auges bei 0 mm Hg 6500 cmm Volumzunahme in cmm	Drucksteigerung in mm Hg	Volumzunahme pro mm Hg in cmm	Volumzunahme in cmm	Drucksteigerung in mm Hg	Volumzunahme pro mm Hg in cmm
0— 9	0— 1	9	0— 9	0— 2	4,5
9— 18	1— 3	4,5	9— 18	2— 4	4,5
18— 27	3— 5	4,5	18— 27	4— 5	9
27— 36	5— 7	4,5	27— 36	5— 7	4,5
36— 45	7— 9	4,5	36— 45	7— 10	3
45— 54	9— 13	2,25	45— 54	10— 13	3
54— 63	13— 19	1,5	54— 63	13— 17	2,25
63— 72	19— 28	1,0	63— 72	17— 20	3
72— 81	28— 32	2,25	72— 81	20— 23	3
81— 90	32— 39	1,3	81— 90	23— 26	3
90— 99	39— 53	0,6	90— 99	26— 29	3
99—108	53— 70	0,5	99—108	29— 35	1,5
108—117	70— 80	0,9	108—117	35— 41	1,5
117—126	80— 90	0,9	117—126	41— 46	1,8
126—135	90—100	0,9	126—135	46— 51	1,8
135—144	100—110	0,9	135—144	51— 57	1,5
			144—153	57— 62	1,8
			153—162	62— 67	1,8
			162—171	67— 73	1,5
			171—180	73— 79	1,5
			180—189	79— 85	1,5
			189—198	85— 92	1,3
			198—207	92—104	0,75
			207—216	104—112	1,1
			216—225	112—121	1
			225—234	121—129	1,1
			234—243	129—136	1,3

Die Resultate dieser Versuchsreihe sind in der obenstehenden Tabelle I verzeichnet. Die Bestimmung nahm ungefähr eine Stunde

in Anspruch. Höher als 110 mm Hg wurde der Versuch nicht geführt, da die Filtration dabei zu viel Einfluss zu gewinnen anfing und ich überdies das Auge noch nicht den unphysiologischen Druckhöhen aussetzen wollte, um es für die nachfolgenden Versuche über die Formveränderung nicht unbrauchbar zu machen. Dann wurden die Gypsabgüsse ausgeführt, die ungefähr acht Stunden hinter einander in Anspruch nahmen; über die letzteren berichte ich sofort. Am nächsten Tage, 24 Stunden nach der Enucleation, wurde das Auge, welches vom Manometer abgenommen und in der Kälte aufbewahrt worden war, mit Olivenöl gefüllt, nachdem die Linse durch äusseren Druck ebenfalls von ihrer Stelle entfernt' und zerquetscht worden war. Es wurde dann ein ähnlicher Versuch angestellt wie am vorigen Tage mit dem frischen mit 0,9 % NaCl gefüllten Auge. Ich hatte jetzt den Vortheil, dass nur eine äusserst langsame, gar nicht störende Filtration stattfand, wodurch die Bestimmungen der Volumzunahme bei den verschiedenen Druckhöhen mit Genauigkeit und in aller Ruhe ausgeführt werden konnten. Fehler konnten sich dabei nicht einschleichen, und der Versuch konnte bis 136 mm Hg weiter geführt werden. Dies schien mir für die Kenntniss der physiologischen Verhältnisse genügend hoch. Die Resultate dieser Versuchsreihe finden sich in derselben Tabelle I. In der Fig. 1 sind überdies die Resultate beider Messungen graphisch dargestellt worden.

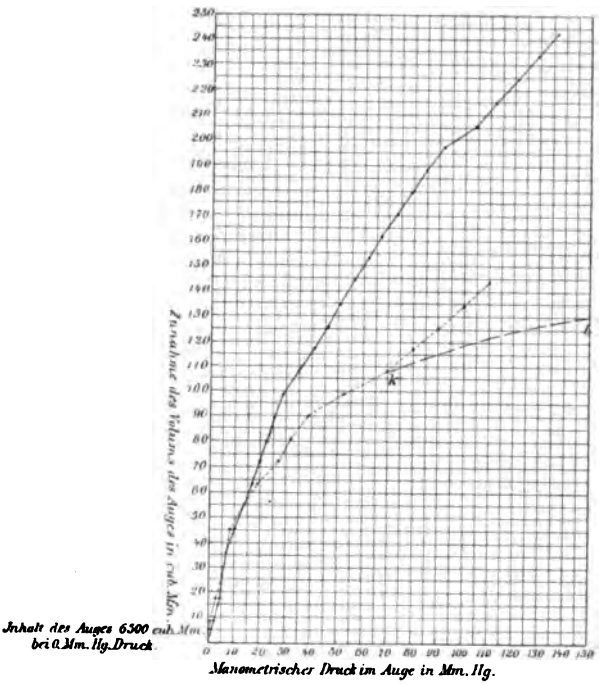

Fig. 1.
..... Curve 1: Versuch mit 0,9 % NaCl sofort nach der Enucleation.
—— Curve 2: Versuch mit Olivenöl 24 Stdn. nach der Enucleation.

In der dritten und der sechsten Colonne der Tabelle I ist die Volumzunahme pro mm Hg, für jeden Abschnitt der Drucksteigerung

berechnet, angegeben. Bei dem Versuch mit dem Olivenöl hat diese natürlich am meisten Werth, da sich dabei keine Fehler durch Filtration eingeschlichen haben; diese Zahlenreihe habe ich in der Fig. 2 graphisch dargestellt und zwar der Uebersichtlichkeit wegen in Zehntel von cmm. Wir thun am besten, die beiden Figuren in Zusammenhang mit den Resultaten der Abgüsse zu besprechen.

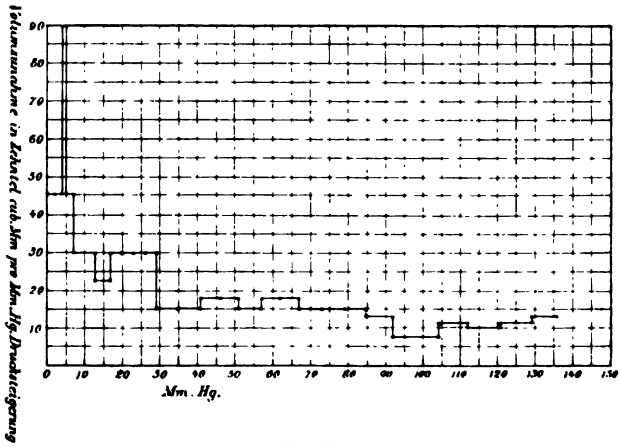

Fig. 2.

Die Gypsabgüsse wurden im Grossen und Ganzen angefertigt, wie dies in meiner früheren Mittheilung beschrieben worden ist. Nur wurde jetzt anstatt des gehobenen Trichters das Filtrationsmanometer benutzt, um eine constante Druckhöhe während des Erstarrens des Gypsbreies zu unterhalten. Für die zwölf Abgüsse erwies sich als nothwendig, die gefärbten Linien dann und wann nachzufärben, um deutliche Vergleichspunkte zu erhalten. Für den niedrigsten Druck wurde mit Rücksicht auf die breiige Consistenz des Gypses nicht Null, sondern 3 mm Hg gewählt, damit der Gyps keine Eindrücke im Auge machen könnte. Ueberdies wurde in diesem Falle mehr Wasser zugefügt, derart, dass der Gyps im Anfange des Gusses beinahe wasserdünn war. Für den Druck von 100 mm Hg wurde der Gypsbrei dicker bereitet, erstens damit er etwas Filtrationswasser aus dem Auge aufsaugen könne, und zweitens damit nach fünf Minuten der Gyps so weit erstarrt war, dass ohne Gefahr für die Genauigkeit der Form der Druck im Inneren des Auges erniedrigt werden konnte. Die Filtration erwies sich auch jetzt für die Genauigkeit des Abgusses als unschädlich, nur dauerte dadurch der Erstarrungsprocess beträchtlich länger. Das Reinigen des Auges geschah jedes Mal mit einem Tüchlein mit etwas Olivenöl; vor dem neuen Abguss wurde wieder mit reinem Oel eingerieben, um dem Anhaften des Gypses möglichst vorzubeugen. Es ist begreiflich, dass, nachdem dieser Process zwölf Mal vorgenommen worden war, das Aeussere des Bulbus ziemlich gelitten hatte; dennoch waren die Abgüsse sehr brauchbar, wie die beigegebenen Umrisse zur Genüge beweisen. Wie früher ausführ-

lich mitgetheilt worden ist, erhielt ich diese auch jetzt wieder, indem der Abguss bis zu einer angemerkten Stelle abgeschliffen und der Boden des Schälchens mit dem Messer in grosser Ausdehnung entfernt wurde, worauf von innen aus mit einem harten Bleistift die Grenze auf Carton nachgezogen werden konnte.

Ich lasse jetzt erst die Tabelle II folgen, worin die Hauptmasse, welche mittels der Methode gewonnen wurden, übersichtlich zusammengestellt sind [1]). Auf der Taf. XIII sind überdies die betreffenden Linien eingezeichnet worden, damit weitere Vergleichung der Schnitte für andere Zwecke immer noch möglich sei. Um die Unterschiede zwischen den verschiedenen Schnitten einer und derselben Sorte in allen Dimensionen zu ermöglichen, sind auf der Tafel XIII die Schnitte zwei zu zwei über einander gezeichnet worden, und zwar so, dass bei der Serie *A* der angemerkte temporale Punkt als Ausgangspunkt der Vergleichung diente, und bei den Serien *B* und *C* die angemerkten Grenzen der Cornea.

Aus der Tabelle II ersehen wir dann erstens, dass eine und dieselbe Dimension in zwei verschiedenen Abgüssen vorkommt. Dies ermöglicht eine sehr werthvolle Controle der Methode. Der verticale Durchmesser findet sich unter *A* und unter *B*, und wir sehen, dass derselbe an beiden Abgüssen genau gleich gross gemessen wurde bei 3 und 10 mm Hg und bei *B* nur 0,25 mm grösser bei 25 und 100 mm Hg. Dieser Unterschied fällt in das Bereich der zu erwartenden kleinen Fehler. Der optico-corneale Durchmesser findet sich unter *B* und *C* und auch hiervon dürfen wir sagen, dass die Uebereinstimmung sehr befriedigend ist; wir müssen überdies bedenken, dass diese Grösse am Abguss *C* eher etwas kleiner erwartet werden konnte, da dieser Durchschnitt unterhalb des Sehnerven liegt, während am Abguss *B* derselbe genau der Achse des Auges entspricht; dies stimmt bei 10, 25 und 100 mm Hg genau, die letzteren Masse sind alle 0,25 oder 0,5 mm länger; nur bei 3 mm Hg ist das Mass von *C* 0,5 mm länger: entweder besteht hier ein kleiner Fehler oder es liegt die Verlängerung dieser Dimension um 1 mm bei der Drucksteigerung von 3 bis 10 mm Hg sehr in der Nähe der ersteren Druckhöhe, wodurch im Falle *C*, da der Druck dort eine Spur höher gewesen sein kann, schon eine beginnende Verlängerung der Augenachse stattgefunden hat. Dass der Unterschied zwischen diesem Mass bei *B* und *C* nicht grösser ist, stimmt damit überein, dass der Radius der hinteren

[1]) Um nicht missverstanden zu werden, theile ich noch mit, dass die in zwei Decimalen angegebenen Zahlen nicht beanspruchen, eine damit übereinstimmende Genauigkeit zu besitzen. Die Messungen wurden an den Zeichnungen ausgeführt mittels in halben Millimetern vertheilten Stäbchen, und die Zahlen sind bis in Viertelmillimeter genau.

Tabelle II.

Masse der Gypsabgüsse eines normalen emmetropen menschlichen Auges bei verschiedenen Druckhöhen.

		bei 3 mm Hg	bei 10 mm Hg	bei 25 mm Hg	bei 100 mm Hg
A. Aequatorialer Durchschnitt	nas.-temporaler Durchmesser	26,50 mm	26,75 mm	26,50 mm	26,25 mm
	verticaler Durchmesser	26,00 mm	26,00 mm	26,00 mm	25,50 mm
B. Verticaler meridionaler Schnitt	verticaler Durchmesser	26,00 mm	26,00 mm	(26,25 mm)	(25,75 mm)
	optico-cornealer Durchmesser	24,00 mm	25,00 mm	25,25 mm	25,25 mm
	Radius der Hornhautoberfläche (vertical)	8,50 mm	8,50 mm	8,50 mm	8,50 mm
	verticale Breite der Hornhaut	12,75 mm	12,75 mm	13,00 mm	13,00 mm
C. Horizontaler meridionaler Schnitt, gerade unter dem Sehnerven	nas.-temporaler Durchmesser	26,00 mm	25,75 mm	25,75 mm	25,75 mm
	optico-cornealer Durchmesser	(24,50 mm)	(24,75 mm)	(24,75 mm)	(25,00 mm)
	Radius der Hornhautoberfläche (horizontal)	9,50 (?) mm	9,00 mm	9,00 mm	9,00 mm
	horizontale Breite der Hornhaut	14,50 (?) mm	14,25 mm	14,50 mm	14,50 mm

Die in Klammern gefassten Zahlen sind aus in dem Text entwickelten Gründen die weniger zuverlässigen.

Bulbusfläche sehr gross ist; der Mittelpunkt ist nicht weit von der Cornea entfernt. Auffallender ist der Einfluss der in leichtem Grade schiefen Lage des horizontalen Schnittes *C* bei dem nasal-temporalen Durchmesser, verglichen mit dem äquatorialen Schnitte *A*. Im letzteren Falle ist er bei 3 mm Hg 0,5 mm grösser; bei 10 mm Hg 1 mm; bei 25 mm Hg 0,75 mm und bei 100 mm Hg 0,5 mm. Verständlich wird auch dies, wenigstens theilweise, wenn wir sehen, dass bei Verschiebung der Schnittfläche nach unten in dem nahezu kreis-

förmigen äquatorialen Schnitte *A* bald eine Verkleinerung des Durchmessers bemerkbar werden muss. Dass bei allen Druckstufen der Unterschied nicht genau gleich gross ist, könnte darauf hinweisen, dass die Aenderung der Dimensionen nicht überall in gleicher Stärke stattfände und nicht immer in einem und demselben Tempo aufträte; die Messung der äquatorialen Schnitte zeigt aber, dass die Länge einer Linie in der unteren Hälfte parallel dem betreffenden Durchmesser gezogen und zwar in einer Entfernung von ca. 2,5 mm, nicht Differenzen von 0,5, 0,75 und 1 mm aufweist, sondern nur von 0,5 und höchstens von 0,75 mm; es besteht also beim Drucke von 25 mm Hg ein Fehler von 0,25 mm; dieser muss daraus erklärt werden, dass der Gyps ein bischen zu weit abgeschliffen worden ist, was an jener Stelle sofort einen Unterschied geben kann, da die äquatoriale Krümmung dort eben anfängt sich mehr bemerkbar zu machen.

Der Radius der Hornhautoberfläche in verticaler Richtung (*B*) beträgt für alle Druckstufen 8,5 mm. Natürlich gestattet die Methode nicht zu behaupten, dass absolut keine Aenderung der Corneakrümmung in dieser Richtung stattgefunden hat; ophthalmometrische Messungen sind in dieser Richtung von grösserem Werth. Werthvoll ist aber unsere Beobachtung, dass keine makroskopisch messbaren Aenderungen in der Form dieses Meridians der Hornhaut eingetreten sind, wie die Umrisse auf der Taf. XIII, wo dieselben zwei zu zwei über einander gezeichnet sind, deutlich erkennen lassen. Nur bei *B* 100 und *B* 25 ist eine Spur Ausdehnung bei dem höheren Drucke sichtbar. Aehnliche Beziehungen sehen wir (bei *C*) für den Radius der Cornea im horizontalen Meridian; derselbe beträgt überall 9 mm; nur beim Druck von 3 mm Hg ist die Messung zweifelhaft, da bei diesem Guss der letzten Serie gerade am Cornearande ein kleiner Defect besteht. Die Tafel XIII *C* zeigt wieder, dass die ganze Lage der Cornea bei den Druckänderungen sich unverändert gehalten hat.

Zu den Grössen des Hornhautradius bemerke ich, dass die Ueberlegenheit des horizontalen Meridians mit der bekannten Thatsache des physiologischen Astigmatismus, mit der grössten Brechung in verticaler Richtung, übereinstimmt. Zwar würde dem Unterschiede von 0,5 mm Radius ein ziemlich hoher Grad von Astigmatismus entsprechen, aber es sei hier wieder darauf hingewiesen, dass diese Masse die Hauptkrümmung der Hornhaut wiedergeben und keinesfalls die ophthalmometrisch gemessene Wölbung im Centrum der Cornea, welche bekanntlich etwas weniger als 8 mm beträgt. Ueberdies weisen

auch die ophthalmometrischen Befunde eine Abnahme der Krümmung nach der Peripherie der Cornea auf. Hiermit steht also unser makroskopisch mit dem Zirkel gemessener Durchschnittswerth durchaus in Einklang.

Die Breite der Hornhaut habe ich gemessen an dem Punkte, wo die Krümmung des Auges sichtbar geändert wird und die glatte Wölbung der Vorderfläche des Auges ebenfalls aufhört. Im anatomischen Sinne habe ich dieselbe also zu gross gewählt, da am Rande dieses Theiles die Beschaffenheit des Gewebes schon durchaus dem Bau der Sklera entspricht. Aber vom morphologischen Standpunkte schien mir diese Art der Messung am meisten Werth zu haben, und überdies wäre sonst die Annahme einer Grenze der Cornea ziemlich willkürlich gewesen, da am Leichenauge noch viel schwieriger als während des Lebens am Limbus ein Punkt gewählt werden kann, der als Uebergangsstelle zwischen der Hornhaut und der Sklera betrachtet werden kann. Wir finden in der Tabelle die Breite der Cornea also viel grösser als während des Lebens, wo sie bekanntlich gewöhnlich auf 10,5 mm gemessen wird. In verticaler Richtung beträgt sie 12,75 (resp. 13) mm; im horizontalen Meridiane 14,25 (resp. 14,50) mm. Die kleinen Differenzen können als kleine Fehler beim Abzeichnen der Grenzen betrachtet werden. Der Unterschied in der Breite, welcher 1,5 mm beträgt, entspricht erstens theilweise der Differenz der Hornhautradien in den betreffenden Meridianen, aber zweitens auch einer weiteren Ausbreitung der Cornea nach der Peripherie im horizontalen Schnitte; dass dies der Fall ist, sieht man aus der grösseren Höhe des Hornhautkugelsegmentes in der Serie *C*, verglichen mit *B* (Taf. XIII). Die Hornhautbasis ist also keine Ebene, sondern eine cylindrisch gebogene, nach vorn convexe Fläche mit verticaler Achse; dass dies der Wirklichkeit entspricht, kann man vielen normalen Augen schon bei genauer Betrachtung ansehen. Es sei noch darauf hingewiesen, dass wir hier den kleinen Fehler, der aus der geringen schiefen Lage des horizontalen Schnittes erwächst, vernachlässigt haben.

Die Hornhautachse kann bei dem hier untersuchten Auge als die Achse des Auges betrachtet werden. Zwar werden wir sehen, dass keine Gleichheit oder Symmetrie zwischen der oberen und der unteren oder der rechten und der linken Augenhälfte nachgewiesen werden konnte, und in diesem Sinne kann also von einer eigentlichen Augenachse, da der Bulbus kein Rotationskörper ist, nicht die Rede sein. Aber wenn wir sehen, dass die Corneaachse, sowohl in dem verticalen als auch in dem horizontalen Meridian, den äquatorialen

Durchmesser des Auges in allen Abgüssen fast genau halbirt, mit Differenzen von nur 0,25 mm; und wenn wir ferner constatiren, dass der äquatoriale Durchschnitt des Auges (*A* Taf. XIII) einem Kreise ziemlich ähnlich ist, und jedenfalls die grössten naso-temporalen und verticalen Durchmesser dieser Fläche einander ebenfalls halbiren, so ist ein genügender Grund vorhanden, von einer Augenachse zu sprechen und überdies festzustellen, dass in dem vorliegenden Falle die Achse der Cornea und des Bulbus zusammenfallen.

Die Länge der Augenachse, welche wir, wie wir vorher gesehen haben, am besten an dem verticalen Schnitte *B* studiren, beträgt beim normalen intraocularen Drucke von 25 mm Hg 25,25 mm. Bei 100 mm Hg hat dieselbe sich nicht messbar geändert; nur weist die Zeichnung *B* 25 und 100 auf Taf. XIII eine kleine Verlängerung auf. Bei 10 mm Hg wird die Augenachse 0,25 mm kürzer, und bei 3 mm Hg noch 1 mm. Die einander deckenden Zeichnungen zeigen uns aber weiter, dass am nasalen hinteren Theil des Bulbus die stärkste Vergrösserung des Augeninhaltes stattfindet, da dort (siehe Taf. XIII *C*) sowohl bei der Drucksteigerung von 3 bis 10, als auch bei derjenigen von 25 bis 100 eine beträchtliche Verschiebung der Sklera nach aussen (um ungefähr 1,5 mm im Ganzen) stattgefunden hat.

Die horizontalen und verticalen äquatorialen Durchmesser zeigen das Eigenthümliche, dass die Zahlen bei höherem Druck kleiner sind, als bei niedrigem, oder wohl unverändert bleiben; nur mit der Ausnahme von der Zunahme um 0,25 mm beim horizontalen Durchmesser bei der Erhöhung von 3 auf 10 mm Hg. Aber deutlicher noch als aus der Tabelle ersehen wir wieder aus den Zeichnungen der Taf. XIII *A*, dass die Augenwand besonders temporal oben und unten eine Tendenz hat, sich bei höherem Druck im Auge mehr nach dem Inneren des Auges hin zu bewegen. Die verticalen Masse sind alle kleiner als die horizontalen, was mit der geringeren Höhe der Cornea übereinstimmt.

Ich bemerke hier sofort, dass diese äquatorialen Durchmesser alle (um fast 1 mm oder mehr) grösser gefunden wurden als die Achse des Auges. Die Unterschiede der Augenmasse bei den verschiedenen Druckhöhen bleiben auch hier wieder klein.

Die meridionalen Schnitte zeigen noch, dass der vordere Skeraltheil des Auges nahezu unverändert bleibt. Dieser Theil ist konisch gebildet und setzt sich fast ohne merkliche Aenderung der Richtung in der Hornhaut fort. Aus den übrigen Theilen dieser Schnitte erhellt ebenfalls wieder, was an den anderen schon gefunden wurde.

Zusammenfassend können wir also sagen, dass die Bulbuswand bei Erhöhung des intraocularen Druckes nur sehr wenig nachgiebt; dass besonders der vordere, konisch gebildete Abschnitt des Auges so zu sagen keine Formveränderung erleidet; dass der Raum des Auges sich zu vergrössern sucht, indem zuerst bei den niederen Druckstufen die hintere ziemlich flache Wand etwas nach aussen verschoben wird, während bei den höheren Druckstufen diese Stelle sich noch mehr nach aussen bewegt, aber zugleich die äquatoriale Gegend, besonders die temporale obere und untere Seite, sich mehr dem Inneren des Auges nähern.

Diese Formveränderung des Auges wird durch die Ausdehnung der Sklera und durch das Bestreben des Auges, sich der Kugelgestalt zu nähern, verursacht. Es scheint wohl, dass der erste Factor beim menschlichen Auge äusserst gering ist; denn an der vorderen Hälfte des Auges, wo die Sklera bekanntlich am dünnsten ist, merken wir fast keine Aenderung der Form. Dagegen sehen wir, dass die hintere, dickere Sklera zurückweicht und zwar schon relativ beträchtlich bei geringer Drucksteigerung; diese hintere Wand ist ziemlich flach, und kann dadurch mittels einer geringen Kraft schon etwas nach aussen gebogen werden. Um diese Biegung zu ermöglichen, müssen die äusseren Schichten des Skleragewebes eine Spur gedehnt, die inneren ebenso viel zusammengepresst werden, aber für eine beträchtliche Biegung beträgt dies noch äusserst wenig; ferner ist für das Zustandekommen der Biegung nöthig, dass die Enden eines Durchschnittes dieses hinteren flachen Theiles sich einander eine Spur nähern; auch dies beträgt relativ sehr wenig und wird im Anfange kaum messbar sein. Die erste Formveränderung des Auges muss also hauptsächlich durch Erstrebung der Kugelgestalt zu Stande kommen. Auch der Einwand, der möglicherweise gemacht werden konnte, dass eine Dehnbarkeit der Sklera nur in einer Richtung, nämlich von vorn nach hinten, die Formveränderung erklären könnte, ist unhaltbar. Abgesehen davon, dass dies schon eine sehr sonderbare Eigenschaft des Gewebes sein müsste, würde dabei auch die Form des Auges bei dem höheren Drucke eine andere sein müssen, und zwar müsste die ganze hintere ziemlich flache Wand sich parallel an sich selbst nach aussen verschoben haben, und dies ist, wie ein Blick auf die Zeichnung sehen lässt, nicht der Fall. Aber auch beim weiteren Ansteigen des Druckes treten beim menschlichen Auge keine Zeichen auf, welche auf eine Ausdehnung der Sklera von einiger Bedeutung hinweisen; eine Verschiebung der Sklera nach allen Seiten hin wird

nicht wahrgenommen; im Gegentheil hält die Verlängerung des kürzesten Durchmessers an der Stelle, wo dies am leichtesten geschehen kann, d. h. an der flachen hinteren Seite, an, und eine Verkürzung von ungefähr senkrecht dazu verlaufenden längeren Durchmessern wird deutlich sichtbar. Natürlich geht dies mit einer geringen Ausdehnung des Gewebes Hand in Hand, insoweit die Dehnung an den verschiedenen Stellen dies nothwendig macht. Von regelmässiger Ausdehnung des Skleralgewebes in allen Richtungen ist sogar bei dem intraocularen Drucke von 100 mm Hg nirgends die Rede: wir dürfen also für dieses menschliche Auge sagen, dass die Formveränderung, welche bei Erhöhung des intraocularen Druckes auftritt, durch Annäherung des Auges an die Kugelgestalt verursacht wird.

Betrachten wir jetzt die Volumzunahme bei den verschiedenen Druckstufen und zwar an der Hand der Curve 1 (Fig. 1), da diese sofort nach dem Tode bestimmt worden ist und die Gypsabgüsse sogleich nach Ablauf dieser Bestimmung angefertigt wurden, und vergleichen wir sie mit unserem Befunde, dass die Ausdehnung der Sklera die Volumzunahme nicht verursucht haben kann. Die Form der Curve stimmt damit völlig überein; denn dieselbe biegt sich während der Drucksteigerung mehr und mehr um, ungefähr bis zu der Höhe von 70 mm Hg. Wäre die Ausdehnung der Sklera die Ursache der Volumzunahme, so hätten wir eine nahezu geradlinige Curve erwarten dürfen.

Um den letzteren Satz zu beweisen, ist folgende Auseinandersetzung nothwendig. In meiner vorigen Arbeit (v. Graefe's Arch. f. Ophthalm. XLIX. 2. S. 450) habe ich gezeigt, dass die Kraft P, womit ein Streifen der Sklera von 1 mm Breite in seiner Längsrichtung gespannt wird, wenn er sich in situ am Auge befindet, vorgestellt wird durch die Formel $P = \frac{s \times H \times R}{2}$, Milligramm (1)

worin s = specifisches Gewicht des Hg, H den intraocularen Druck in mm Hg und R den Radius des Auges vorstellt; sei b die Breite eines Sklerastreifens, so ist für diesen die Zugkraft in der Längsrichtung $P' = \frac{s \times H \times R \times b}{2}$ Milligramm (2)

Sei ferner a die Ausdehnung eines Sklerastreifens des menschlichen Auges von 1 mm Länge und 1 mm Breite unter dem Einflusse einer Belastung von 1 Milligramm, wenn der Streifen aus dem Auge geschnitten ist. Das Auge sei kugelförmig gedacht, und möge überall

eine Dicke der Wand haben, wie sie am Aequator des Bulbus besteht. Die Ausdehnung eines Streifens der Sklera von 1 mm Breite, der einen ganzen Umkreis dieser Kugel lang ist, beträgt dann $2\Pi R \times a \times P$, wenn derselbe frei gedacht wird. Wenn dieser Streifen einen Theil des Auges bildet, ist die Ausdehnung geringer, und zwar beträgt sie nur $^2/_3$ der ersteren, wie ich auf der S. 452 derselben Arbeit gezeigt habe. Nennen wird diese Letztere V, so ist

$$V = {}^4/_3\, \Pi R a \times P \qquad (3)$$

Die Verlängerung des Radius unserer Kugel wird also 2Π-fach weniger betragen; nennen wir dieselbe v, so ist

$$v = {}^2/_3\, R \times a \times P \qquad (4)$$

Hieraus berechnet sich die Volumzunahme Z des Auges unter den oben genannten Bedingungen,

$$Z = {}^4/_3\, \Pi (R + v)^3 - {}^4/_3\, \Pi R^3$$

also

$$Z = {}^4/_3\, \Pi (3R^2 v + 3Rv^2 + v^3).$$

Substituiren wir hierin den Werth für v (4), so finden wir $Z = {}^4/_3\, \Pi (2R^3 \times a \times P + {}^4/_3\, R^3 \times a^2 \times P^2 + {}^8/_{27}\, R^3 \times a^3 \times P^3)$; und wenn wir weiter für P den Werth (1) einführen,

$$Z = {}^4/_3\, \Pi R^4 \times a \times s \times H \left(1 + \frac{s \times H \times R \times a}{3} + \frac{s^2 \times H^2 \times R^2 \times a^2}{27}\right).$$

Da nun, wie wir gleich sehen werden, a eine äusserst kleine Zahl ist, dürfen wir den letzteren Theil unserer Formel vernachlässigen, und schreiben

$$Z = {}^4/_3\, \Pi R^4 \times a \times s \times H. \qquad (5)$$

Aus dieser Beziehung zwischen Z und H sehen wir, dass sie einander proportional sind, dass also die Curve der Volumzunahme, wenn sie durch Ausdehnung verursacht wurde, eine gerade Linie sein sollte.

Die Constante a beträgt für die menschliche Sklera, wenn wir dieselbe an ausgeschnittenen Streifen bestimmen, 0,000002 mm[1]), wobei

[1]) Wer sich mit einfachen Apparaten von dieser Ausdehnung überzeugen will, kann in folgender Weise experimentiren. Man schneide mit der Scheere einen ganzen äquatorialen Ring aus der Sklera z. B. von 4 mm Breite, schneide den Ring auf, lege den Streifen flach aus auf einem Tische, steche das eine Ende mit einer starken Nadel auf dem Tische fest, und binde an das andere Ende einen Faden, woran man z. B. ein Gewicht von 200 g festmacht, welches über den runden Rand des Tisches herabhängen kann. Markirt man jetzt mit zwei kleinen abgebrochenen Spitzen von Nadeln, welche in die Sklera gestochen werden, zwei Stellen, welche z. B. 5 cm aus einander liegen, so kann man mit einem Massstäbchen messen, wie viel mm die Punkte aus einander gerückt sind, wenn das Gewicht zieht. Die Fläche des Tisches und die Stelle, wo der Faden drückt, kann mit Glaskörper überdies noch sehr schlüpfrig gemacht werden, so dass Reibung den Versuch nicht beeinträchtigt.

aber Variationen um das zwei- und dreifache vorkommen. Diese Constante bedeutet also, dass z. B. ein Gewicht von 100 g einen ausgeschnittenen Sklerastreifen des menschlichen Auges von 4 mm Breite und 20 mm Länge um 1 mm ausdehnt. Die Kleinheit von a lässt es also zu, unsere Formel so zu vereinfachen, wie vorher geschehen.

Obwohl a schon einen sehr kleinen Werth hat, ist derselbe, wie ich früher in der citirten Arbeit für die Ochsensklera gezeigt habe, noch viel zu gross; für das menschliche Auge ist dies nicht weniger auffallend, wenn wir auch hier wieder die Ausdehnung des ganzen äquatorialen Umkreises mittels dieses Werthes für a berechnen; unsere Formeln (3) und (1) ergeben dann, wenn $H = 100$ mm Hg, $R = 13$ mm ist,

$$V = {}^2/_3 \, \Pi R^2 \times a \times 13{,}6 \times H,$$

d. i.

$$V = 0{,}96 \text{ mm}.$$

Diese Verlängerung des Umkreises hätte natürlich an den Zeichnungen A der Taf. XIII sichtbar sein müssen. Wie wir gesehen haben, wurde aber das Gegentheil, nämlich eine Verkleinerung des äquatorialen Schnittes, gefunden.

Aber viel deutlicher zeigt es sich, dass der Werth für a viel zu gross ist, wenn wir die Volumzunahme, welche dabei auftreten müsste, nach der Formel (5) berechnen. Denn ist darin $R = 13$, $a = 0{,}000002$, $s = 13{,}6$ und $H = 100$, so finden wir

$$Z = 325{,}5 \text{ cmm},$$

während der Versuch dafür 135 cmm ergeben hat (siehe Fig. 1, Curve 2).

Kehren wir jetzt zurück zu unserem Ausgangspunkte, so ist also bewiesen, dass eine gleichmässige Ausdehnung der Sklera nach physikalischen Gesetzen die Volumzunahme des Auges nicht zu erklären vermag. Eine ungleichmässige Ausdehnung, wobei die Verlängerung bei der Zunahme der dehnenden Kräfte immer kleiner wird, wäre zwar im Stande, die Form der Curve zu erklären, und dies wäre ebenfalls in Uebereinstimmung mit der Wahrnehmung von Landois, dass viele Gewebe des menschlichen Körpers dieses Verhalten zeigen, aber die Befunde, welche bei der Betrachtung der Gypsabgüsse erhoben worden sind, können mit dieser Auffassung der Curve nicht vereinigt werden. Auf der anderen Seite steht die Form der Curve ganz mit der Beobachtung in Einklang, dass die Formveränderung nach dem Gesetz der Annäherung an die Kugelgestalt stattfindet; denn je mehr die Form des Auges sich der Kugel nähert, um so schwieriger wird es werden, noch ein gewisses Quantum Flüssigkeit in das Auge hineinzupressen. Wäre die Sklera absolut undehnbar, so würde die Curve zuletzt in einer horizontalen Linie fortlaufen. In-

soweit eine geringe Dehnbarkeit der Sklera ebenfalls einen Theil der Volumzunahme verursacht, würde die Curve in dem Augenblicke, wo die Form sich nicht weiter der Kugelgestalt nähern könnte, eine langsam ansteigende gerade Linie zeigen müssen. Dieses letzte Stadium sehen wir in unserer Figur nicht eintreten, und zwar in Folge des Einflusses der Filtration, welche bei den höheren Druckstufen zu grosse Fehler verursacht; dies war zusammen mit der Ueberlegung, dass der Bulbus noch für die Abgüsse dienen müsste, die Ursache, dass die Versuche nicht noch bei höherem Drucke weiter geführt wurden; in dem Abschnitte der Curve von 70 bis 100 mm Hg sind unzweifelbar schon Fehler dieser Art eingeschlichen; der wahrscheinliche Verlauf der Curve wird durch die Linie *kl* wiedergegeben.

Die Curve 2 in der Fig. 1, welche 24 Stunden nach dem Tode und nach der Aufnahme der ersteren bestimmt wurde, verläuft ziemlich regelmässig, was der Ausdruck dafür ist, dass durch die Füllung des Auges mit Olivenöl keine nennenswerthe Filtration die Untersuchung beeinträchtigen konnte. Sie zeigt uns aber weiter, dass die Volumzunahme bei den gleichen Druckhöhen beträchtlich zugenommen hat; im Verhältniss zu dem Volum des Auges sind die Zahlen aber noch immer klein zu nennen; eine Zunahme um 243 cmm zu einem Volumen von 6500 cmm bei einer Drucksteigerung von 0 bis 136 mm Hg ist sehr wenig. Die grössere Volumzunahme muss ohne Zweifel einer Veränderung des Gewebes der Sklera zugeschrieben werden; dasselbe wird etwas dehnbar (oder dehnbarer, wenn man will) geworden sein; es ist daher auch am wahrscheinlichsten, dass bei diesen Bestimmungen die Volumzunahme für einen beträchtlichen Theil durch Ausdehnung der Augenwand in allen Richtungen zu Stande gekommen ist; die mehr gestreckte Form der Curve weist mit grösster Wahrscheinlichkeit darauf hin, aber Gewissheit ist hierüber nicht zu erreichen gewesen, da es nicht möglich war, dieses Auge für eine neue Serie Gypsabgüsse zu verwenden.

Interessant scheint mir noch die Curve in der Fig. 2, wo die Volumzunahme pro mm Hg eingezeichnet worden ist, berechnet aus der Fig. 1, Curve 2. In dieser Weise gezeichnet, treffen wir eine verhältnissmässig grosse Unregelmässigkeit in der Abnahme der Volumzunahme bei höherem Druck. Da dieser Versuch mit Oel ausgeführt wurde und die Bestimmungen also genau stattfinden konnten, können hier nicht Versuchsfehler vorliegen; ich habe in meiner Arbeit über die Bestimmungen am Auge des Schweines und des Kaninchens früher dieselbe Erscheinung beschrieben, und ebenfalls schon die

Meinung ausgesprochen, dass dies keine zufälligen Fehler sind, da damals bei einer Wiederholung des Versuches an demselben Bulbus die gleichen Unregelmässigkeiten fast genau an derselben Stelle in der Curve auftraten. Jetzt ist es noch sicherer, dass dies ein Ausdruck für die Art und Weise, wie die Volumzunahme zu Stande kommt, ist, da bei dem Bestreben des Bulbus, sich der Kugelgestalt zu nähern, oft plötzlich ein Widerstand überwunden wird, und in jenem Moment die relative Volumzunahme also plötzlich etwas grösser wird. Wenn hauptsächlich Ausdehnung der Sklera die Volumzunahme verursachte, würde auch diese Erscheinung gewiss ausbleiben.

Die Curve für die Volumzunahme des frischen Auges zeigt uns, dass von 0 bis 25 mm Hg 69 cmm Flüssigkeit aufgenommen wird. Da nun der normale intraoculare Druck auf 25 mm Hg angenommen werden darf, heisst dies also, dass bei der Punction der vorderen Augenkammer während des Lebens 69 cmm Wasser ausfliessen müssten. Directe Messungen darüber fehlen, so weit ich weiss. Da aber der Inhalt der vorderen Augenkammer grösser ist als 69 cmm und wir bei der Punction des Auges sehen, dass (auch wenn der Lidhalter das Auge nicht drückt oder zerrt) die Kammer gänzlich oder fast gänzlich entleert wird, so muss dieser Unterschied noch erklärt werden. Der Inhalt der vorderen Kammer des normalen Auges wird von Leber[1]) auf 150 cmm angenommen. In einem Falle von Tuberculose der Iris, bei dem ich neulich mit einer Pravaz'schen Spritze die ganze vordere Kammer entleerte[2]) und bei dem die Tiefe derselben ungefähr normal war, konnte ich den Inhalt ziemlich genau messen und fand einmal ca. 175, ein anderes Mal 165 cmm. Dies stimmt also mit der Schätzung Leber's ziemlich gut überein.

Warum fliesst nun während des Lebens so viel mehr Flüssigkeit aus der vorderen Kammer, als es der Fall sein würde, wenn das Auge in einer Schale mit physiologischer Kochsalzlösung läge. Die Antwort liegt auf der Hand. In der Orbita ist nicht allein das Bestreben der Sklera, ihre Gleichgewichtslage einzunehmen, die Ursache von der Verkleinerung des Inhaltes des Auges, und dadurch

---

[1]) Leber, Der gegenwärtige Stand unserer Kenntnisse vom Flüssigkeitswechsel des Auges, S. 159. Die Grösse der vorderen Kammer des Menschen ist nicht viel verschieden von derjenigen des Kaninchens.

[2]) Die Entleerung der vorderen Kammer geschah in diesem Falle zu dem Zwecke, sofort nachher mit derselben Spritze Luft einzuführen, um die Tuberculose zur Heilung zu bringen. Ueber das Resultat dieser Behandlungweise hoffe ich später zu berichten.

von dem Vorrücken der Linse, sondern auch der Druck des orbitalen Gewebes wird dazu beitragen. Und es wird wohl wieder die hintere Bulbuswand sein, die am leichtesten verschoben wird, da sie flach ist und da ferner wieder durch Verkürzung des kürzesten Durchmessers des Auges der Inhalt am schnellsten abnimmt. Die Verkleinerung des hinter der Hornhautbasis gelegenen Raumes bewirkt also unter dem Einflusse der Aenderung der Biegungsspannung der Sklera und des äusserlichen Druckes des Orbitalinhaltes, besonders aber des gekrümmten Sehnerven von hinten her, und der Augenmuskeln mehr von vorn her, dass die Linse nach vorn rückt und die vordere Kammer aufgehoben wird. So einfach diese Sache ist, so scheint es mir nicht überflüssig, darauf hinzuweisen, was eigentlich bei der Aufhebung der vorderen Kammer vorgeht, da meistens daran gar nicht gedacht oder der Vorgang falsch vorgestellt wird. Viele sprechen von dem Nachvornrücken der Linse in der Weise, als ob dieselbe sich einfach in dem Auge, welches im Uebrigen unverändert gedacht wird, durch den Druck im Glaskörper nach vorn bewegen konnte, sobald die Flüssigkeit an der vorderen Seite abfliessen kann. Dies ist durchaus nicht der Fall. Wenn wir ein Auge bis zu dem Cornearande in Gyps einschliessen und die Conjunctiva noch darin aufnehmen; wenn ferner in dem Glaskörper eine feste Canüle, am besten durch den Sehnerven eingeführt, steckt mit einem Hahne, wodurch wir den Druck am Auge beliebig erhöhen können, so sehen wir, nachdem der Hahn geschlossen und die vordere Kammer punktirt worden ist, dass nur eine Spur oder gar keine Flüssigkeit ausfliesst, jedenfalls die vordere Kammer gar nicht aufgehoben wird. Die Sklera kann dann eben ihre Form nicht ändern, die Kuppe der Cornea hat keine Neigung, nach dem Auge hin sich zu bewegen oder sich zu verkleinern, und so wird durch die Punction des Auges der Druck zwar auf Null gebracht, aber der Raum des Auges bleibt dann fast absolut unverändert. Es versteht sich, dass das Linearmesser, womit die Punction ausgeführt wird, sehr scharf sein muss, denn es darf kein Druck auf die Hornhaut ausgeübt werden. Der Versuch gelingt daher meistens noch besser, wenn auch in der vorderen Kammer und zwar am Limbus eine feine Canüle eingeführt wird, z. B. einer Pravaz'schen Spritze, und diese hart am Ende mittels eines dickwandigen Gummischlauches abgeklemmt wird. Man hat dann auch noch den Vortheil, dass die vordere Kammer wieder bis auf normale Tiefe gefüllt werden kann, ehe der Versuch anfängt. Bringt man dann den Druck z. B. auf 40 mm Hg durch die Glas-

körpercanüle, und schliesst man diese ab, so kommt aus der Vorderkammercanüle, wenn man diese sofort öffnet, nur ein Tröpfchen Wasser und die Vorderkammer bleibt tief. Man muss hierbei Sorge tragen, dass die Canüle nicht nach unten steht, denn bei dem Ochsen- und dem Schweinsauge ist das geringe Ansaugen durch die Flüssigkeitssäule in derselben genügend, um die Cornea collabiren zu lassen. Sehr schlagend ist der Versuch auch, wenn man dann die Vorderkammer durch leichten Druck auf die Hornhaut entleert und dieselbe mit Luft füllt; bei offener Vorderkammercanüle behält die Cornea dann ihre Form und die Kammer bleibt immer gleich tief. Natürlich könnte auch bei diesem Versuch eine Luftblase, welche in den Glaskörper gerathen wäre, das Auftreten der Erscheinung ganz verhindern, indem bei dem Aufheben des Druckes die Luft ein viel grösseres Volumen einnimmt. Aus demselben Grunde sind kleine Luftblasen in der vorderen Kammer zu vermeiden. Und ebenfalls soll zwischen der Sklera und dem Gyps keine Luft zurückbleiben, da in dem Falle die Sklera an jener Stelle ihre Form ändern könnte.

Um die Vereinigung der Sklera mit dem Gyps besonders am Limbus besser zu Stande kommen zu lassen, und zu verhüten, dass Luft von der Corneaseite zwischen der Sklera und dem Gyps eindringen könnte, ist es nützlich, beim Ochsenauge die Conjunctiva zu entfernen, und mit dem Linearmesser dort kleine Fetzen von der Sklera abzulösen, welche dann den Rand der Cornea energisch am Gyps befestigen.

Dieser Versuch beweist also, dass die Veränderung der Sklera das Wesentlichste bei der Aufhebung der vorderen Kammer ist. Denn während des Lebens sind keine anderen Factoren im Stande, so schnell den Raum für den Glaskörper zu verkleinern. Man könnte noch an den Blutdruck denken, aber die stärkere Füllung der Gefässe der Chorioidea kann doch nicht so plötzlich auftreten, wie wir das Wasser aus einer Oeffnung der Cornea hervorstürzen sehen. Und dass die Erscheinung beim lebenden Auge nicht verschieden ist von derselben beim todten Bulbus, wenn nur die vordere Kammer in gleicher Weise gefüllt und der Glaskörperdruck derselbe ist, beweist zur Genüge, dass der Blutdruck kein Factor von einiger Bedeutung bei diesem Vorgang ist.

Eine Erscheinung, welche hierher gehört und welche ich auf dem IX. internationalen Congress zu Utrecht kurz mitgetheilt habe, wurde von mir bei einem Patienten während der Cataractextraction beobachtet. Nachdem bei dem ganz normal sich ver-

haltenden Auge mit normal tiefer vorderer Kammer der Lappen nach oben gemacht worden war, floss fast kein Kammerwasser ab; als ich mit dem Cystitom die vordere Kapsel zerschnitt, trat etwas Luft an die Stelle von etwas ausfliessendem Wasser; und als ich die Linse ausgedrückt hatte, war der ganze vordere Abschnitt des Auges mit Luft gefüllt, welche eindrang, sobald die Cornea ihre normale Form wieder annahm. Offenbar hatte der hintere Abschnitt des Auges keine Neigung sich zu verkleinern, nachdem der Druck aufgehoben war, und dadurch konnte die Linse nicht nach vorn rücken, oder besser, sie wurde von dem Glaskörper nicht nach vorn gepresst. Denn dass dabei etwas Widerstand überwunden werden muss, ist sehr wahrscheinlich; hat doch Deutschmann festgestellt, dass im Leichenauge die vordere Kammer sich ebenfalls wieder herstellt, und dies bedeutet nichts anderes, als dass die Zonula, welche sofort nach der Punction der Kammer etwas gespannt ist, die Linse langsam in ihre Gleichgewichtsstellung zurückführt, da dann der Glaskörper etwas Flüssigkeit austreten und nach der vorderen Seite der Linse übergehen lässt. Auch die Schnelligkeit, mit der die Vorderkammer im Leben sich wieder herstellt, beruht gewiss theilweise auf derselben Spannung des Linsenseptums nach vorn. Denn wenn die Kammer wieder vorhanden ist, ist das Auge anfangs noch sehr weich, ein Beweis also, dass die Linse mit der Iris nach hinten gerückt ist, aber der Inhalt des Auges noch nicht seine frühere Grösse erreicht hat. In dem Falle unserer Cataractextraction konnte ich also constatiren, dass der hintere Abschnitt des Auges bei der Aufhebung des Druckes seine Form behielt; am wahrscheinlichsten ist eine grössere Rigidität des Sklerageweb es die Ursache davon gewesen; es wäre aber auch möglich, dass eine grosse Aehnlichkeit des Auges mit der Kugelgestalt daran Schuld trüge, wiewohl hierfür weniger spricht, da dann der Druck der orbitalen Gewebe den Raum wohl hätte verkleinern können. Dass die Hornhaut in diesem Falle ihre sphärische Form so gern wieder annahm, könnte auch auf eine erhöhte Rigidität dieser Membran hinweisen.

Bei dem zweiten Auge meines Patienten ereignete sich genau dasselbe. Beide Augen heilten in der gewöhnlichen Weise und zeigten keine Abweichungen, als sie mit dem Spiegel untersucht werden konnten. Diese Beobachtung bietet auch für andere, besonders für die Glaukomfrage wichtige Anhaltspunkte, welche ich in meiner genannten Mittheilung ebenfalls gestreift habe. Viele dieser Ueberlegungen warten aber auf eine detaillirte Untersuchung.

Offenbar gehören viele von den Fällen, bei denen nach der Cataractextration eine kleine Luftblase in die Kammer dringt, und diejenigen, bei denen, wie man sagt, die Cornea collabirt, zu derselben Abweichung, sei es auch dass die Erscheinung in geringerem Grade besteht. Denn die Luftblase würde ausgepresst werden, wenn die Linse weiter nach vorn kommen wollte, und die Einbiegung der Cornea würde aufgehoben werden, wenn der hintere Abschnitt des Auges sich weiter verkleinern könnte. Die mehr oder weniger ausgesprochene Prallheit der Cornea bestimmt in dem letzteren Fall das Bild; federt die eingedrückte Hornhaut wieder auf, so muss Luft in der sich bildenden Kammer eingesogen werden; in dem entgegengesetzten Falle bleibt der Collaps bestehen. Die gute Prognose dieser Fälle steht auch mit der hier gegebenen Erklärung in Einklang.

Zum Schlusse muss ich die Frage berühren, ob es nicht sonderbar ist, dass der Bulbus, wenn der Druck 0 geworden ist, eine Form annimmt, welche er während des Lebens nicht besitzt, und wenn das Auge gesund bleibt, auch nie einnimmt. Vom physikalischen Standpunkte ist dies sehr natürlich; diese Neigung der Augenhülle, sich in der kürzesten Richtung zu verkürzen, in dem längeren Durchmesser sich zu verlängern, ist eben die Folge von dem intraocularen Druck, der das Gegentheil zu bewirken versucht. Es ist die fortwährende Reaction gegen die Wirkung des Druckes. Gesetzt das Auge, d. h. die Sklerahülle, hätte eines Tages die Form, welche sie während so vieler Jahre beinahe unverändert eingenommen, dauernd erhalten, so würde in demselben Moment der kürzeste Durchmesser unter dem Einflusse des intraocularen Druckes wieder etwas verlängert werden, und derselbe Zustand wäre also aufs Neue eingetreten, und dies würde so weiter gehen, bis zuletzt die reine Kugelform erreicht wäre.

Die Neigung der hinteren Augenwand, etwas nach vorn zu rücken, obwohl sie niemals die Gelegenheit dazu hat, braucht uns also nicht zu wundern; was aber eine Erklärung erfordert, ist die physiologische Schwierigkeit, dass die Fibrillen der Sklera fortwährend diese Spannung nach hinten aushalten, dass also das Auge nicht wirklich allmählich die Kugelform bekommt. Dies ist nun aber eine Frage, welche hier nicht gelöst zu werden braucht. Der Hinweis möge genügen, dass wir an anderen Körpertheilen dasselbe sehen; Ligamente giebt es überall, welche das ganze Leben hindurch straff gespannt sind und welche sich stark verkürzen, so bald sie eingeschnitten werden; auch bei den Lungenbläschen besteht dasselbe — mehr oder

weniger, je nach dem Stande des Brustkorbes, bei der Inspiration oder bei der Exspiration — aber immer bleiben sie gespannt; es ist gar nicht der Fall, wie man es hier und dort wohl vorstellen möchte, dass überall, wo eine bleibende Spannung gefördert wird, das Muskelgewebe eintritt; die Cornea kann es uns auch noch überzeugend genug beweisen. Ebenso ist die bleibende Spannung der Sklerafibrillen nichts Aussergewöhnliches. Die Anwesenheit von sehr vielen elastischen Fasern, worauf Sattler[1]) vor Kurzem die Aufmerksamkeit gelenkt hat, kann meines Erachtens diese Eigenschaft der Sklera genügend erklären.

Die Form des emmetropen Auges, wie die Abgüsse sie erkennen lassen, weicht wesentlich von den Beschreibungen und Zeichnungen, die wir bis jetzt besitzen, ab. Ich möchte nicht jetzt schon behaupten, dass das hier untersuchte Auge als Typus gelten darf; dennoch scheint es mir angezeigt, die Abweichungen hier kurz anzuführen und dadurch vielleicht zu weiteren Untersuchungen anzuregen.

Die Umrisse $A25$, $B25$ und $C25$ auf der Taf. XIII geben die Form des normalen Auges am besten wieder, da der intraoculare Druck von dem während des Lebens bestehenden nicht viel verschieden sein kann. Um ihr Studium zu erleichtern, habe ich sie vierfach vergrössert. In der Fig. 3 gebe ich den verticalen Schnitt, worin die kleinen Unregelmässigkeiten der ursprünglichen vergrösserten Zeichnung, welche, wie auf der Taf. XIII sichtbar ist, offenbar von kleinen Fetzen am Auge herrühren, ebenfalls fortgelassen worden sind.

Wenn wir um die Fig. 3 herum den Kreis ziehen, der dieselbe noch eben umschliessen kann, fällt uns besonders auf: erstens die Abflachung des hinteren Abschnittes, und zweitens die mehr konische Form der vorderen Hälfte; die Stellen, an denen der herumgelegte Kreis den Schnitt berührt, liegen fast genau um 120° d. h. $^1/_3$ des Umkreises aus einander; genau gemessen liegt die untere Stelle um 2°, die obere um 1° mehr nach vorn; die vordere Berührungsstelle ist, wie zu erwarten war, der Durchgangspunkt der Corneaachse: der Mittelpunkt des Kreises liegt in der vergrösserten Figur 54 mm, wirklich also 13,5 mm hinter dem Hornhautscheitel. Eigenthümlich ist es, dass wir innerhalb der äusseren Skleragrenze einen zweiten Kreis

[1]) H. Sattler, Ueber die elastischen Fasern der Sklera. Bericht d. Heidelberger Ophthalm. Versammlung 1896.

ziehen können, der denselben Mittelpunkt *M* hat und der fast genau die drei mehr nach innen gelegenen Stellen berührt, d. h. die vordere obere und untere Ciliargegend, und das hintere Ende der Augenachse; die beiden vorderen Stellen liegen um 90° aus einander; sie liegen in der Figur nicht gänzlich symmetrisch zur Augenachse, sondern um 2° nach unten verschoben. Der Radius dieses eingetragenen

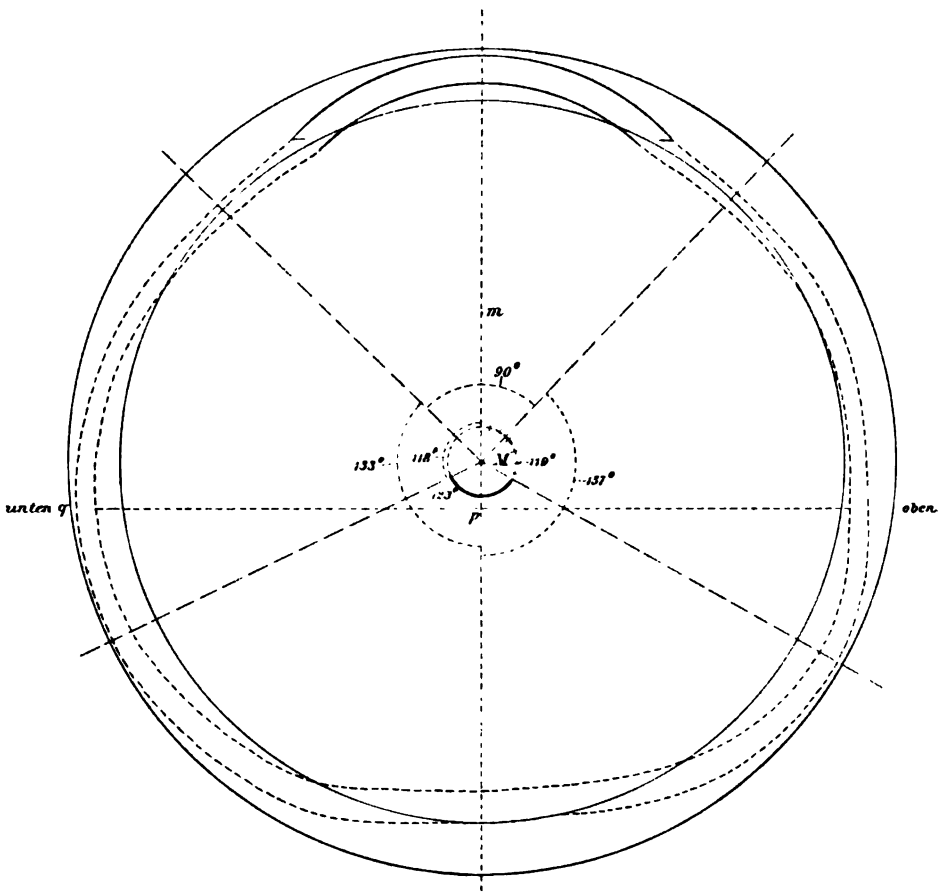

Fig. 3.

Kreises beträgt in der Zeichnung 48 mm, wirklich also 12 mm. Mit Hilfe dieser einfachen Daten, zusammen mit den Zahlen der Tabelle II, sind wir im Stande diesen Schnitt ziemlich genau zu construiren: wie man sehen kann, resultirt aus dieser Construction für die Achsenlänge des Auges 25 mm, was mit dem gemessenen fast genau übereinstimmt.

Es muss auffallen, dass der Mittelpunkt dieser Kreise genau so weit hinter dem Scheitel der Cornea liegt, wie der Drehpunkt beim normalsichtigen Auge (nach den Bestimmungen von Donders und Doyer beträgt diese 13,557 mm, und der erstere Abstand wurde auf 13,5 mm gemessen). Vorher wurde schon festgestellt, dass die Corneaachse mit der Augenachse zusammenfällt.

Um das hier gewonnene Resultat weiter zu controliren, suchte ich in meinen mikroskopischen Präparaten nach Schnitten von völlig normalen Augen. Die Fig. 4 stellt einen Totalschnitt eines Auges vor, welches völlig gesund war, und welches sofort nach der Enucleation, die wegen eines grossen Tumors in seiner Nähe nothwendig war, gehärtet werden konnte. Ob das Auge emmetrop war, ist nicht mehr aufzufinden. Jedenfalls hatte es niemals Beschwerden gemacht.

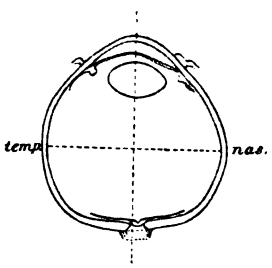

Fig. 4.

Wahrscheinlich hat der Schnitt das Auge ein bischen nasalwärts getroffen, wie die Anwesenheit des Sehnerven und das Fehlen der Pupille anzudeuten scheinen; oder es ist wohl ein nahezu horizontaler Schnitt, der die Hornhaut nicht in der Mitte geschnitten hat. Aus der genau abgezeichneten Form ist aber deutlich ersichtlich, dass die Form sehr viel Aehnlichkeit mit dem Umriss meiner Gypsabgüsse hat: besonders fallen die flache Hinterwand und die konische Form vorn auf.

Der äquatoriale Durchmesser ist in der Fig. 5 vierfach vergrössert dargestellt; wir wissen schon, dass der horizontale und der verticale Durchmesser einander halbiren. Wenn wir aussen um die Figur wieder einen Kreis ziehen, und zwar mit dem Abstande pq der Fig. 3 als Radius und dem Schnittpunkte M' der Augenachse als Mittelpunkt, so sehen wir, dass die Form wenig von einem Kreise abweicht; nur ist das Auge oben und unten an der temporalen Seite etwas abgeflacht. Der Abstand pq ist als Radius genommen, damit die Fig. 5 einen kleinen Kreis vorstellen kann von der Kugel, die um das ganze Auge herum mit demselben Radius der Fig. 3 gezogen werden kann.

Die vierfache Vergrösserung des horizontalen Schnittes konnte nicht ohne Weiteres hier abgedruckt werden; wie ich oben zeigte, war der optico-corneale Durchmesser in dieser Zeichnung 0,5 mm kürzer, und ebenfalls der äquatoriale Durchmesser um 0,75 mm. Die Erklärung dafür siehe oben. Um diesen Schnitt ebenfalls mit

der Kugel vergleichen zu können, sind die kleinen Differenzen in der Weise ausgeglichen, dass die Lage der Hornhaut und der Augenachse unverändert blieben, also die hintere Wand etwas weiter zurückgezeichnet wurde und das Auge nach beiden Seiten eine Spur an Breite zunahm. Mit dieser Berücksichtigung ist die Fig. 6 eine genaue Reproduction des horizontalen Schnittes, nur ist sie zur bequemeren Ver-

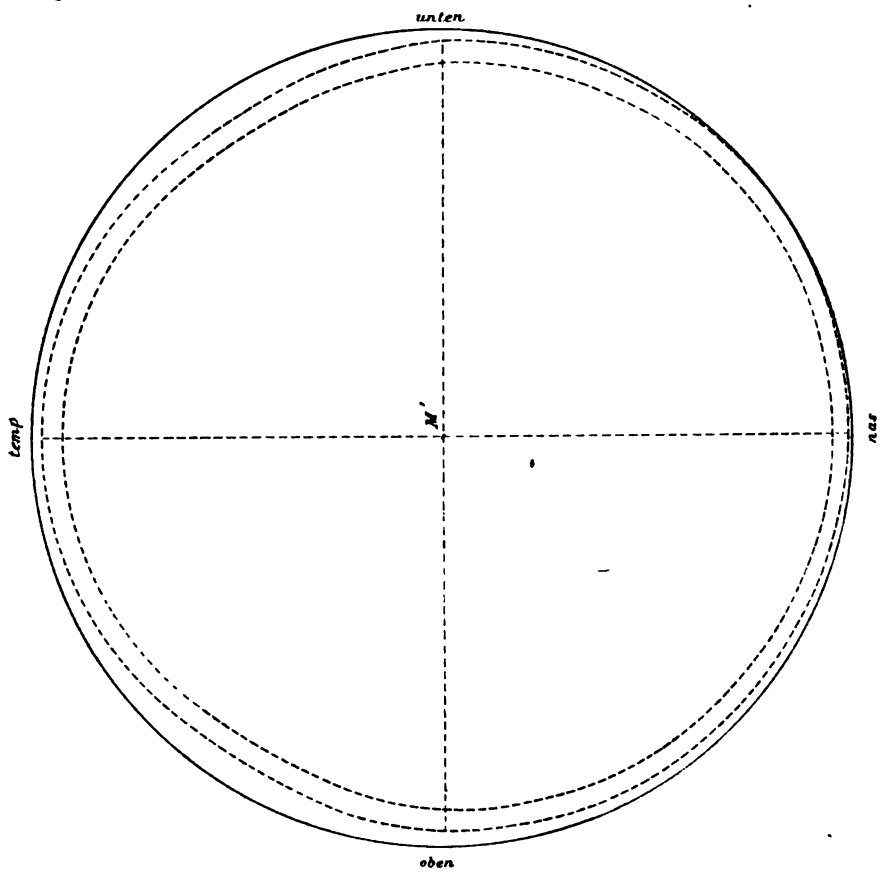

Fig. 5.

gleichung mit dem anderen meridionalen Schnitt hier im Spiegelbild gezeichnet worden. Wenn wir auch hier wieder den Kugelschnitt, den um die Figur gelegten Kreis anbringen, sehen wir, dass nur ein sehr kleiner Theil an der hinteren temporalen Seite von 1 mm Höhe, also wirklich von 0,25 mm keinen Platz in der Kugel finden kann; die nasale Seite passt genau, wenn der Hornhautscheitel den Kreis berührt und der Mittelpunkt der Kugel in der Augenachse gelegen

ist. Die Berührungsstellen liegen hinten wieder um ungefähr $^1/_3$ des Kreises aus einander (genau 118°), nur liegen dieselben jetzt nicht, wie bei dem verticalen Schnitte, fast symmetrisch in Bezug auf die Augenachse, sondern sie sind um 6° nach der nasalen Seite verschoben; die nasale Berührungsstelle liegt nämlich 115°, die temporale 127° von dem vorderen Theile der Augenachse entfernt. Der

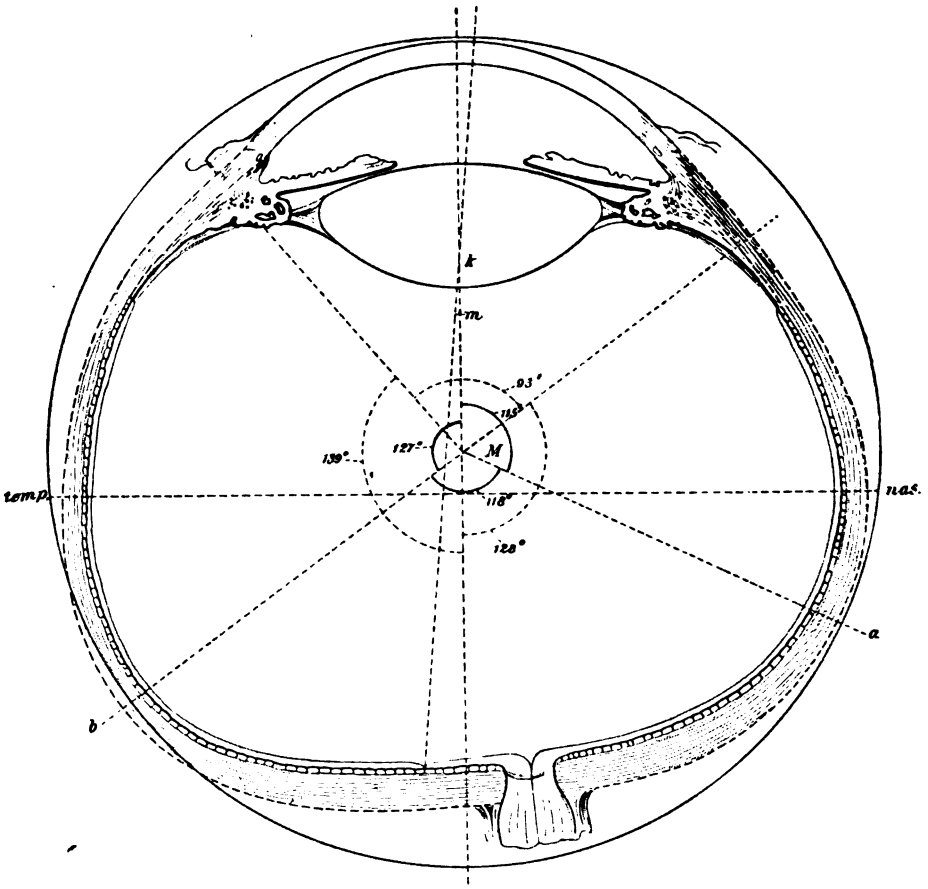

Fig. 6.

mit demselben Radius, wie in der Fig. 3, eingetragene Kreis (in der Zeichnung sind, um dieselbe nicht zu überladen, nur die Linien der Winkel theilweise angegeben) berührt die hintere Wand fast genau in der Augenachse (nur etwas nach dem Sehnerven hin), ebenfalls die nasale Ciliargegendwand, und die temporale Wand beinahe; es bleibt ungefähr 0,75 mm dazwischen, in Wirklichkeit also noch nicht 0,25 mm. Der Abstand dieser beiden vorderen Berührungsstellen misst wieder

ungefähr 90° (genau 93°), nur ist jetzt dieser Winkel unsymmetrisch in seiner Beziehung zur Augenachse gelegen; er ist um 4° (genau $5^1/_2$°) nach der nasalen Seite verschoben; die nasale Stelle liegt nämlich 128°, die temporale 139° von dem hinteren Theile der Augenachse entfernt. Der gemeinsame Mittelpunkt dieser Kreise liegt natürlich wieder um 13,5 mm hinter dem Corneascheitel, da dies der Mittelpunkt der Kugel ist, welche, wie wir uns vorstellen, das Auge so nahe wie möglich umfasst.

Diese Kugel würde also an der vorderen Seite nur vom Hornhautscheitel berührt werden, und ferner an der hinteren Seite von einer geschlossenen Linie der Sklera, und zwar in der Weise, dass die Berührungslinie nicht genau kreisförmig wäre mit der Augenachse als Mittelpunkt, sondern so, dass die temporale Seite etwas abgeflacht und die nasale etwas zugespitzt aussehen würde, also etwa birnförmig mit dem Stiele nach der nasalen Seite gewendet; der Radius des Kreises auf dieser Kugel würde etwa 13,5 mm betragen (in Wirklichkeit). Dabei ist ausser Acht gelassen, dass die temporale Seite eine Spur über die gedachte Kugelwand hinausreichen würde.

Innerhalb der äusseren Begrenzungsfläche des Auges würde ferner eine zweite Kugel Platz finden können, die hinten nur in der Augenachse diese Fläche berühren und überdies an der vorderen Seite wieder mit einer geschlossenen Linie mit der äusseren Wand zusammentreffen würde; diese Linie würde auch wieder nicht genau einen Kreis mit dem Corneascheitel als Mittelpunkt bilden, sondern nur nahezu, und zwar einen solchen, der auch wieder an der nasalen Seite zugespitzt und an der temporalen abgeflacht erscheinen würde: der Radius dieses Kreises auf dieser Kugel würde etwa 9 mm betragen. Die beiden Kugeln würden genau denselben Mittelpunkt haben, und dieser Punkt würde mit dem Drehpunkt des Auges zusammenfallen.

Die Radien der Kugeln betragen 12 und 13,5 mm.

Die Form des Auges würde also eigentlich besser mit einer Birne als mit einem Apfel verglichen werden können; der Sehnerv kann dann aber nicht den Stiel der Birne vorstellen, derselbe wäre an dem Hornhautscheitel zu denken.

Bei dieser Beschreibung der Form des Auges habe ich angenommen, dass die Unterschiede zwischen dem horizontalen und dem verticalen Meridian allmählich in einander übergehen, was gewiss der Fall ist, denn wir sehen keine localen Ausdehnungen oder Einsenkungen der Oberfläche. Besser wäre es aber gewiss, auch noch Abgüsse der

Meridiane, welche um 45° gedreht sind, zu untersuchen, oder an einem Abguss des ganzen Auges diese Voraussetzung zu controliren.

Es schien mir interessant, in der Fig. 6 auch die Umrisse der übrigen Theile des Augeninneren schematisch einzuzeichnen. Für den Ciliarkörpertheil habe ich die schöne Abbildung des normalen Auges auf der S. 274 (6. Aufl.) aus dem Lehrbuche von Fuchs gewählt, wobei allerdings kleine Aenderungen in der Lage, entsprechend dem Unterschiede in der Richtung der Cornea, angebracht werden müssen. Die Dicke der Hornhaut ist auf 0,9 mm angenommen, die Dicke der Sklera nach der Zeichnung von Fuchs vorn = 0,8 mm, und beim Ciliarkörper eine Spur dicker; am hinteren Abschnitte des Bulbus nahm ich die Dicke der Sklera in Uebereinstimmung mit den älteren Angaben zu 1 mm an. Die Messungen dieser Theile an dem hier untersuchten Auge konnten natürlich erst ausgeführt werden, als die Gewebe viel gelitten hatten; dieselben haben daher nur relativen Werth; ich mass für die Sklera am Aequator 0,7 mm, am Ciliartheil 0,65 mm; daher habe ich in Abweichung von der Zeichnung von Merkel[1]) die Dicke vom Aequator an nur noch unmerklich abnehmen lassen. Für den Abstand der vorderen Hornhautfläche von der vorderen Linsenkapsel und für die Dicke der Linse wurden die bekannten Werthe von 4 mm gebraucht; ebenso für die Radien der Linsenkrümmung 10 und 6 mm; die Breite der Linse resultirt aus der Zeichnung auf 9,25 mm, was mit dem Werth von 9 mm, der dafür gewöhnlich genannt wird, gut übereinstimmt. Die Mitte des Sehnerven lag an dem von mir untersuchten Auge 2 mm von der Augenachse entfernt, für die Breite der Papilla nervi optici nahm ich nach mikroskopischen Präparaten 1,5 mm an, und für die Breite des Sehnerven 3,5 mm. Für die Bestimmung der Lage der Fovea wurde Winkel $\alpha = 4^0$ angenommen, eine Grösse, die viel vorkommt. Der Patient, von dem das Auge stammt, ist leider bald gestorben, so dass am anderen Auge dieser Factor und andere Factoren nicht weiter bestimmt werden konnten. Die Lamina cribrosa und die Dicke der Retina und der Chorioidea zusammen genommen wurden nach dem normalen Auge der Fig. 4 eingezeichnet.

Eine Vergleichung des hier aufgeführten Schemas mit demjenigen von Merkel lässt erstens den Unterschied erkennen, dass bei dem letzteren die Augenachse länger ist als der Querdurchmesser (24,3 und 23,6 mm), während bei dem ersteren ein umgekehrtes Ver-

[1]) Fr. Merkel, Makroskopische Anatomie. Fig. 21: Tabelle der Augenmasse auf S. 44 u. 45. v. Graefe u. Saemisch. Bd. I. S. 43.

halten besteht (Achse = 25,25, Querdurchmesser = 26,50 mm). Zweitens ist die Abweichung des hinteren Abschnittes, welcher bei Merkel kugelförmig und hier in einer Ausdehnung etwa concentrisch mit dem Sehnerven beträchtlich abgeflacht ist, auffallend. Drittens ist bei meinem Schema die konische Form des vorderen Abschnittes deutlich ausgesprochen; bei beiden Figuren ist die Thatsache zu beobachten, worauf Merkel hinwies, dass die Hornhaut nicht wie ein Uhrglas einer Kugel aufsitzt, sondern dass der Hornhautscheitel innerhalb der Kugeloberfläche liegt und durch eine Einschnürung der Kugel gebildet wird.

Es stimmt weiter auch die hier gemessene Achsenlänge des Auges mit der von Mauthner[1]), nach Messungen an aphakischen Augen beim lebenden Menschen, berechneten Länge der Totalachse sehr gut überein; dieselbe betrug 25,1 bis 25,4 mm.

Directe Messungen der Totalachse bei emmetropischen Augen liegen nur sehr wenig in der Literatur vor. Der erste publicirte Fall von L. Weiss[2]) giebt für die innere Achse 23 mm, was für die Totalachse also 24,3 mm ergiebt. Aber diese Messung geschah an einem Verticalschnitt des gehärteten Auges, während die richtige Länge nur bei einem intraocularen Druck von 25 mm Hg bestimmt werden kann. Nach späteren Messungen fand Leop. Weiss[3]) als Mittel aus fünf Augen 23,85 mm für die Totallänge. Auch hier wurde auf den intraocularen Druck nicht geachtet und an in Müller'scher Flüssigkeit gehärteten Präparaten gemessen. Schnabel und Herrnheiser[4]) massen die Achsenlänge bei *E* Augen und fanden Varietäten von 22 bis 25 mm. Der intraoculare Druck wurde hier ebenfalls nicht dem normalen gleich gemacht bei der Messung, wenigstens ist über die Methode überhaupt nichts angegeben. Um genaue Werthe zu erlangen ist es nothwendig dies zu thun, denn nach Allem was oben gesagt ist wird es einleuchten, dass je mehr Flüssigkeit das Auge durch Filtration und Verdunstung verliert, um so kleiner muss gerade die Achse des Bulbus werden; der intraoculare Druck könnte durch den letzteren Factor sogar unter Null sinken, ohne dass die Gestalt des Auges dies verrathen würde.

Wenn der Inhalt des Auges durch Filtration und Verdunstung noch mehr abnimmt, kommt natürlich bald der Augenblick, an dem der negative Druck im Auge beträchtlich wird und die Cornea oder

[1]) Nach Nagel, in Graefe-Saemisch. S. 285. Bd. VI.

[2]) v. Graefe's Arch. f. Ophthalm. XXIII. 1. S. 130.

[3]) Anatom. Hefte. 1897. S. 212. [4]) Zeitschr. f. Heilk. 1895.

die Sklera sich faltet; dadurch wird der intraoculare Druck natürlich wieder weniger von dem atmosphärischen verschieden; aber es geht nicht an, wie Sappey[1]) dies gethan hat, in solchen Fällen den Bulbus in verticaler Richtung mit dem Finger zu comprimiren und dann, wenn durch eine „pression modérée" eine „tension normale" erreicht ist, welche nur nach der Form des Auges im horizontalen Meridian beurtheilt wurde, an dem verzerrten Bulbus die Länge der Augenachse zu messen. Zwar giebt Sappey an, dass er durch eine vergleichende Messung 3 Stunden und dann 24 Stunden nach dem Tode festgestellt hat, dass die Achsenlänge bei der digitalen Compression genau gleich derjenigen beim frischen Auge gefunden wurde, aber diese Controle bietet sehr wenig Garantie für die Genauigkeit der Methode, denn wenn man eine Spur mehr oder weniger drückt, wird das frühere Mass wieder erreicht oder überschritten werden. Auch das zum Messen benutzte Instrument, welches den Bulbus zwischen zwei durch eine starke Schraube sich nähernde Spitzen fasste, kann in diesem Falle nicht als sehr geeignet betrachtet werden. Ich weise auf diese Einwände gegen die Methode hin, da gerade die Messungen von Sappey[1]), wiewohl die Refraction der Augen nicht bekannt ist, meistens als die zuverlässigsten für das normale Auge angeführt werden, wie neuerdings noch das grosse Werk von Norris und Olliver[2]) dies gethan hat. Bei anderen Autoren, welche über die Achsenlänge berichten, wird die Methode der Messung überhaupt nicht angegeben; die älteren Messungen sind unzweifelhaft an gefrorenen Schnitten ausgeführt worden; Krause[3]) spricht darüber bei den Augenmassen aber gar nicht; und dennoch ist wichtig es zu wissen, da die Methode der Gefrierung, ebenso wie die der Härtung, wie sie für makroskopische Zwecke gebraucht wird, keine Sicherheit für das Unverändertsein der Verhältnisse liefern kann[4]).

So weit ich in der Literatur habe nachsehen können, ist das hier gemessene Auge das einzige, von dem während des Lebens die Emmetropie festgestellt worden war und welches ganz frisch und bei einem intraocularen Druck, welcher dem des Lebens gleich zu setzen ist, zur Untersuchung kam.

[1]) Sappey, Dr. C., Gazette médic. de Paris. p. 408 et 423. 1855.

[2]) Norris and Olliver, System of diseases of the eye. Vol. I. p. 113. 1897.

[3]) Krause, C. F. Th., Der Bulbus oculi. Handb. d. menschl. Anat. S. 520. 1842.

[4]) Der Vorwurf von Sappey, dass Krause mit einer scheinbaren Genauigkeit gross thut, indem er die Masse sogar bis in Tausendstel von mm angiebt, trifft nicht diesen Autor, sondern den, der das alte Pariser Mass in mm umgerechnet hat. Krause giebt für die Länge der äusseren Achse $10^1/_2$‴ bis 11‴.

Die *E*-Augen, welche Weiss[1]) in gehärtetem Zustande untersucht hat, haben wahrscheinlich durch die Behandlung etwas an Grösse eingebüsst, aber die Masse haben gewiss einen relativen Werth, da eben durch die Contraction der Augenhäute die Spannung des Auges etwas zugenommen haben muss und die Form dadurch der normalen sehr wahrscheinlich ähnlich geworden sein wird. Leider giebt Weiss nur Mittelwerthe aus seinen fünf *E*-Augen (3 von Männern, 2 von Frauen). Es folgen hier unsere Werthe neben einander:

vertical	= 23,70 mm	= 26 mm
horizontal	= 24,43	= 26,50
sagittal	= 23,85	= 25,25
Mittelwerthe von Weiss aus Messungen an 5 gehärteten *E*-Augen.		Masse des frisch untersuchten *E*-Auges bei 25 mm Hg.

Weiss fügt noch hinzu: „in allen Fällen war der horizontale Durchmesser am grössten, in drei Fällen waren verticaler und sagittaler Durchmesser gleich.“ Dies ist wichtig, denn dies stimmt mit den Messungen Krause's[2]), der ebenfalls den horizontalen Querdurchmesser grösser fand (an normalen Augen unbekannter Refraction), und ebenfalls mit meinem Befunde überein; und der Zweifel Sappey's[3]) an der Zuverlässigkeit der Messungen Krause's wegen dieser Eigenthümlichkeit erscheint hierdurch also als gänzlich unberechtigt. Bei meinem Auge ist ferner der verticale Durchmesser ebenfalls grösser als die Achse, obwohl auch wieder, wie bei Weiss, kleiner als der horizontale.

Um ferner zu controliren, ob die Formen der von Weiss gemessenen Augen in anderen Dimensionen nicht wesentlich von dem hier Geschriebenen abweichen, habe ich das Product der drei Masse genommen; es müssen nämlich, wenn die Formen dieselben sind, die Volumina der Augen sich wie diese Zahlen verhalten, d. i. wie 17397 zu 13809, oder wie 87:69 = 1,26. Den Mittelwerth des Volumens bestimmte Weiss auf 7180 cmm; 1,26fach diese Zahl = 9046, während von mir 8500 cmm gemessen wurde (in beiden Fällen ohne den Sehnerven). Die Uebereinstimmung dieser Zahlen ist der Art, dass ich sagen darf, dass zwischen den *E*-Augen von Weiss und dem hier beschriebenen kein wesentlicher Unterschied in der Form bestanden haben wird.

Die Vortheile eines Baues des Bulbus, wie ich ihn gefunden

---

[1]) Weiss, loc. cit. [2]) Krause, loc. cit. [3]) Sappey, loc. cit.

habe, springen ins Auge; durch die abgeplattete Form hinten hat das Auge über einer viel grösseren Ausbreitung überall dieselbe Refraction, und ist dadurch als photographische Camera brauchbarer. Nach der nasalen Seite im Gesichtsfelde nimmt dann durch die Form des Bulbus die Refraction bald zu, nach der temporalen Seite bleibt diese lange, bis über 45°, genau gleich der centralen Brechung des Auges. Ob dies in jeder Hinsicht ein Vortheil ist, möchte ich nicht behaupten; es folgt aber aus der nasalwärts bestehenden Myopie, dass Alles, was sich zwischen den beiden Gesichtslinien befindet, bei der Fixation eines Gegenstandes ziemlich scharf gesehen werden kann, was besonders bei der Arbeit in der Nähe wichtig ist, weil dadurch feinere Gegenstände zu gleicher Zeit scharf gesehen werden können. Ich möchte aber hierüber vorläufig nicht zu weit gehende Betrachtungen anstellen.

Dass das Auge sich um den Mittelpunkt der inneren und der äusseren Kugel dreht, ist gewiss ein Vortheil, denn dies wird wohl auch ungefähr der Schwerpunkt des Auges sein, während die Bewegung des Bulbus in der Orbita dabei auch am leichtesten stattfinden kann. Anfänglich schien mir für die Bewegung die hintere Abflachung ein Nachtheil, denn, wie es die herrschende Ansicht auslegt, könne eine Kugeloberfläche am leichtesten rotiren und als Ganzes ihre Stelle behalten. Nachher sah ich ein, dass die Anwesenheit des Sehnerven und der Muskeln die Sache doch etwas ändert. Der erstere, dieser schlaffe, wahrscheinlich S-förmig gekrümmte Verbindungsstrang des Bulbus mit dem Foramen opticum würde das Auge vielmehr in seiner Beweglichkeit hindern, wenn die hintere Begrenzungsfläche kugelförmig wäre. Denn in dem Falle müssten bei der Verschiebung des Sehnerven in dem Raum zwischen den geraden Augenmuskeln immer lockeres Fett und Bindegewebe von der einen Seite desselben nach der anderen verschoben werden, da die Gewebe nicht comprimirbar sind und nirgendwo ausweichen können, und es versteht sich, dass dies eigentlich nicht gut möglich ist, und mithin ein grosser Widerstand sich der Bewegung des Nerven und des Bulbus entgegenstellen würde. Sehr einfach hat die Natur diese Schwierigkeit überwunden und es möglich gemacht, in dem seitlich vollständig abgeschlossenen Orbitalraume die Verschiebung des Sehnerven ohne Aufwand von Kraft zu Stande kommen zu lassen. Sobald der Bulbus von der Form, wie Fig. 6 sie zeigt, anfängt sich zu drehen, wenn z. B. der Blick nasalwärts gewendet wird, beginnt der Theil *a* das retrobulbäre Gewebe an der nasalen Seite vom Sehnerven zu drücken.

und da dieses sonst nirgendwo ausweichen kann als nach der temporalen Seite, wo der Sehnerv eben Platz machen will, erfolgt das eine und das andere ohne viel Zerrung; an der temporalen Seite geschieht das Entgegengesetzte: hier würde die Drehung des Bulbustheiles *b* ein Ansaugen in dem retrobulbären Gewebe zur Folge haben müssen, aber da der Sehnerv ebenfalls folgt, finden die beiden Bewegungen ohne viel Widerstand statt; es braucht dabei also gar kein Verschieben von Gewebetheilen in zwei einander gerade entgegengesetzte Richtungen stattzufinden, wie der kugelförmige Bulbus dies erheischen würde; was geschieht ist nichts Anderes, als dass an der Seite, wohin der Nerv sich bewegt, die Fettmasse in der Richtung des Nerven länger und in transversaler Richtung schmaler wird, und umgekehrt an der anderen Seite.

Die konische Form an der vorderen Seite erfüllt einen derartigen Zweck; denn der Raum, welcher entstehen würde, wenn z. B. der abgeflachte nasale Theil tiefer in der Orbita gedreht wird und den Platz von *a* einnimmt, bietet Gelegenheit, den Muskelbauch des contrahirten Rectus internus aufzunehmen, und an der temporalen Seite wird die Verdrängung des Gewebes durch *b* bei der Rotation wieder compensirt durch die Verdünnung des Muskels bei der Ausdehnung.

Auf diese Weise ist die seitliche Verschiebung des Bulbus durch den Druck der Muskelbäuche in bewundernswürdiger Weise verhütet worden. In dem retrobulbären Raum wird ebenfalls die Contraction des Muskels an der Verschiebung des Sehnerven nach der Seite der Rotation noch mitwirken. Für den optischen Bau des Auges ist die konische Form an der vorderen Seite ebenso ausreichend, wie die sphärische, während für die Wirkung der Augenmuskeln die erstere Form vortheilhafter ist, indem dabei viel weniger Druck auf das Auge ausgeübt wird.

Schliesslich weise ich noch darauf hin, dass auch aus meiner Abbildung hervorgeht, dass die laterale Hälfte des Auges ein bischen grösser erscheint als die mediale.

Wie oben mitgetheilt, wurde das äussere Volumen des Auges auf 8500 cmm gemessen. Ich habe daraus für den Inhalt des Auges 6500 cmm berechnet, indem ich annahm, dass diese Grössen sich als 13^3 zu $12{,}3^3$ verhalten würden, d. i. als 110 zu 93. Für Iris und Ciliarkörper wurde dann noch, um eine runde Zahl zu erhalten, 68 cmm abgezogen. Um die Kleinheit der Volumzunahme beurtheilen zu können, schien es mir nothwendig, eine Zahl zu haben, welche den Inhalt des Auges wenigstens annähernd ausdrückt.

Ich verhehle mir nicht, dass es wünschenswerth ist, die hier angeführten Untersuchungen auf eine grössere Zahl von Augen auszudehnen. Ohne Zweifel wird dann bestätigt werden, was Helmholtz als seine Meinung aussprach, dass die individuellen Verschiedenheiten des menschlichen Auges zu gross sind, um mit viel Recht Durchschnittsmasse annehmen zu dürfen. Aber die Gesetze, nach denen jeder Bulbus gebaut ist, können bei kleinen Verschiedenheiten der Form und der Grösse dennoch die gleichen sein. Daher sollen die Messungen sich über viele Bulbi erstrecken. Aber einerseits glaube ich, dass Untersuchungen an Leichenaugen, welche frühestens 24 Stunden nach dem Tode zur Präparation gelangen, keine grosse Sicherheit bieten können, um über normale Verhältnisse zu urtheilen, und andererseits bin ich nicht oft genug in der Lage, ein ganz frisches, so zu sagen lebendes, normales menschliches Auge zu untersuchen, um nicht fürchten zu müssen, dass, wenn ich mit der Veröffentlichung dieser Versuche darauf warten wollte, diese Arbeit ganz in den Hintergrund gerathen würde.

Während ich bis jetzt also selber vor Verallgemeinerung meiner Resultate warnen muss, glaube ich, dass die mitgetheilten Zahlen und Daten bei anderen Untersuchungen von einigem Nutzen sein können.

Erklärung der Abbildungen auf Taf. XIII.

I.

A 3 und 10. Die Gypsabgüsse der äquatorialen Ebene bei einem intraocularen Druck von 3 und von 10 mm Hg über einander abgezeichnet. *e* Stückchen Gyps ausgefallen.

A 10 und 25. Ebenso diejenigen bei einem Drucke von 10 und 25 mm Hg.

A 25 und 100. Ebenso diejenigen bei einem Drucke von 25 und 100 mm Hg. (Da es ein linkes Auge ist, werden die Schnitte *A* in der Zeichnung von vorn gesehen.)

B 3 und 10. Die Gypsabgüsse der verticalen meridionalen Ebene bei einem Drucke von 3 und von 10 mm Hg über einander abgezeichnet.

B 10 und 25. Ebenso diejenigen bei einem Drucke von 10 und 25 mm Hg.

B 25 und 100. Ebenso diejenigen bei einem Drucke von 25 und 100 mm Hg. (Diese Schnitte *B* werden also von der linken Seite des Patienten gesehen.)

C 3 und 10. Die Gypsabgüsse der horizontalen meridionalen Ebene bei einem Drucke von 3 und von 10 mm Hg über einander abgezeichnet. Bei *a* und *c* ist ein Stückchen Gyps ausgebröckelt.

C 10 und 25. Diejenigen bei einem Drucke von 10 und 25 mm Hg. Bei *c* und *b* sind Stückchen ausgebröckelt.

C 25 und 100. Ebenso diejenigen bei einem Drucke von 25 und 100 mm Hg. Bei *d* ist ein Stückchen ausgefallen.

(Die Schnitte *C* werden in der Zeichnung gesehen, als ob man das Auge von unten herab betrachtet, sie liegen durch die Mitte der Cornea, und gerade unter dem Sehnerven.)

II.

*A*3, *A*10, *A*25 und *A*100. Die Gypsabgüsse der äquatorialen Ebene bei einem intraocularen Drucke von 3, 10, 25 und 100 mm Hg; mit den grössten horizontalen und verticalen Durchmessern, welche sich nahezu in gleiche Hälften theilen, wiewohl der Umkreis gar kein Zirkel ist. In der Zeichnung von vorn gesehen. Bei *e* ein Stückchen Gyps ausgefallen.

*B*3, *B*10, *B*25 und *B*100. Die Gypsabgüsse der verticalen meridionalen Ebene bei einem intraocularen Druck von 3, 10, 25 und 100 mm Hg, *r* = Radius der Cornea; *m* = Krümmungsmittelpunkt; die Corneaachse geht überall fast genau durch die Mitte des äquatorialen Durchmessers. Die Projection des Sehnerven auf die Fläche der Zeichnung ist durch eine gestichelte Linie angegeben.

*C*3, *C*10, *C*25 und *C*100. Die Gypsabgüsse der horizontalen meridionalen Ebene bei einem intraocularen Druck von 3, 10, 25 und 100 mm Hg; *r* und *m* wie oben; auch hier geht die Corneaachse fast genau durch die Mitte des horizontalen, äquatorialen Durchmessers. Bei *a*, *b*, *c* und *d* sind Stückchen des Gypses ausgebröckelt. Die Projection des Sehnerven auf der Fläche der Zeichnung ist gestichelt angegeben; *s* ist die Mitte der eingebundenen Canüle.

(Aus der II. Universitäts-Augenklinik des Hofrathes Prof. E. Fuchs in Wien.)

Ueber Epitheleinsenkung und Cystenbildung im Auge.

Von

Dr. J. Meller,

Assistenten an der Universitäts-Augenklinik des Hofrathes Prof. Dr. E. Fuchs in Wien.

Mit 6 Figuren im Text.

Wenn man den Ausdruck Iriscysten genau nimmt, so darf man eine Reihe von Bildungen, welche klinisch zwar eine echte Iriscyste vortäuschen können, von denen es sich aber bei der pathologisch-anatomischen Untersuchung zeigt, entweder, dass sie nur cystenähnliche Gebilde sind oder aber nicht eigentlich der Iris selbst angehören, nicht mit diesem Namen belegen. Man muss sie vielmehr als Pseudocysten von den echten Iriscysten unterscheiden (partielle Vortreibungen der Iris nach hufeisenförmiger hinterer Synechie [de Wecker], Flüssigkeitsansammlung in den auseinandergetriebenen Maschen des Lig. pectinatum [Eversbusch] etc.).

Von den eigentlichen Iriscysten wissen wir, dass sie entweder congenital, oder spontan entstanden, oder traumatischen Ursprungs sind.

Bei den traumatischen serösen „Iris"cysten können wir drei Typen unterscheiden:

1. Die Cyste ist allseits von dem Gewebe der Iris umgeben: Iriscyste im engeren Sinne des Wortes.

2. Die Cyste ist nur theilweise im Parenchym der Iris, im Uebrigen aber in der vorderen Kammer gelegen, so dass sich der Kammerwinkel und die hintere Fläche der Hornhaut vorn an der Begrenzung der Cyste betheiligen: Iriskammercysten [Kammercysten Wintersteiner's (1)].

3. Die Cyste gehört der Iris nur mehr insoweit an, als die letztere einen Theil ihrer Begrenzung bildet, ebenso wie die übrigen, die Kammer einschliessenden Gebilde: eigentliche Kammercysten.

Die Buhl-Rothmund'sche Theorie, welche besagt, dass „durch das Trauma Theilchen des Epithels des Conjunctivalüberzuges der Hornhaut losgelöst werden, in die Iris geschleudert, nun dort zu wuchern beginnen", hat Stölting (2) in dem Sinne erweitert, dass er das Hineinwuchern des Epithels entlang den Rändern einer perforirenden Hornhautwunde als ursächliches Moment der Entstehung von Iriscysten bezeichnete.

Mit diesem Vorgange der Epitheleinsenkung werde ich mich in der vorliegenden Arbeit genauer befassen.

Bei der Heilung der Hornhautwunden kommt es in der Regel zu einer Einsenkung des Epithels der Hornhautoberfläche. Diese Einsenkung reicht allerdings meist nicht tief, und dringt nur zuweilen bis in die hinteren Schichten der Hornhaut [Fuchs (3)]. Indem dann durch die nachfolgende definitive Verwachsung das eingedrungene Epithel wieder von der Tiefe nach der Oberfläche zurückgedrängt wird, verschwindet schliesslich diese Epitheleinsenkung. In seltenen Fällen überschreitet sie jedoch ihre gewöhnlichen Grenzen und erstreckt sich entlang den Wundrändern in die Tiefe bis in die vordere Kammer, auf die Hinterfläche der Hornhaut und auf die Iris.

Wie rasch dieser Process vor sich geht, zeigt ein Auge, welches vier Tage nach der Extraction mit Iridektomie enucleirt wurde, nachdem der Patient in einem Delirium tremens gestorben war (s. Fig. 1). Die beiden Flächen der noch offenen Operationswunde sind durch die ganze Dicke der Hornhaut mit plattem Epithel bekleidet, die sklerale Wundfläche mit einer dickeren, die corneale mit einer dünneren Schicht.

Dieses Epithel setzt sich auch noch um den hinteren Rand der Wunde in die vordere Kammer hinein fort, theils unter der Descemetschen Membran, theils auf derselben lagernd. Die Grenze des Epithels gegen die durchschnittenen Hornhautfasern ist sehr scharf. Die untersten Zellen des Epithellagers sind cylindrisch, die obersten dagegen ausserordentlich flach, schmal und lang.

Die Wunde ist demgemäss von einem gegen die Kammer zu sich trichterförmig öffnenden Epithelrohr durchzogen. Es ist leicht verständlich, dass ein Weiterwuchern des Epithels zur Auskleidung der ganzen Kammer mit Epithel hätte führen können.

An einem anderen Auge, an welchem 35 Tage vor der Enucleation wegen chronischem Glaukom eine Iridektomie gemacht worden war, in deren Verlaufe eine spontane Berstung der Linsenkapsel mit Austritt der Linse sich ereignet hatte, ist ähnliches zu sehen:

die an der Corneoskleralgrenze gelegene Operationswunde ist von einem beide Wundränder trennenden narbigen Zwischengewebe erfüllt, in welchem auch Theile der Linsenkapsel eingeschlossen sind. Der Hornhautwundrand ist von einer dicken Lage platter Epithelzellen überzogen, welche jedoch den durchschnittenen Hornhautfasern nicht direct aufliegt, sondern von diesen durch eine dünne

Fig. 1. Vergrösserung $^{70}/_{1}$. Senkrechter Schnitt durch die Operationswunde. (Extractionsschnitt.) *h* Hornhaut. *s* Sklera. *l* Limbus. *d* Membrana Descemeti. *e* Epithel.

Schicht jungen, Blutgefässe führenden Narbengewebes getrennt ist. Um den Wundrand herum gelangt das Epithel an die Hinterfläche der Hornhaut in die vordere Kammer und bedeckt nun eine Strecke weit die Membrana Descemeti. Die untersten Zellen dieses Epithellagers sind hoch und cylindrisch, die obersten dagegen flach. An dem Schnittende der Membrana Descemeti sind einige Zellen auch zwischen dieselbe und das Hornhautparenchym eingedrungen. Anderer-

seits ist das Epithel auch auf die hintere Begrenzungsfläche des den Wundcanal erfüllenden Zwischengewebes vorgekrochen. Der sklerale Wundrand ist frei von Epithel.

In dem folgenden Falle ist die Epitheleinsenkung bereits bis zu einer Auskleidung der vorderen Kammer mit Epithel gediehen. Der Fall ist auch deswegen sehr lehrreich, weil er zeigt, welche Gefahren daraus dem Auge erwachsen können.

Anamnestisch ist hervorzuheben, dass $4^3/_4$ Jahre vor der Enucleation das Auge an seniler Cataract mit gutem Erfolg operirt worden war. Zwei Jahre später erblindete jedoch das Auge unter den Erscheinungen eines Glaukoms und musste schliesslich, nachdem bereits Amaurose eingetreten war, wegen Schmerzen enucleirt werden. Die Hornhaut, welche die Erscheinungen einer Keratitis bullosa zeigte, war stark getrübt, so dass von den tieferen Theilen nichts Deutliches gesehen werden konnte.

Der histologische Befund ist folgender (s. Fig. 2):

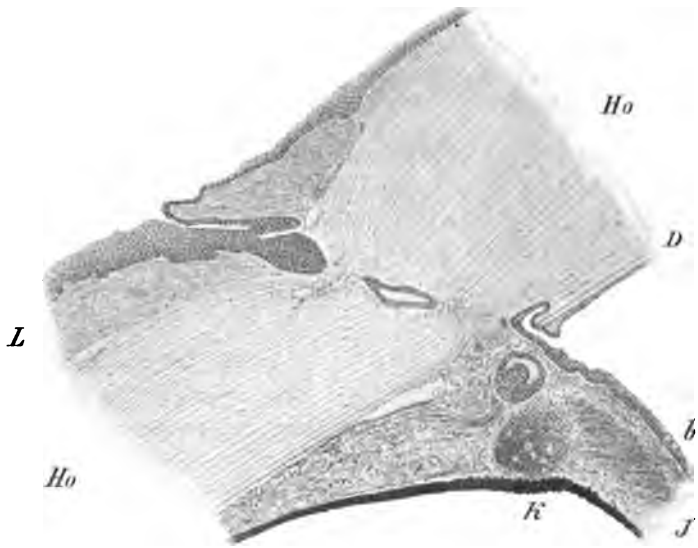

Fig. 2. Vergrösserung $^{30}/_1$. Diese Abbildung ist für die Aufnahme in das Lehrbuch bestimmt und wurde mir von Hofrath Fuchs freundlichst überlassen. Senkrechter Schnitt durch die Gegend der Extractionsnarbe. *L* Limbus. *Ho* Hornhaut. *D* Descemet'sche Membran. *J* Iris. *E* Epithel.

Oben an der Corneoskleralgrenze findet sich die Operationsnarbe. Das Epithel des Limbus senkt sich daselbst in die Tiefe zunächst in Form eines vollkommen soliden Zapfens, welcher jedoch weiterhin in den tieferen Schichten der Narbe als Epithelschlauch sich fortsetzt und schliesslich in die vordere Kammer einmündet.

Da dieser Epithelschlauch keinen geradlinigen Verlauf hat, ist er an keinem der Präparate ganz zu sehen, sondern in verschiedenen Durch-

schnitten, zwischen welchen eine zarte Narbe sich befindet. Knapp über der Ausmündung in die vordere Kammer hat sich der Epithelschlauch in das Hornhautparenchym vorgewölbt, so dass darunter die Membrana Descemeti in das Lumen des Epithelschlauches einspringt. Von dieser Stelle an ist nun das Epithel sowohl an der Hinterfläche der Hornhaut als auch auf der Vorderfläche der an die Hornhautwunde angelagerten Regenbogenhaut vorgekrochen und hat sich auch über den Stumpf derselben hinaus auf das Pupillargebiet ausgebreitet. Der Epithelschlauch dürfte sich getheilt haben, da er in dem Gewebe der Iris — wie man aus der Zeichnung entnehmen kann — als ein zapfenförmiger Fortsatz auftrat, der im Präparate quer durchschnitten wurde.

Die Form des Epithels ist nicht überall die gleiche. Während es nämlich grösstentheils die Eigenschaften des Hornhautepithels, also die eines geschichteten Pflasterepithels, beibehalten hat, haben die Zellen in einzelnen Abschnitten des Epithelschlauches den Typus eines Cylinderepithels angenommen, indem die den Hohlraum begrenzenden Zellen von hoher cylindrischer Form sind, welche auf niederen Fusszellen aufsitzen. Auch in der vorderen Kammer ist es hier und da zu dieser Umwandlung gekommen. Die Auskleidung der Kammer ist nicht vollständig, da die Iris der unteren Bulbushälfte keinen Epithelüberzug besitzt. Auch an der Hornhaut verliert sich schliesslich das Epithel in einer einfachen Lage ganz platter Zellen, welche den Endothelzellen der Hornhaut aufliegen.

Das Glaukom ist möglicherweise in diesem Falle durch die Anlagerung des Irisstumpfes an die Hornhaut ausgelöst worden. Es ist jedoch nicht von der Hand zu weisen, dass allein schon die Epithelauskleidung eines grossen Theiles des Kammerwinkels genügt hätte, den normalen Saftstrom zu hindern und eine Drucksteigerung herbeizuführen.

An diesem Präparate erkennt man auch, wie die Epitheleinsenkung zu den drei oben besprochenen Arten von Cysten führen kann.

Durch eine vollständige Auskleidung der vorderen Kammer mit dem Epithelschlauche wäre nämlich eine echte Kammercyste entstanden — einen typischen Fall dieser Art hat Treacher Collins(4) beschrieben —; durch ein weiteres Wachsthum des in die Iris eingedrungenen Epithelfortsatzes und secundären Verschluss des Hohlraumes desselben gegen die Oberfläche eine echte Iriscyste; durch cystische Erweiterung des innerhalb der Hornhaut gelegenen Theiles des Epithelschlauches allein eine Hornhautcyste (traumatische Hornhautcyste); durch gleichzeitige cystische Umwandlung des Epithelschlauches in den verschiedenen Abschnitten seines Verlaufes eine Hornhautkammeririscyste [Fälle von Hosch(5), Stölting(2), Treacher Collins(6)].

Es ist überhaupt viel wahrscheinlicher, dass die Iriscysten ins-

gesammt in der eben besprochenen Weise durch directes Fortwuchern des Epithels entstehen, als durch Wachsthum eines von der Oberfläche der Hornhaut losgerissenen und in die Iris implantirten Epitheltheilchens. Absichtliche Implantationsversuche haben zumeist ergeben, dass die implantirten Stücke zwar anfänglich wachsen, später aber sich wieder vollständig zurückbilden.

Ist einmal das Epithel röhrenförmig in das Augeninnere gewuchert, so bedarf es nur des Verschlusses der Hornhautwunde, wie er schliesslich durch die Vernarbung geschaffen wird, um einen geschlossenen, von Epithel ausgekleideten, im Inneren des Bulbus gelegenen Hohlraum — eine Cyste — zu erzeugen.

Der Vernarbungsprocess kann zu einem Schwunde des Epithelzapfens führen, der ursprünglich den Zusammenhang des Oberflächenepithels der Hornhaut mit dem im Augeninneren befindlichen Epithellager hergestellt hat, und dadurch diesen Zusammenhang vernichten.

Ein ganz eigenartiger Fall dieser Art ist folgender:

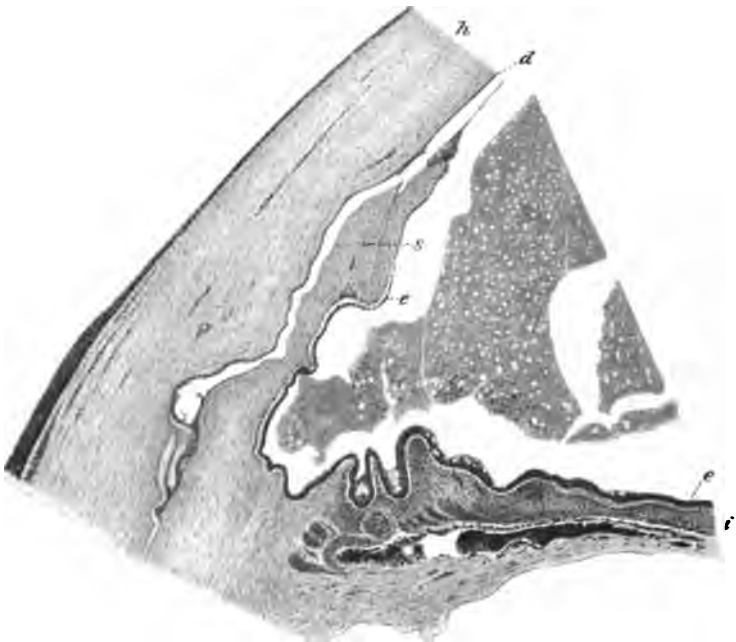

Fig. 3. Vergrösserung $^{22}/_{1}$. Senkrechter Schnitt durch das Auge.
h Hornhaut. *l* Limbus. *d* Descemet'sche Membran. *s* Schwarte. *e* Epithel.
i Iris, resp. iritische Schwarte.

Von der Krankengeschichte desselben ist nur bekannt, dass im Kindesalter des betreffenden Patienten, 14 Jahre vor der Enucleation, im Anschluss an ein chronisches Eczem des Gesichtes eine Entzündung des Auges ein-

getreten war, welche zu Geschwürsbildung in der Hornhaut mit Perforation und Irisprolaps geführt hatte, ferner, dass an dem Bulbus (wann, ist unbekannt) eine Iridektomie vorgenommen wurde. Eine Beschreibung des Auges zur Zeit der Enucleation fehlt leider.

Der Bulbus ist ektatisch. Er ist 26 mm lang und hat einen queren Durchmesser von $24^{3}/_{4}$ mm. Die Corneoskleralgrenze ist oben von einem dichten Narbengewebe eingenommen, in welches einerseits die Skleralfasern, anderer-

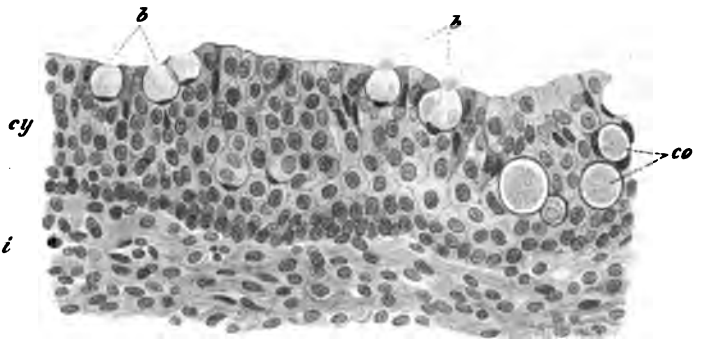

Fig. 4. Vergrösserung $^{300}/_{1}$.
cy mehrschichtiges Cylinderepithel. *i* iritische Schwarte, *b* Becherzellen. *co* Coccidien.

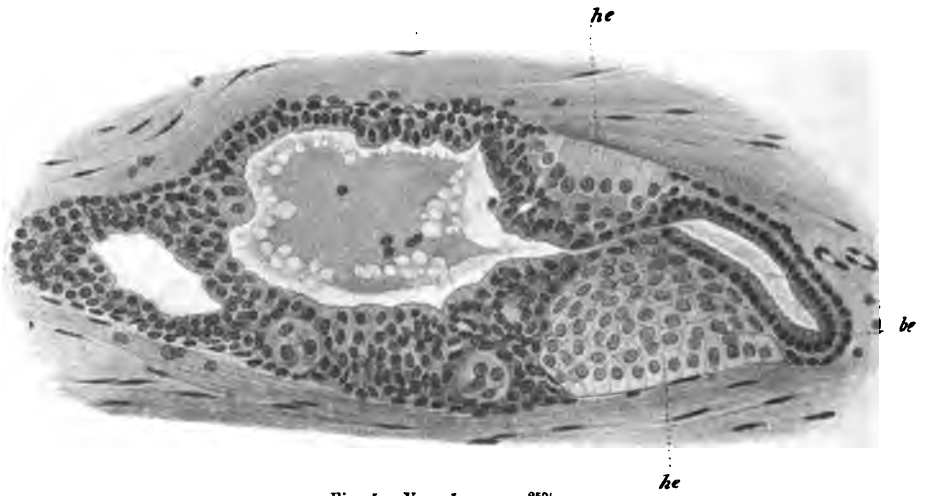

Fig. 5. Vergrösserung $^{250}/_{1}$.
he Epithellager, welches durch seine hohen cylindrischen Fusszellen seine Herkunft vom Hornhautepithel andeutet, *be* entspricht dem Bindehautepithel (niedere Fusszellen).

seits auch die Lamellen der Hornhaut einstrahlen. Von da aus zieht in das Innere des Bulbus ein derber Narbenstrang in zwei Zügen hinein, welche zwischen sich die Reste der gefalteten und ganz in Bindegewebe eingebetteten Linsenkapsel einschliessen. An den rückwärtigen Strang lagert sich hinten der Ciliarkörper dicht an, während die Iris gänzlich fehlt. Der vordere Strang dagegen zieht als hintere Grenze der vorderen Kammer bis zum Pupillar-

rande der anderen Seite, mit dem er innig verwachsen ist. Die Iris der unteren Bulbushälfte ist allseitig von einer derben Schwarte umschlossen, ist hochgradig atrophisch, der Sphinkter durch schrumpfendes Narbengewebe nach rückwärts gezogen; das Pigmentblatt ist durch einen intralamellären serösen Erguss in seine zwei Blätter gespalten. Der Ciliarkörper ist durch die Schwarten weit nach vorn gezogen. Die Netzhaut ist in toto abgehoben und schwer entzündlich verändert, die Lamina cribrosa stark nach rückwärts gedrängt, der Sehnerv atrophisch.

Im Detail wäre Folgendes hervorzuheben: die Hornhaut zeigt mässige Zellvermehrung sowie vereinzelt eingelagerte Blutgefässe. An der hinteren Hornhautwand lagert eine Exsudatschwarte, welche in den seitlichen Theilen der Hornhauthinterfläche beginnt und sich gegen den Kammerwinkel zu sehr verdickt und denselben ganz ausfüllt (s. Fig. 3).

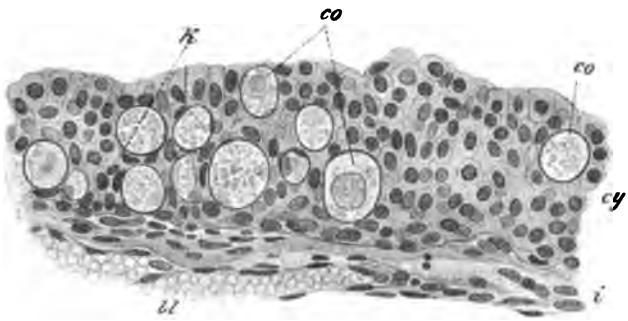

Fig. 6. Vergrösserung $^{300}/_{1}$.
In dem mehrschichtigen Cylinderepithel *cy*, welches der von Blutgefässen (*bl*) durchzogenen iritischen Schwarte (*i*) aufsitzt, lagern zahlreiche Coccidien (*co*). *k* plattgedrückter Kern der Wirthszelle.

Das Hornhautendothel lässt sich von der Mitte der Hornhauthinterfläche aus, entlang der Descemet'schen Membran, eine kurze Strecke weit unter der Exsudatschwarte verfolgen. Dagegen beginnt auf der dem Kammerraum zugewendeten Fläche der Schwarte eine zunächst zweischichtige Lage von Epithelzellen (*e*), die sich theilweise von einander losgelöst haben. Diese Zellen sind ganz flach. Gegen den Kammerwinkel zu verändert aber dieses Epithel rasch seine Beschaffenheit, indem die oberflächlichsten Zellen nunmehr eine Cylinderform annehmen, während die unterste Schicht zunächst noch aus sehr niedrigen Fusszellen besteht. Bald wird dann das Epithel ein typisches mehrschichtiges Cylinderepithel, welches ohne Unterbrechung die ganze iritische Schwarte überzieht und bis zum Kammerwinkel der anderen Seite hinüberreicht. Das Epithel sitzt der Schwarte direct auf ohne Vermittlung eines der Substantia propria einer Schleimhaut entsprechenden Zwischengewebes.

Einzelne Zellen haben sich in Becherzellen umgewandelt, ihren Inhalt in die vordere Kammer entleerend.

Fig. 4 zeigt das prächtige Cylinderepithel mit zahlreichen Becherzellen.

An einer Ausbuchtung des Epithellagers in das den Kammerwinkel erfüllende Exsudat kann man (s. Fig. 5) deutlich zwei Formen des ge-

schichteten Epithels erkennen, welche sich durch die Fusszellen von einander unterscheiden: die hohen cylindrischen Fusszellen (*he*) entsprechen dem Epithel der Hornhaut, die niedrigen Fusszellen (*be*) aber dem der Bindehaut.

Indem sich das Epithel in die Schwarte einsenkte, kam es hie und da zur Bildung von drüsenähnlichen Schläuchen (s. Fig. 1). In das Epithel sind ferner, stellenweise sogar recht dicht, Coccidien eingelagert, die durch ihre Grösse und ihren scharfen Doppelcontour schon bei schwacher Vergrösserung auffallen. In dem grobkörnigen Protoplasma lagert der grosse runde Kern. An den kleineren Coccidien erkennt man noch deren intracelluläre Lage, indem der Kern der Epithelzelle platt an die Wand gedrückt erscheint (s. Fig. 6).

Was nun diesen Fall anbelangt, so ist Folgendes zu sagen: Der Bulbus zeigt einerseits die Zeichen bestandener Drucksteigerung, nämlich Ektasie und Sehnervenexcavation, andererseits die Erscheinungen einer schweren Iridocyclitis. Obwohl uns nun der klinische Verlauf des Falles nicht bekannt ist, so müssen wir es doch für wahrscheinlich halten, dass die Drucksteigerung vor Entwicklung der Iridocyclitis bestanden hat, da diese eher zur Schrumpfung des Auges geführt hätte. Die dichte Narbe an der Corneoskleralgrenze dürfte wohl die Operationsnarbe sein. Wenn auch eine Verbindung des die iritische Schwarte bedeckenden Epithels mit dem Oberflächenepithel nirgends mehr zu finden ist, so besteht doch kein Zweifel, dass eine solche einmal vorhanden war. Ja man kann sogar in der beschriebenen Epithelbucht (s. Fig. 5) noch erkennen, dass sich an dem Hineinwachsen sowohl das Epithel der Hornhaut (*he*, kenntlich durch die heller gefärbten hohen cylindrischen Fusszellen) als auch das Epithel der Bindehaut (*be*, mit den niederen Fusszellen) daran betheiligt haben.

Unter den geänderten Wachsthums- und Druckverhältnissen wandelte sich dieses Epithel in geschichtetes Cylinderepithel um — eine Veränderung, die auch an den früher besprochenen Präparaten stellenweise eingetreten ist.

Das Epithel der vorderen Kammer hat ferner theilweise die Eigenschaften eines Schleimhautepithels angenommen: durch Entwicklung von Becherzellen und drüsenähnlichen Einstülpungen in die bindegewebige Unterlage.

Mit dem Epithel waren auch Coccidien in die vordere Kammer eingewandert, und dass sie in dem jungen Epithel einen besonders günstigen Nährboden gefunden haben, beweist die reichliche Vermehrung derselben.

Auf das Vorkommen von Coccidien in den Epithelzellen der Bindehaut hat zuerst Fuchs (7) aufmerksam gemacht, der sie bei seinen Untersuchungen über die Pinguecula als zufällige Befunde, namentlich in den Buchten der Bindehaut des Bulbus, entdeckte.

Das Vorkommen von geschichtetem Cylinderepithel auf der Iris fand ich in der Literatur nur von Guaita (8) beschrieben.

Guaita bemerkte bei einem Patienten, zehn Monate nach der Staarextraction, eine halbdurchsichtige Membran von eigenthümlichem Aussehen auf der Oberfläche der Iris und im Pupillargebiet. Diese Membran bestand, wie die histologische Untersuchung lehrte, aus einem in drei Lagen angeordneten Epithel, dessen Zellen dem Typus der Cylinderzellen angehörten. Durch diese Membran, welche bis auf die hintere Fläche der Hornhaut reichte, wurde — wie Guaita schildert — mit der Descemet'schen Membran ein biconvexes, einer Cyste ähnliches Gebilde erzeugt.

Durch die in seltenen Fällen abnorm weit vordringende Epitheleinsenkung kann es also sowohl zur Bildung von echten Iriscysten, resp. Iriskammercysten kommen, oder aber zu einer theilweisen oder vollständigen Auskleidung der vorderen Kammer mit Epithel. In diesem Falle kann man füglich von Kammercysten sprechen; denn sie können, wie die echten Iriscysten, zu Drucksteigerung führen und zeigen auch histologisch das Bild einer Cyste.

Sämmtliche Augen, welche hier zur Besprechung gelangten, stammen aus der II. Universitäts-Augenklinik. Ich bin dem Chef derselben, meinem verehrten Lehrer, Herrn Hofrath Fuchs, für die freundliche Ueberlassung derselben, insbesondere aber für die gütige Unterstützung bei der Arbeit zu vielem Danke verpflichtet.

Verzeichniss der im Text erwähnten Literatur.

1) Wintersteiner, H., Ueber traumatische Iriscysten. Ophthalm. Gesellschaft, Heidelberg 1900.
2) Stölting, Die Entstehung seröser Iriscysten. v. Graefe's Arch. f. Ophthalm. XXXI. 3. 1885.
3) Fuchs, E., Lehrbuch der Augenheilkunde. 8. Aufl. 1900.
4) Treacher Collins and Richardson Cross, Two cases of epithelial implantation cyst in the anterior chamber after extraction of cataract Transactions of the ophthalm. society of the United Kingdom. 1892. Vol. XII. p. 175.
5) Hosch, Beitrag zur Lehre von den serösen Iriscysten. Klin. Monatsblätter für Augenheilkunde. Bd. XII.
6) Treacher Collins, A large epithelial implantation cyst in a shrunken globe. Transactions of the ophthalm. society of the United Kingdom. Vol. XI. 1891.
7) Fuchs, E., Zur Anatomie der Pinguecula. v. Graefe's Arch. f. Ophthalm. XXXVII. 3. 1891.
8) Guaita, Prolifération de l'endothelium cornéen sur l'iris et le champ pupillaire après l'extraction de la cataracte. Archives d'ophthalmologie. 1893. p. 507.

Ueber eine ausgedehnte luetische Erkrankung des Auges mit Mitbetheiligung der Conjunctiva.

Von

Dr. Abreu Fialho

aus Rio de Janeiro.

Mit Taf. XIV, Fig. 1 u. 2.

(Aus der Universitäts-Augenklinik des Hofrathes Prof. Dr. E. Fuchs in Wien.)

Fast alle Theile des Auges können der Sitz von syphilitischen Erkrankungen sein, die einen häufiger, die anderen seltener, aber kein Theil so häufig wie die Iris und der Ciliarkörper. Einzelne Autoren geben den Procentsatz der specifischen Iritiden mit 75 % der gesammten Erkrankungen der Iris an. Das Studium dieser Fälle ist immer interessant, nicht nur vom klinischen Standpunkte, sondern auch vom histologisch-anatomischen, da Fälle dieser Art bis jetzt selten zur Untersuchung gelangten.

An der Klinik des Herrn Hofrath Prof. Fuchs hatte ich Gelegenheit, einen Patienten zu sehen und zu beobachten, dessen linkes Auge mir nach erfolgter Enucleation auch zur anatomischen Untersuchung vorlag. Wie die mikroskopische Untersuchung ergab, fand sich nicht nur eine Erkrankung der Iris und des Ciliarkörpers, sondern auch die bis jetzt selten beobachtete syphilitische Infiltration der Conjunctiva, eine Skleritis und Veränderungen in den übrigen Theilen des Auges.

Die Krankengeschichte des Falles ist folgende:

K. O., 26 Jahre alt, wurde im Monat März 1900 im israelitischen Spitale zu Jassy mit Erscheinungen secundärer Lues aufgenommen. Eine Inunctionscur wurde sofort eingeleitet, und während der ersten 15 Einreibungen bekam Patient beiderseitige Iridocyclitis. Es wurden noch zehn Einreibungen gemacht und Atropin und Cocain eingeträufelt. Da Patient sehr starke Kopfschmerzen bekam und sich zu schwach fühlte, die Einreibungen fortzusetzen, wurden ihm sechs intramusculäre Injectionen von Hydrargyrumsozojodolicum gemacht. Während dieser Zeit verlor Patient das linke Auge,

am rechten Auge besserte sich der Zustand etwas, die Kopfschmerzen liessen nach. Es wurden weitere 25 Einreibungen gemacht, combinirt mit Jodkalium innerlich, bis die Entzündungserscheinungen am rechten Auge ganz zurückgegangen waren. Am rechten Auge blieben Synechien und auch ein geschwächtes Sehvermögen zurück. Der Gebrauch von Jodkalium, sowie drei Mal tägliche Atropinisirung wurden weiter fortgesetzt. Da Patient sehr starke Schmerzen am linken Auge bekam, wurde ihm die Enucleation des linken Auges angerathen.

Bei seiner am 28. X. 1900 an unserer Klinik erfolgten Aufnahme wurde folgender Befund erhoben:

R. A. Iridocyclitis specifica obsoleta.

L. A. Atrophia bulbi p. irido-cyclo-kerat. specif. Infiltratio luetica conjunctivae et sclerae.

Status praesens: R. A. Aeussere Theile und Thränenwege normal. Conjunctiva palpebrarum blass. Bulbus wenig geröthet. Cornea klar und glänzend. Kammer tief. Irisstroma deutlich wahrnehmbar. Dieselbe ist stellenweise atrophisch löschpapierartig. Der Pupillarrand ist unregelmässig gezackt und durch hintere Synechien an die vordere Linsenkapsel angeheftet. Pupille reactionslos, in derselben eine graue Membran, welche einen fadenförmigen Fortsatz nach aussen zum Limbus sendet. Das Irisstroma fehlt an dieser Stelle. Bulbus ein wenig schmerzhaft. T. n.

L. A. Aeussere Theile und Thränenwege normal. Lider geröthet, geschwollen, nicht hart anzufühlen. Conjunctiva palpebrarum stark geröthet, die des Bulbus sehr stark geschwollen, kupferroth, hart infiltrirt, von sulzigem Aussehen, wenig schmerzhaft auf Druck. Die Peripherie der Cornea allseitig von der Conjunctiva überlagert, so dass von der Cornea selbst nur eine unregelmässige centrale Area, 1 cm im horizontalen und $^1/_2$ cm im verticalen Durchmesser breit, als schmutzig gelbgraue Fläche zu sehen ist. Tiefe Theile nicht sichtbar. T. —. Bulbus auf Berührung schmerzhaft.

Visus: R. Fingerzählen in 1 m Entfernung, Lichtempfindung und Projection normal. L. Amaurosis. Therapie. Inunction. Atropin.

Das linke Auge wurde am 31. X. 1900 enucleirt. Bei der Enucleation stellte sich heraus, dass die Bindehaut und Muskeln sehr brüchig waren. Die infiltrirte Zone der Bindehaut um die Cornea wurde mitexstirpirt.

Am rechten Auge wurde drei Wochen später eine Iridektomie gemacht. Obwohl die Operation ein schönes, freies Colobom schuf, blieb das Sehvermögen doch wegen starker Glaskörpertrübungen sehr mangelhaft. Auch eine Reihe von subconjunctivalen Kochsalzinjectionen vermochte nur eine geringe Besserung herbeizuführen, so dass bei der Entlassung die Sehschärfe $^6/_{60}$ betrug.

Der enucleirte Bulbus wurde in Müller-Formol fixirt, in Celloidin eingebettet, in horizontaler Richtung geschnitten.

Mikroskopischer Befund: Das Auge zeigt hochgradige Veränderungen eines grossen Theiles, insbesondere des vorderen Abschnittes des ganzen Uvealtractus. Dieselben reichen auf der nasalen Seite bis zur Papille, auf der temporalen Seite begrenzen sie sich jedoch schon weiter vorn.

Was nun die Verhältnisse der Conjunctiva insbesondere anbelangt, so ergiebt sich Folgendes (s. Taf. XIV, Fig. 1):

Auf der temporalen Seite ist die Bindehaut stark entzündet und geschwollen, so dass die Hornhaut von ihr überragt wird. Die Schwellung der Bindehaut ist theilweise durch eine dichte Infiltration derselben bedingt, theilweise durch ein Oedem der Subconjunctiva. Auch in der Episklera ist es zu einer Infiltration gekommen, die an einer Stelle die Form eines Knötchens angenommen hat.

Auf der nasalen Seite dagegen ist nicht nur die Bindehaut, sondern auch die Episklera und Sklera so gleichmässig dicht infiltrirt, dass eine Grenze zwischen diesen Gebilden nicht mehr erkennbar ist.

Die theils diffuse, theils Knötchenform zeigende Infiltration der Bindehaut an der temporalen Seite betrifft namentlich die oberflächlichen Schichten derselben. Ausserdem finden sich daselbst schon knapp unter dem Epithel zahlreiche, theilweise durch hineingeflossenes Blut ausgedehnte, kleine und grössere Lymphgefässe. Das Epithel der Bindehaut, welches stellenweise verdickt, zapfenförmig in das Parenchym eindringt, ist auf der temporalen Seite noch deutlich von der infiltrirten Unterlage abgegrenzt; auf der nasalen Seite dagegen ist in einer ziemlichen Ausdehnung die Grenze schon sehr undeutlich geworden, indem zahlreiche Leukocyten zwischen die Epithelzellen eingedrungen sind.

Durch die schlechte Färbung der Kerne erweist sich eine umschriebene Stelle der infiltrirten Bindehaut als im Beginn der Nekrose befindlich, während rings um diese Stelle die Färbung der Kerne wieder deutlich und auch die Grenze des Epithels wieder scharf ist.

An der Infiltration der Bindehaut betheiligen sich grösstentheils kleine mononucleäre Leukocyten, deren Kerne sich mit Hämatoxylin intensiv blau gefärbt haben (Lymphocyten), anderentheils grosse mononucleäre Leukocyten, deren Kerne etwas grösser und blasser tingirt sind, und zahlreiche polynucleäre Leukocyten. Die tieferen Schichten der Bindehaut sind dagegen fast frei von Infiltration, jedoch auch aufgequollen durch eine ödematöse Durchtränkung der Gewebe und Quellung der Bindegewebsbündel, deren spindelförmige Kerne deutlich sichtbar sind. Nur vereinzelt tritt die Infiltration von Neuem auf, so dass es daselbst zur Bildung eines förmlichen Knotens kommt.

Weder Epitheloidzellen noch Riesenzellen werden in dem infiltrirten Gewebe gefunden.

Die Hornhaut ist abgeflacht und in Folge der Schrumpfung auf das Doppelte verdickt. Die Bowman'sche Membran ist überall erhalten, jedoch in Folge der Schrumpfung der Hornhaut stark gefaltet. Diese Falten sind durch Verdickung des Hornhautepithels ausgefüllt. Auch die Descemet'sche Membran ist in zahlreiche Falten gelegt. Da die Bowman'sche und die Descemet'sche Membran nirgend eine Unterbrechung ihrer Continuität zeigen, so kann man daraus schliessen, dass niemals ein geschwüriger Process vorhanden war, sondern dass die Trübung und Schrumpfung der Hornhaut durch eine interstitielle Entzündung derselben erfolgte. Die Hornhaut ist, insbesondere in ihren tieferen Schichten, zellenreicher und daselbst von zahlreichen tiefen Blutgefässen durchzogen.

Die Iris der lateralen Seite ist hochgradig entzündlich infiltrirt, dicht an die Hornhautwand gedrängt und theilweise mit derselben vollkommen

verwachsen, so dass von der vorderen Kammer nur ein schmaler spaltförmiger Raum noch übrig bleibt, der mit seröser zellenarmer Flüssigkeit ausgefüllt erscheint. Der Pupillarrand der Iris verliert sich undeutlich in ein entzündliches Gewebe, mit welchem auch die ganze hintere Fläche der Iris dicht verwachsen ist. Von der Iris der medialen Seite ist mit Ausnahme einer stärkeren Pigmentirung nichts zu sehen, an ihrer Stelle befindet sich vielmehr ein dichtes, hauptsächlich aus Leukocyten bestehendes Gewebe, welches auch den Ciliarkörper dieser Seite vollkommen ersetzt.

Der Ciliarkörper der lateralen Seite ist in seiner Form im Wesentlichen noch zu erkennen, jedoch auch entzündet und ganz in Exsudat eingebettet, ebenso wie der leere, zusammengefallene und vielfach gefaltete Sack der Linsenkapsel.

Die Chorioidea der lateralen Seite zeigt gleichfalls Entzündungserscheinungen, welche sich durch eine Ueberfüllung der Gefässe und kleinzellige Infiltration kundgeben. Die Chorioidea der medialen Seite weist in ihrem ganzen Verlaufe hochgradige Veränderungen auf. Schon in der nächsten Nähe der Papille ist die entzündliche Infiltration der Chorioidea sehr dicht, weiter nach vorn beginnt sie sich dann ziemlich rasch zu verdicken, indem zunächst einzelne mehr umschriebene Entzündungsherde in Knötchenform auftreten, die aus zahlreichen lymphoiden Zellen bestehen. Bald aber werden die Knötchen grösser, lagern sich in mehrfachen Schichten dicht über einander. An der Chorioidea ist nur noch eine kurze Strecke weit die Glasmembran so wie das Pigmentepithel der Retina zu sehen, die aber bald verschwinden. Das die Chorioidea substituirende Infiltrationsgewebe übertrifft an Dicke die Sklera fast um das Doppelte. Die einzelnen Knötchen (s. Taf. XIV) scheiden sich von einander durch einen Wall lymphoider Zellen, die sich in den mit Hämalaun gefärbten Präparaten durch ihre blaue Farbe von dem Hauptbestandtheile der Knötchen, der eine hellrothe Farbe angenommen hat, recht deutlich abheben. Derselbe setzt sich aus epitheloiden Zellen zusammen, welche sich durch ihren grösseren, länglichen und weniger intensiv gefärbten Kern und grossen Protoplasmaleib von den randständigen Lymphocyten unterscheiden. Im Centrum der Knötchen liegen vereinzelte Riesenzellen mit feinkörnigem Protoplasmaleib und zahlreichen, am Rande der Zellen lagernden Kernen. Einzelne Riesenzellen zeigen Vacuolen in ihrem Inneren. Weiter nach vorn sind die Knötchen nicht mehr von einander zu unterscheiden — es tritt nun ein mehr gleichmässiges Gewebe auf, welches nicht nur den ganzen vorderen Abschnitt der Chorioidea ersetzt, sondern in welchem auch, wie schon beschrieben wurde, der Ciliarkörper und die Iris so vollständig aufgegangen sind, dass nur noch Vorhandensein von Pigmentzellen an den Bestand derselben erinnert.

Die verdickte Chorioidea lässt nur sehr wenig Blutgefässe erkennen, ferner Pigmentzellen, welche zumeist in Zügen angeordnet zwischen einzelnen Knoten liegen und offenbar die erhalten gebliebenen Pigmentzellen des Aderhautstromas sind. Nekrotische Stellen sind nirgends in der Aderhaut zu sehen.

Der ganze vordere Bulbusabschnitt ist ausgefüllt mit einem theilweise sehr zellenreichen, theilweise serös-fibrinösen Exsudate, welches in dicker Schicht an die Chorioidea, den Ciliarkörper und an die Iris sich anlegt, letztere nach vorn drängend. Auch in dem Exsudate sind Riesenzellen zu consta-

tiren. Ein grosser Theil des Exsudates erweist sich durch den Zerfall der Kerne, welche sich schlecht gefärbt haben, als nekrotisch.

Von der Netzhaut, welche in toto abgeboben ist und sich hinten an das Exsudat anlegt, sind in Folge hochgradiger Degeneration nur noch die beiden Körnerschichten andeutungsweise zu sehen. Der Raum zwischen der abgehobenen Netzhaut und der Chorioidea ist von einer serösen geronnenen Flüssigkeit erfüllt. Auch die Papille und der angrenzende Theil der Sklera sind entzündlich infiltrirt, indem nicht nur zahlreiche Lymphoidzellen, sondern auch Epitheloidzellen mehr diffus das Gewebe durchsetzen.

Ueberhaupt zeigt die ganze Sklera an der nasalen Seite eine reichliche Vermehrung der Kerne, welche sich stellenweise zu kleinen Knoten ansammeln, besonders um die Gefässe. Ganz vorn nahe der Hornhautgrenze wird, wie schon oben berichtet, die Sklera vollständig durch das zellenreiche Gewebe substituirt, welches hier auch die Bindehaut über der Sklera und den Ciliarkörper unter der Sklera durchsetzt.

Aus dem mikroskopischen Befund geht wohl mit ziemlicher Sicherheit unter Berücksichtigung der Anamnese hervor, dass wir es mit einem Falle ausgedehnter luetischer Erkrankung des Bulbus zu thun haben.

Differentialdiagnostisch kommen in Betracht neben Syphilis noch Tuberculose und die Veränderungen, welche sich an eine perforirende Verletzung anschliessen, sowohl an dem betroffenen Auge selbst als auch an dem sympathisch erkrankten. Bekanntlich ist die histologische Differentialdiagnose zwischen Tuberculose und Syphilis oft sehr schwer, um so mehr als auch Fälle von Mischinfection beider bekannt geworden sind.

Gegen die Tuberculose spricht das Auftreten der Bulbuserkrankung im Eruptionsstadium der Lues, in dem die Iritis bekanntlich am häufigsten ist, und die Abwesenheit jeglicher auf Tuberculose hinweisender Symptome. Ferner war das histologische Bild durchaus nicht gerade das einer typischen Tuberculose, und endlich fehlte die Verkäsung und die Bacillen, welche letztere bis jetzt wohl das einzig sichere histologische Charakteristicum für Tuberculose sind.

Wenn die von Baumgarten aufgestellte Hypothese heute noch Gültigkeit hätte, so hätten wir in unserem Falle eine Mischinfection vor uns, da er behauptet hatte, dass Riesenzellen im syphilitischen Erkrankungsgewebe für Mischinfection charakteristisch seien. Heute aber wissen wir zur Genüge, dass die Riesenzellen, die man damals nur der Tuberculose zuschreiben wollte, nicht nur häufig bei syphilitischen Neubildungen vorkommen, sondern es haben uns auch Mittheilungen aus letzter Zeit gelehrt, dass die Riesenzellen auch im Granulationsgewebe der sympathischen Uveitis sich vorfanden. In letzterer Beziehung ist besonders der Fall von Axenfeld bekannt.

Erkrankungen, welche nach einer Verletzung das linke Auge selbst betroffen hätten, sowie sympathische Ophthalmie des anderen Auges, kann in unserem Falle von vorn herein durch die Anamnese und den makroskopischen Befund ausgeschlossen werden.

Der Grund, weshalb ich mich von Anfang an für ein luetisch erkranktes Auge entschieden hatte, ist folgender. Wir haben ein zweifellos luetisch inficirtes Individuum vor uns, das noch die Reste eines papulo-maculösen Exanthems, sowie ausgedehnte indolente Drüsenschwellungen zeigte; sodann gab Patient an, dass die Erkrankung des Auges während des Eruptionsstadiums seiner Syphilis aufgetreten sei, also zu einer Zeit, in der, wie wir wissen, die Erkrankungen der Iris am häufigsten sind. Der histologische Befund spricht, da es nicht möglich war, in Schnitten Tuberkelbacillen zu finden, gleichfalls für Syphilis.

In der Literatur konnte ich keinen Fall auffinden, in welchem eine so ausgedehnte Erkrankung des Auges an Syphilis mitgetheilt wurde. Was die syphilitische Infiltration der Conjunctiva anlangt, so ist nur der Fall von Elschnig näher mikroskopisch untersucht, unterscheidet sich jedoch wesentlich von der obigen Mittheilung. Während in Elschnig's Fall eine gleichmässige Infiltration der Conjunctiva zu beobachten war, fanden sich in unserem Knötchen mit Riesenzellen. Ausserdem liegt wohl auch in der erfolgreich angewendeten Inunctionscur in dem ersteren Falle gegenüber dem Fortbestehen in unserem Falle trotz der eingreifenden Cur ein wesentlicher Unterschied.

Zum Schluss gestatte ich mir noch, Herrn Hofrath Professor Dr. E. Fuchs für die Überlassung des Falles, sowie für die Rathschläge bei Bearbeitung desselben, meinen Dank auszusprechen.

Literaturverzeichniss.

Baumgarten, Centralbl. f. med. Wissenschaft. 1876.
Baumgarten. Ebenda. 1877.
Baumgarten, Virchow's Archiv f. path. Anat. Bd. LXXVI, LXXXVI, XCVII, CXI.
Axenfeld, Verhandl. d. 26. Ophthalm. Versammlung 1897.
Elschnig, Syphilitische Infiltration der Conjunctiva bulbi. Klin. Monatsbl. XXXV. S. 155. 1897.

Erklärung der Abbildungen auf Taf. XIV, Fig. 1 u. 2.

Fig. 1. Vergrösserung $^4/_1$. *b* — Bindehaut. *h* — Hornhaut. *r* — Regenbogenhaut *s* — Sklera. *ch* — Chorioidea. *n* — Netzhaut. *k* — Knötchen. *e* — Exsudat auf der infiltrirten Chorioidea lagernd.
Fig. 2. Die in Fig. 1 mit römisch I gekennzeichnete Stelle in 30facher Vergrösserung.

Ueber den hinteren Abscess der Cornea und die Frühperforation der Membrana Descemeti.

Von

Dr. Hugo Wintersteiner,

Docent in Wien.

Mit Tafel XV, Fig. 1—3.

Trotz der Häufigkeit der Hornhautgeschwüre gelten pathologisch-anatomische Untersuchungen derselben in frühen Stadien und an Augen vorgenommen, welche nicht anderweitig (insbesondere durch absolutes Glaukom) bereits schwer verändert waren, noch immer als Seltenheiten und der Veröffentlichung würdig. Erst kürzlich hat Petit[1]) einen Fall von Ulcus serpens corneae, welches erst wenige Tage alt war, beschrieben und im Ganzen nur 21 Fälle von noch nicht perforirten Hornhautgeschwüren zusammengetragen. Wenn auch diese Zusammenstellung keinen Anspruch auf Vollständigkeit erheben kann (es fehlt z. B. ein Fall Gruber's in „Anatomische Studien zur Hornhautpathologie", v. Graefe's Arch. f. Ophthalm. XLVI. 1898, S. 360), so zeigt sie doch, dass es nicht überflüssig sein dürfte, einschlägige Fälle zu berichten, ja Petit fordert in seinem erwähnten Aufsatze direct hierzu auf, mit der Begründung, dass „neue anatomische Untersuchungen an Menschenaugen, die keine allzuweit vorgeschrittenen Veränderungen erlitten haben, unerlässlich seien".

Diese Aufforderung ist auch der Anlass zu der Veröffentlichung der folgenden Beobachtungen. Obwohl ich eine grössere Reihe von Augen mit Ulcus corneae mit und ohne Complicationen, zum Theil in früheren Stadien, zum Theil bereits nach eingetretener Perforation

[1]) Anatomische Untersuchung eines frischen Falles von serpiginöser Hypopyonkeratitis an einem bis dahin gesunden Auge. Klin. Monatsbl. f. Augenheilk. Januar 1901.

zu untersuchen Gelegenheit hatte[1]), greife ich doch nur drei Fälle heraus, welche zu der von Petit neuerdings angeregten Frage nach dem Auftreten des sogenannten hinteren Abscesses und der Frühperforation der Cornea Bezug haben.

1. Fall.

Durch die Liebenswürdigkeit des Herrn Prosector Docenten Dr. Rich. Kretz erhielt ich den bereits in Celloidin eingebetteten vorderen Bulbusabschnitt mit folgenden Notizen:

„Tichy Franz, 2 Jahre alt, stand in der Zeit vom 1. bis 4. März 1894 mit Variola in Behandlung. Das Kind war drei Wochen vor seinem Spitalseintritte an Fieber und typischem Variolaexanthem erkrankt. (Daten über den Beginn seiner Augenerkrankung sind nicht bekannt.)

Obductionsbefund: Variola in stadio exsiccationis et decrustationis. Orchitis variolosa. Pneumonia lobularis bilateralis. Prolapsus iridis c. perforatione corneae o. s."

Mikroskopischer Befund des linken Auges (s. Fig. 1): Die Hornhaut zeigt ein sehr grosses Geschwür, welches fast überall bis an den Limbus reicht; nur stellenweise sind kurze Stückchen der Bowman'schen Membran am Rande erhalten und selbst noch mit Epithel bekleidet, dessen Zellen daselbst jedoch wie gequollen, trüb geschwollen, fein granulirt und schlecht begrenzt erscheinen und Kerne enthalten, von welchen viele blass oder gar nicht gefärbt oder auch in Zerfall begriffen sind. Diese Veränderung (parenchymatöse Degeneration) des Epithels setzt sich noch ein kurzes Stück weit über den Limbus auf das conjunctivale Epithel fort, während dasselbe sonst im Bereiche der Conjunctiva bulbi keine degenerativen Veränderungen, im Gegentheile Wucherungsvorgänge aufweist, indem seine Schichten zahlreicher geworden sind. Die Conjunctiva bulbi ist nur wenig verdickt, zeigt aber trotzdem seröse Durchtränkung und vielfach kleinzellige Rundzelleninfiltration, jedoch keineswegs in einem so hohen Grade als man nach der Intensität des Hornhautprocesses zu erwarten berechtigt sein dürfte.

Das Hornhautgeschwür ist ausserordentlich flach; denn trotz seiner Ausbreitung über die ganze Cornea hat es in seiner Mitte doch nur ungefähr die Hälfte der Hornhautdicke zerstört. An einer einzigen, kaum 1 mm im Durchmesser betragenden, paracentral gelegenen Stelle ist die Verdünnung viel hochgradiger, kommt jedoch nicht so sehr auf Rechnung des Geschwürs, als des weiter unten ausführlicher zu beschreibenden „hinteren Abscesses". So weit das Geschwür reicht, ist das Hornhautstroma vollständig nekrotisch

[1]) Das reiche Material zu meinen pathologisch-anatomischen Untersuchungen verdanke ich zum grossen Theile der Liebenswürdigkeit des Herrn Hofrathes Prof. Weichselbaum, Vorstandes des patholog.-anatomischen Institutes in Wien, sowie dem freundschaftlichen Entgegenkommen seiner Assistenten, der Herren Doc. Dr. Albrecht, Doc. Dr. Ghon, Dr. Störk und Dr. Landsteiner, welchen ich an dieser Stelle hiermit meinen besten Dank ausspreche.

geworden; die Lamellen sind verquollen und färben sich schichtenweise bald stark, bald schwach mit Eosin; die Hornhautkörperchen sind zu Grunde gegangen, die Saftspalten sind daher leer oder enthalten Zellenreste, deren Kerne nur ausnahmsweise mit Hämalaun noch schwach tingirbar sind, oder sie sind nach dem Zugrundegehen der Zellen collabirt und durch Quellung der Lamellen verschlossen. An der Oberfläche des Geschwürs, welche fast durchgehend geglättet erscheint, sind die Spalten zwischen den nekrotischen Lamellen erweitert und enthalten unzählige Bakterienhaufen. Es handelt sich durchwegs um grosse Cokken ohne besondere charakteristische Anordnung. Wenn sie sich auch in den oberflächlichen Schichten allenthalben vorfinden, so sind sie doch in den centralen Theilen der Cornea am reichlichsten und besser färbbar als in den Randtheilen.

Die Nekrose der Cornea greift durch die ganze Dicke hindurch, also bis an die Descemeti. An der Peripherie grenzt sie sich ungemein scharf ab durch eine ringförmige, kleinzellige Infiltration, welche sowohl im vorderen als im hinteren Drittel der Hornhautdicke so dicht ist, dass sie zum vollständigen oder theilweisen Einschmelzen der Lamellen geführt hat und die dicht gedrängten, dunkel gefärbten Kerne nur durch die Anwesenheit einiger feiner Fasern eine streifige Anordnung erhalten. In diesen beiden erwähnten Schichten greift die Infiltration auch weiter gegen die Hornhautmitte keilförmig ins nekrotische Stroma vor. In den mittleren Hornhautschichten dagegen ist die Infiltration viel schwächer; sie erweitert nur mässig die Saftspalten und setzt an Stelle der zu Grunde gegangenen Hornhautkörperchen Reihen und Haufen von Exsudatzellen.

Wo die Spitze der oberflächlicheren, keilförmig vordringenden Infiltration die oberflächlichen Bakterienansiedelungen erreicht, liegt zwischen beiden eine Zone, in welcher die interlamellären Spalten von röthlich gefärbtem Detritus ausgegossen erscheinen; derselbe besteht aus abgestorbenen Bakterien, an deren Stelle allmählich die Wanderzellen vom Rande her treten.

In den oberflächlichsten Schichten ist die Sonderung zwischen dem der Nekrose anheimfallenden und dem erhalten bleibenden Gewebe durch die Entzündung bereits vollendet, die Abgrenzung ungemein scharf, senkrecht von der Oberfläche nach der Tiefe ziehend und besonders dadurch prägnant zum Ausdruck gebracht, dass die kräftige Eosinfärbung der erhaltenen Lamellen geradlinig plötzlich abschneidet. Nach der Tiefe zu ist dieser Farbenunterschied ebenfalls deutlich, wenn auch die Grenze nirgends mehr so scharf hervortritt.

Es erübrigt noch diejenige Partie der Cornea des Genaueren zu betrachten, wo die Verdünnung am weitesten vorgeschritten ist. Hier wird die Stelle des hinteren Drittels des Hornhautstromas von einer Exsudatmasse eingenommen, die nach vorn zu eine fast überall scharfe und glatte Begrenzung an den zusammengepressten nekrotischen Hornhautlamellen findet, seitlich sich allmählich zuschärft und hinten an die Descemeti grenzt. Das Exsudat besteht aus Rundzellen in den verschiedenen Stadien des Zerfalles zu Eiter und wird nur von sehr spärlichen Fasern durchzogen, welche zum Theil noch Reste des Hornhautstromas darstellen mögen, zum Theil auch Fibrinfäden sind. Entsprechend der Mitte des Exsudatherdes, der ungefähr 4 mm breit ist, ist die Membrana Descemeti in einer Ausdehnung bis zu

2 mm unterbrochen; die Rissenden liegen im Allgemeinen flach und zeigen nur eine Andeutung einer Einrollung nach vorn. Sie sind nicht aufgeblättert; auch sonst zeigt die Descemeti keine Anzeichen einer Zerspaltung. Im Bereiche der erwähnten Lücke in der Membran steht das Exsudat in ununterbrochenem Zusammenhange mit den Exsudatmassen, welche in der vorderen Kammer liegen und dieselbe fast vollständig ausfüllen. Während das übrige Hypopyon grösstentheils aus Eiterkörperchen besteht, ist der im Bereiche der Perforation haftende Theil vorwiegend fibrinös.

Das Endothel der Descemeti fehlt vollständig und nirgend sind abgestossene Reste desselben im Kammerexsudate zu finden; das letztere erreicht überall die Kammerbucht, füllt die Spalten zwischen den Fasern des Ligamentum pectinatum völlig aus und dringt auch in die Iriswurzel und das vordere Ende des Ciliarkörpers ein, so dass eine Begrenzung dieser Theile gegen die Kammer kaum auffindbar ist.

Die Iris ist etwas verdickt durch kleinzellige Infiltration, welche aber ausser am Ciliarrande nirgends erheblichere Dichtigkeit erreicht. Eine besondere Füllung der Irisgefässe wird vermisst. Der Pupillarrand liegt breit und flach der Linse auf; doch ist eine Verklebung nirgends mit Sicherheit nachweisbar. Da wo das Hypopyon die Irisvorderfläche nicht unmittelbar erreicht, kleben kleine Exsudatklümpchen auf derselben. Das Irisstroma ist fast ganz pigmentfrei, nur wenige grosse, runde Klumpen schwarzbraunen Pigmentes finden sich vor.

Im Ciliarkörper macht sich, abgesehen von dem kindlichen Kernreichthum des Gewebes, auch eine diffuse entzündliche Kernvermehrung geltend. In den Gefässen finden sich wandständige Leukocytenanhäufungen. Entlang den Zügen der Zonula Zinnii liegen einzeln oder in Häufchen Exsudatzellen; ebenso im Petit'schen Canal und in der hinteren Kammer.

An der grossen, kugeligen Linse ist die Kapsel, das Epithel, die vordere Rindenzone und die Kernregion in jeder Beziehung normal. In der hinteren Rinde dagegen sind in einer flachen subcapsulären Schicht grosse Eiweisskugeln in einfacher Lage neben einander gereiht und die Zwischenräume zwischen ihnen von homogen geronnener, eiweissreicher Flüssigkeit ausgegossen. Die unmittelbar benachbarten Fasern sind völlig normal. Eine zweite veränderte Zone findet sich etwas hinter dem Aequator an der Grenze zwischen Kernregion und hinterer Rinde. Es sind auf dem Meridionalschnitte breit spindelförmig aussehende Lücken durch Auseinanderweichen der Lamellen entstanden, ebenfalls mit homogen geronnener Flüssigkeit erfüllt und von einzelnen Linsenfasern durchquert.

An der Ora serrata bestehen nur die dem kindlichen Auge eigenthümlichen Verhältnisse. Der hintere Bulbusabschnitt stand mir leider nicht zur Verfügung.

Kurz zusammengefasst ergab also die histologische Untersuchung des Auges: Grosses flaches Geschwür der Cornea mit ausgedehnter Nekrose, welche bis auf eine schmalste Randzone die ganze Cornea ergriffen hat. Circuläre demarkirende eitrige Entzündung mit nahezu vollendeter Sequestrirung der nekrotischen Hornhaut. Tiefer Abscess

der Cornea mit Perforation der Descemeti, aber ohne Perforation nach vorn gegen den Geschwürsgrund. Grosses Hypopyon, welches mit der Exsudatmasse des hinteren Abscesses in ununterbrochenem Zusammenhang steht. Iritis, Cyclitis. Beginnende Cataracta.

Das Auge zeigte keinerlei anderweitige Veränderungen, welche auf eine früher überstandene Erkrankung hindeuten würden, ist daher bei dem Mangel jeglicher Complication für die Frage nach dem Auftreten eines hinteren Abscesses bei Ulcus corneae serpens und einer Frühperforation der Descemeti ohne Einschränkung verwerthbar.

Petit hat im Anschlusse an die Beschreibung eines Falles, in welchem kein hinterer Abscess vorhanden war, die in der Literatur niedergelegten Fälle noch nicht perforirter Hornhautgeschwüre zusammengestellt und gefunden, „dass in 10 Fällen von Ulcus serpens. darunter zwei mit Glaucoma absolutum, die Membrana Descemeti unverändert war, und dass sie in 11 Fällen eine Frühperforation aufwies. Von diesen letzten litten jedoch 10 vor der Hornhautinfection an Glaukom". Er ist geneigt, gerade diesem letzteren eine nicht nebensächliche Bedeutung für das Zustandekommen der Frühperforation zuzuschreiben, indem er auf die von mir häufig gefundene Zerreissung der Descemeti in kindlichen Augen mit Glaukom (Tumor retinae und Hydrophthalmus) hinweist. Doch sind derartige Rupturen der Descemeti an glaukomatösen Augen alter Leute bisher nicht gefunden worden, was leicht verständlich ist, wenn man die von mir gegebene Erklärung acceptirt, dass die Ruptur eine Folge von zu starker Dehnung der Descemeti bei fortschreitender Vergrösserung der Cornea ist. Da bei alten Leuten in Folge grösserer Festigkeit der Bulbushüllen eine Dehnung der Cornea (und lange Zeit auch der Sklera) ausbleibt, so fällt auch das ursächliche Moment für das Bersten der Descemeti weg. Ausserdem möchte ich noch darauf aufmerksam machen, dass ich nie eine Zerspaltung der Descemeti in den erwähnten Fällen antraf. Es zerreisst also offenbar die Descemeti bei tiefem Abscess und bei infantilem Glaukom aus ganz verschiedenen Ursachen. Dass nicht das fast in allen der bisher veröffentlichten Fälle gleichzeitig bestehende Glaukom die Veranlassung zur Frühperforation der Descemeti sein kann, zeigt ausser einem schon früher von Green und Ewing veröffentlichten Falle aufs Klarste mein eben ausführlich beschriebener Fall, der ein bis dahin ganz gesundes Auge betraf. Höchstens könnte man zugeben, dass das Glaukom oder vielleicht auch blos das höhere Alter, in welchem alle anderen Kranken standen, eine Prädisposition für das Auftreten

eines hinteren Abscesses und der folgenden Frühperforation schafft. Petit stellt auch die Frage zur Discussion, ob man nicht zu weit ginge, „wenn man eine ständige Beziehung zwischen hinterem Abscess und Frühperforation annimmt“? Hierauf wäre zu erwidern, dass es wohl nicht ausgeschlossen sein dürfte, dass ein hinterer Abscess einmal auch ohne zu perforiren durch Resorption ausheilt, wenn das ihn veranlassende Ulcus corneae frühzeitig genug zum Stillstande gebracht würde, dass jedoch bisher kein solcher Fall bekannt ist, indem in allen anatomisch untersuchten hinteren Hornhautabscessen die Descemeti bereits zerrissen war; hingegen scheint umgekehrt der Eintritt einer Frühperforation der Descemeti immer an den Bestand eines tiefen Abscesses gebunden zu sein, da bisher kein anatomisch untersuchter Fall von Hornhautgeschwür vorliegt, in welchem die Descemeti geborsten war, ohne dass die Tiefe der Cornea intensiv infiltrirt gewesen wäre.

In den Beschreibungen einschlägiger Fälle wiederholt sich immer wieder der Befund, dass die Descemeti in mehrere Lamellen zerspalten war. In meinem Falle fehlt eine solche Aufspaltung sicher vollständig, nicht einmal die Rissränder der Descemeti sind aufgeblättert. Ohne hieraus irgendwelche vielleicht zu weitgehende Schlüsse machen zu wollen, möchte ich nur die Frage aufwerfen, ob dieses differente Verhalten nicht aus dem jugendlichen Alter meines Patienten zu erklären wäre, während sämmtliche andere Fälle ältere oder alte Leute betrafen. Es läge nahe anzunehmen, dass sich mit zunehmendem Alter eine fortschreitende schichtweise Differenzirung in der Descemeti einstellt, welche durch entzündliche Einflüsse zu Zerspaltung führen kann. Eine lamelläre Structur der Membran nimmt übrigens ja bereits Schwalbe an, indem er anführt, dass sie durch längeres Kochen in eine Anzahl feiner structurloser Lamellen (Henle, Ranvier, Berger) zerfällt.

Wie schon erwähnt, befanden sich die von anderen Autoren untersuchten Fälle hinteren Abscesses der Cornea bereits in einem so weit vorgerückten Stadium, dass die Descemeti bereits mehr minder weit durchlocht und eine Verbindung des Kammerexsudates mit dem zwischen den Hornhautlamellen entwickelten Eiterherde hergestellt war. Dagegen fehlt noch vollständig die Untersuchung von früheren Stadien, welche geeignet wären, Klarheit über manche Differenzpunkte in den Ansichten über die Ursache und Entstehung des hinteren Abscesses sowie der Frühperforation desselben zu schaffen.

Deshalb dürften die folgenden Befunde an zwei Augen von

Werth sein, welche allerdings strenge genommen nicht hierher zu gehören scheinen, indem sie nicht typische Ulcera serpentia betreffen, sondern Fälle von Keratitis ex lagophthalmo darstellen. Doch scheinen mir die Unterschiede zwischen den beiden Formen von Keratitis mehr durch den Sitz der Infectionsstelle, als durch Differenzen in den pathologisch-anatomischen Vorgängen bedingt zu sein, weshalb ich die Verwerthung des Falles für die uns beschäftigende Frage für statthaft halte.

2. Fall (siehe Fig. 2 u. 3).

Es handelte sich um eine 78jährige Frau, welche in der niederösterreichischen Landesirrenanstalt in Pflege gestanden hatte, und mit der Diagnose: Dementia senilis, Marasmus, Pneumonia lobularis am 25. Januar 1898 zur Obduction kam. Die Obductionsdiagnose lautete: Marasmus c. atrophia cerebri eximia, Emphysema pulmonum chron., Tbc. obsoleta apicum pulmonum, Pneumonia catarrhalis lobi medii pulmonis d., Colitis catarrhalis.

Die Kranke war längere Zeit in Agone gelegen und bei der Obduction fanden sich an beiden Augen entlang dem unteren Hornhautrande schmale, sichelförmige, gelblichweisse Infiltrate, in deren Bereich das Gewebe wie gequollen vorragte. Hypopyon war nicht vorhanden. Pupillen mittelweit, ohne Synechien. Die beiden Bulbi wurden fünf Stunden p. m. der Leiche entnommen, in Müller'scher Flüssigkeit gehärtet und dann nach Nachhärtung in Alkohol der Celloidineinbettung zugeführt.

Der histologische Befund ist beiderseits fast der gleiche:

R. A. Verticalschnitte durch den vorderen Abschnitt (Fig. 2): Die Cornea zeigt eine am unteren Limbus beginnende und ungefähr $1\,^1/_2$ mm hohe Infiltration, welche knapp das vordere Drittel der Hornhautdicke einnimmt, nach der Sklera zu keilförmig vordringt, gegen die Hornhautmitte allmählich schwächer wird und hinten gegen die tieferen Schichten der Cornea sich ziemlich gut absetzt. Die Lamellen der Hornhaut sind hier nur durch zahlreiche mononucleäre, zumeist reihenweise angeordnete Leukocyten aus einander gedrängt. An dem centralen Rande der Infiltration hat sich die Cornea oberflächlich mit Hämalaun auffallend stark blau gefärbt, wofür der Grund in einer Vertrocknung und Verdünnung und gleichzeitigen Verdichtung der Lamellen liegt, die aber frei von zelliger Infiltration sind.

Ueber der infiltrirten Partie der Cornea fehlt das Epithel sowie die Bowman'sche Membran, und an einer kleinen Stelle unmittelbar am Limbus sind auch die vordersten Hornhautlamellen zerstört und die benachbarten nach vorn aufgeblättert. Im benachbarten Theile des Limbus besteht mässige strichförmige Infiltration des episkleralen und conjunctivalen Gewebes; das conjunctivale Epithel ist im Limbus stark verdickt, die oberen Schichten schuppenartig abgeplattet und abschilfernd.

In den centralen Theilen ist die Cornea ganz normal bis auf einige kleine Unterbrechungen der Bowman'schen Membran und stellenweise auch der allervordersten Lamellen des Stroma, welche durch Epithelwucherung glatt ausgefüllt erscheinen (ältere Maculae corneae). Dagegen zeigt die

Cornea entlang dem oberen Rande wieder entzündliche Veränderungen: Das Epithel gelockert, die oberflächlichen Lagen abgestossen; zwischen den zurückgebliebenen, stellenweise schlechter gefärbten basalen Zellen liegen hie und da dunkle Kerne von durchwandernden Leukocyten. In den unmittelbar an den Limbus angrenzenden, also peripherstен und vordersten Schichten der Cornea sind die Saftspalten durch strichförmige Züge von Wanderzellen erweitert; das Infiltrat ist ziemlich dicht und nimmt gegen die Mitte allmählich, gegen die Tiefe rasch ab. Die mittleren und tiefen Schichten der Cornea sind allenthalben normal.

Eine Ausnahme macht eine eng begrenzte Partie im untersten Theil der Cornea unmittelbar vor der Descemeti. Während die nächste Umgebung des Schlemm'schen Canals sowie des Ligamentum pectinatum vollständig frei von jeglicher Infiltration ist, treten mit dem Anfange der Descemeti in den mehr minder stark erweiterten Spalten zwischen den Lamellen Ansammlungen von poly- und mononucleären Leukocyten, deren manche auch schon in Zerfall begriffen sind, auf. Diese Zellansammlungen befinden sich entweder zwischen den aus einander gedrängten hintersten Lamellen oder zwischen Hornhautstroma und Descemet'scher Membran. Dabei ist zu bemerken, dass sich diese Herde von den übrigen bisher erwähnten Infiltrationen der Cornea ausser durch den bereits erwähnten Zellzerfall auch durch ihre in jeder Richtung grössere Ausdehnung auffällig unterscheiden. Endlich sei hervorgehoben, dass sich in die grösseren Spalträume eiweissreiche Flüssigkeit ergossen hat, die jetzt geronnen, bläulich gefärbt ist und Eiterkörperchen enthält.

Die Descemeti ist in einer Ausdehnung, welche der Grösse dieses tiefen Entzündungsherdes gleichkommt, in zwei Lamellen gespalten. Die Spaltung ist schon nahe am peripheren Rande angedeutet, vollzieht sich aber erst da, wo die Eiteransammlung mächtiger wird, vollständig; die beiden Lamellen weichen dann bald mehr, bald weniger aus einander, können sich auch streckenweise wieder an einander legen, um sich dann abermals von einander zu entfernen. In dem Raume zwischen ihnen ist geronnene Flüssigkeit eingeschlossen, welche der oben erwähnten genau gleicht; Zellen konnte ich in ihr jedoch nicht nachweisen.

Das Endothel der Descemeti, welches in der übrigen Kammer ganz normales Aussehen besitzt, erscheint in einem den beschriebenen tiefen Entzündungsherd etwas überragenden Areale schwer verändert: zumeist fehlt es ganz oder es kleben blos einige gequollene, degenerirte Zellen einzeln oder auch zu kleinen flachen Klümpchen zusammengeballt an der Descemeti. Eiterkörperchen sind nur vereinzelt an der Descemeti angelagert. Etwas reichlicher finden sie sich an den Fibringerinnseln, die sich aus dem Kammerwasser ausgeschieden haben, und im Kammerfalz (jedoch wegen verkehrter Lage des Bulbus in der Härtungsflüssigkeit im oberen Winkel). Kleinste Klümpchen von Eiterkörperchen und Fibrin haben sich an der vorderen Fläche der Iris niedergeschlagen.

Die Iris zeigt nur sehr geringfügige entzündliche Veränderungen: spärlich verstreute Wanderzellen im Stroma, hie und da ein stärker gefülltes Gefäss mit wandständiger Leukocytenanhäufung, das Pigmentblatt stellenweise an die Linsenkapsel durch zelliges Exsudat angeklebt. Auch im

Petit'schen Raum liegen im unteren Umfange der Linse Wanderzellen auf der Kapsel. Im Ciliarkörper, der einen Muskel von hypermetropischem Bau besitzt, sowie im vorderen Abschnitte der Retina und Chorioidea, finden sich nur senile Veränderungen.

Der Befund am vorderen Abschnitte des anderen Auges stimmt in allen wesentlichen Stücken mit dem eben beschriebenen vollkommen überein. Auch an diesem Auge findet sich, entsprechend dem unteren Hornhautrande eine Infiltration, welche das vordere Viertel der Cornealschichten einnimmt und an der Oberfläche zu Zerfall mit Abstossung des Epithels und der Bowman'schen Membran geführt hat, während das Epithel der Conjunctiva und des Limbus etwas verdickt und gewuchert ist und sogar den unteren Geschwürsrand etwas überragt. Das Epithel der Cornea fehlt bis auf einzelne, noch haften gebliebene Zellen im ganzen unteren Drittel der Cornea, auch da, wo weder die Bowman'sche Membran noch das Hornhautstroma Veränderungen in Folge der Entzündung erkennen lässt.

Gerade hinter dem Geschwür in den mittleren Schichten der Cornea und von dem Geschwür durch Lagen normal aussehender Lamellen getrennt, liegt eine zweite flache Infiltration, woselbst die Saftspalten durch reihenweise angeordnete Wanderzellen erweitert erscheinen, und hinter dieser Infiltration, wieder durch Schichten normalen Stromas getrennt, befindet sich endlich eine dritte flächenhaft unmittelbar vor der Descemeti ausgebreitete Ansammlung von Eiterkörperchen. Diese letztere beginnt bereits beim vorderen Ende des Ligamentum pectinatum in Form von Reihen weisser Blutkörperchen zwischen den allerhintersten Hornhautlamellen, sowie auch zwischen diesen und der Descemeti, erreicht aber erst höher oben (genau hinter der Mitte des Geschwürs) seine grösste Mächtigkeit, indem die Decemeti von dem Hornhautstroma durch flüssigen Erguss sowie durch Eiterkörperchen. die sich in den verschiedenen Stadien des Zerfalls befinden, abgehoben ist (Fig. 3). Hier erscheint die Descemeti in zwei Lamellen gespalten, welche bald an einander liegen, bald durch geronnene Flüssigkeit, welche sich bläulich gefärbt hat, aus einander gedrängt erscheinen. Diese Spaltung erreicht gegen der Peripherie nicht das Ende der Descemeti, obwohl sie eine Strecke weit noch durch eine helle Linie (Differenz in der Lichtbrechung und Tingirbarkeit) angedeutet ist. Gegen die Hornhautmitte reicht sie ebenso weit, wie die Ausläufer der oberflächlichen Infiltration. Das Endothel, welches in den oberen zwei Dritteln der Cornea vollständig normal aussieht, fehlt im ganzen unteren Drittel grösstentheils; dort, wo noch Gruppen von Endothelzellen erhalten sind, sehen sie wie gequollen und granulirt aus und besitzen schlecht färbbare, unscharf begrenzte Kerne. An solchen Stellen kleben auch hie und da einzelne Eiterkörperchen. Ein Hypopyon fehlt; doch sind Eiterkörperchen hie und da in Gruppen im Kammerwasser suspendirt und auf der Vorderfläche der Iris und Linse niedergeschlagen. Iris sehr spärlich infiltrirt, Irisgefässe und Ciliarfortsätze hyalin degenerirt. Einzelne Gefässchen der Iris und des Ciliarkörpers sind mit weissen Blutkörperchen vollgepfropft.

Der histologische Befund an diesen beiden Augen, in Kürze zusammengefasst, ergiebt eine im unteren Viertel der Cornea gelegene

eitrige Keratitis mit geschwüriger Zerstörung der oberflächlichen Hornhautschichten und einer gerade hinter dem Geschwür gelegenen Eiteransammlung in den tiefsten Schichten nebst einer Spaltung der Descemeti und Ansammlung eiweissreicher Flüssigkeit in dem Spalt zwischen den beiden Blättern derselben; geringgradige ringförmige entzündliche Infiltration im Hornhautrande; leichte Iritis mit Absetzung einer geringen Menge zelligen und fibrinösen Exsudates in die Vorderkammer.

Wie schon erwähnt, betrifft dieser Fall allerdings kein typisches Ulcus serpens, sondern eine Keratitis e lagophthalmo. Ist auch das klinische Aussehen ein differentes, so wird dies doch in erster Linie nur durch die verschiedene Localisation und Ausbreitung der Infectionsstelle bewirkt; in beiden Fällen handelt es sich aber um eitrige Keratitiden mit Geschwürsbildung, und wir finden hinsichtlich der feineren pathologisch-anatomischen Vorgänge bei der Bildung des Geschwürs, Zerstörung der Cornea und späteren etwaigen Reparation so weitgehende Analogien, dass es meines Erachtens wohl gestattet sein wird, Detailbefunde, welche sich aus der Untersuchung der Keratitis e lagophthalmo ergeben, für die Kenntniss des Hornhautgeschwürs überhaupt zu verwerthen. Haben es ja auch Uhthoff und Axenfeld in ihrer umfassenden Arbeit über die „pathologische Anatomie und Bakteriologie der eitrigen Keratitis des Menschen“ nicht zurückgewiesen, neben Fällen von eigentlichem Ulcus serpens corneae auch Fälle von „Keratomalacie resp. nekrotischem ulcerösem Zerfall der Hornhäute, namentlich im Lidspaltentheil“ in den Kreis ihrer Betrachtungen zu ziehen und unter gemeinsamen Gesichtspunkten abzuhandeln.

Um einen Punkt, auf den ich das Augenmerk lenken möchte, gleich vorweg zu nehmen, sei auf die an den beiden Augen mit Keratitis e lagophthalmo beschriebene Infiltration des oberen Hornhautrandes aufmerksam gemacht. In gleicher Weise wie am oberen Rande findet sie sich in nach unten zunehmender Intensität auch an dem seitlichen Umfange der Hornhaut; es stellt nach meinen bisherigen Untersuchungen dieser Befund nicht etwa eine Ausnahme dar, sondern die Regel. Ich war in der Lage, diese ringförmige Infiltration bisher fast in jedem Falle von Keratitis e lagophthalmo, der ein nicht allzu frühes Stadium darstellte, anatomisch nachzuweisen. Klinisch allerdings ist von ihr nichts sichtbar, weil sie so weit peripher liegt, dass sie eben noch vom Limbus gedeckt wird. Die Bedeutung, die diesem Infiltrate zukommt, ist offenbar die des

Einwanderungsringes, welcher nur deshalb nicht stärker ausgeprägt ist, weil das entzündliche Attractionscentrum weit abliegt und der Reiz auf den oben und seitlich gelegenen Theil des Randschlingennetzes naturgemäss viel geringer einwirken wird, als auf den unteren, von welchem aus die reichliche Zelleinwanderung in die Cornea erfolgt.

Ich fasse, wie schon angedeutet, die an beiden Augen vorgefundene Zell- und Exsudatansammlung hinter dem Geschwüre und vor der Descemeti als beginnenden hinteren Abscess auf, halte es aber nicht für überflüssig, um Einwendungen, die vielleicht auftauchen mögen, von vorn herein zu begegnen, die Gründe aufzuführen, welche mich dazu veranlassen, dieselbe von den gewöhnlichen dichteren Kernanhäufungen in den hinteren Hornhautschichten bei Ulcus corneae zu unterscheiden. Erstens grenzt sich die infiltrirte Partie nach vorn ganz scharf ab und ist durch eine breite Lage normaler oder wenigstens normal aussehender und nicht infiltrirter Hornhautlamellen von dem oberflächlichen Eiterherde getrennt, während die gewöhnlichen tiefsitzenden Infiltrationen sich nach vorn allmählich verlieren und meist auch die mittleren Schichten der Cornea deutliche Kernvermehrung aufweisen. Zweitens findet sich das Exsudat in höhlenartigen Erweiterungen, welche weit über die gewöhnlich beobachteten Saftspaltenerweiterungen hinausgehen. Drittens besteht der Inhalt dieser Höhlen neben ein- und mehrkernigen Leukocyten aus Zellen in fettigem und nekrotischem Zerfall und eiweissreicher Flüssigkeit. Viertens ist das Verhalten der Descemeti ein derartiges, wie es sich bei einfachen tiefen Infiltrationen, auch wenn sie erhebliche Dichte und Ausbreitung erlangt haben, bisher noch nicht gefunden hat.

Wenn ich es somit für sicher und erwiesen halte, dass die bezeichnete entzündliche Veränderung als beginnender hinterer Abscess der Cornea anzusehen ist, so kommt dem Befunde deshalb besondere Bedeutung zu, weil das frühe Stadium, in dem sich der Abscess befindet, uns einen Einblick in die Vorgänge bei der Entstehung desselben und bei der Frühperforation der Descemeti ermöglicht.

Es zeigt sich in erster Linie klar und unzweideutig, in welcher Art die Zerspaltung der Descemeti erfolgt oder wenigstens in manchen Fällen erfolgen kann: Die Descemeti theilt sich, ohne an irgend einer Stelle eine Zerreissung erlitten zu haben, in zwei Lamellen, welche durch eiweissreiche Flüssigkeit (Exsudat) auseinandergedrängt werden. Dieser Spaltung geht, wie sich nach den Randtheilen

schliessen lässt, eine Differenzirung in zwei Schichten voraus, die sich durch Unterschiede in der Färbbarkeit und dem Lichtbrechungsvermögen zu erkennen giebt. Dabei gewann ich den Eindruck, als ob eine vordere und hintere Schicht durch eine anders geartete, anders lichtbrechende, dünne Schicht wie durch eine Kittsubstanz zusammengehalten sei, nach deren Auflösung dann die vollständige Trennung erfolgen würde.

Eine irgendwie belangreiche Betheiligung des zelligen Vorderkammerexsudates an dem Zustandekommen der Zerspaltung der Descemeti, wie sie von Elschnig angenommen wird, kann ich nach meinen Fällen nicht gelten lassen. Ist eine solche Usur durch das Hypopyon im Sinne Elschnig's für die Mehrzahl der Fälle schon von vorn herein wenig wahrscheinlich, da, wie Schmidt-Rimpler in der Discussion auf dem XII. internationalen medicinischen Congress in Moskau bereits hervorhob, „das Hypopyon bei Ulcus serpens in der Regel sehr wenig Eiterzellen enthält, sondern vorzugsweise aus Fibringerinnseln besteht, und da wir bei wirklichen eitrigen Hypopyen nicht in der Weise eine Affection der Membrana Descemeti und Cornea eintreten sehen", so bieten meine zwei Fälle directe Gegenbeweise gegen die Annahme der Entstehungsart des hinteren Abscesses und der Frühperforation im Sinne Elschnig's.

Bekanntlich hat Elschnig auf Grund seiner anatomischen Befunde an bereits gegen die Kammer perforirten hinteren Abscessen den Vorgang der Frühperforation sich folgendermassen vorgestellt: Durch das Bestehen der eitrigen Hornhautentzündung komme es zur Ansammlung von Eiterzellen in der Vorderkammer, welche sich zuerst in Form eines fibrinös-eitrigen Gerinnsels an der Hinterfläche der Hornhaut entsprechend dem Entzündungsherde niederschlagen. „Die Membrana Descemeti wird nun an einer umschriebenen Stelle in ihren innersten Schichten usurirt, durch die Enzymwirkung der Leukocyten in ihre Lamellen zerblättert, durch die erst usurirte Stelle dringen dann die Leukocyten zwischen die einzelnen Lamellen vor, lösen immer mehrere von einander und zerstören sie schliesslich vollständig."

Ferner nimmt er an, dass die abscessähnliche Infiltration der hinteren Hornhautschichten nicht der Perforation der M. Descemeti vorausgeht, sondern ihr nachfolgt; durch die Lücken in der Descemeti sollen die Leukocyten aus der Vorderkammer in die Hornhaut eindringen und eine hintere Einwanderungszone bilden, welche den cornealen Entzündungsherd gegen die Vorderkammer abschliesst und

von hinten her die Einschmelzung und Abstossung des nekrotischen Geschwürsgrundes einleitet und fördert.

Dieser Hypothese ist nun nach meinen Untersuchungen der Boden entzogen; denn erstens ist die Exsudatansammlung in der Vorderkammer ausserordentlich geringfügig, und zweitens fehlt gerade im Bereiche des Entzündungsherdes in der Cornea jedwede Anklebung von Eiterzellen an die Descemeti. Ferner konnte ich nirgends eine Unterbrechung an der hinteren Lamelle der gespaltenen Descemeti finden; eine solche schien mir auch schon dadurch vollständig auszuschliessen, dass die vor ihr angesammelte geronnene Flüssigkeit ganz anderes Aussehen hatte als das Kammerwasser und Kammerexsudat, und da es doch gewiss ausgeflossen wäre oder sich mit dem Kammerinhalt gemischt hätte, wenn durch eine Lücke eine freie Communication gegen die Kammer bestände. Eine Perforation in der vorderen Lamelle fand ich ebenfalls nicht, und auch diese erschien mir schon nach Betrachtung des Inhaltes der gespaltenen Descemeti ausgeschlossen, da sich vor ihr zahlreiche Eiterkörperchen, zwischen ihren Blättern aber nur Flüssigkeit, welche offenbar aus der Cornea hierhin diffundirt war, befand. Es fehlt also die Perforation der beiden Lamellen der Descemeti; dagegen ist trotzdem ein hinterer Abscess vorhanden. Es bleibt also wohl nichts anderes übrig, als diese neue Hypothese Elschnig's fallen zu lassen und zu der alten, unter anderen auch von Fuchs vertretenen Anschauung zurückzukehren, nach welcher der hintere Abscess aus den vom Hornhautrande ausgewanderten und unmittelbar vor der Descemeti weiterwandernden Leukocyten entsteht, und dass durch dieselben die Descemeti von der Vorderfläche her zerstört wird.

Allerdings stellt Elschnig die Möglichkeit nicht in Abrede, dass durch eine „Eiteransammlung in der Cornea vor der Membrana Descemeti auch von da aus allein eine Frühperforation der letzteren eintreten kann"; giebt jedoch diese Möglichkeit nur zu für „eine beträchtliche Eiteransammlung". Woher aber diese stammen soll, wenn er an seiner Ansicht festhält, dass der hintere Abscess der Cornea erst nach der Perforation der Descemeti durch Einwanderung der Eiterzellen aus der Vorderkammer zu Stande komme, lässt er unerörtert.

Elschnig führt auch zur Unterstützung seiner Anschauungen an, dass die Wanderung der Leukocyten und die Bildung des hinteren Abscesses einen zweckmässigen Vorgang darstelle, um den Pilzherd, resp. das von ihm nekrotisirte Gewebsstück einzuschliessen

und es zur Abstossung und Einschmelzung zu bringen, und schliesst daher, dass eine Perforation des Abscesses von vorn nach hinten gegen die Kammer widersinnig wäre. Ich glaube nun, dass derartige teleologische Betrachtungen hier nicht glücklich angebracht sind: Wenn man die Erhaltung der Function des Auges als das Wichtigste hinstellt, so erscheint eine Perforation der Cornea immer als unzweckmässig, mag sie nun von vorn nach hinten oder, wie Elschnig will, von hinten nach vorn stattfinden. Ganz richtig bemerkt er übrigens hierbei: „Die Leukocyten wandern zum Entzündungsherd, nicht von ihm weg.“ Nun, ein solches Wandern gegen den Entzündungsherd nehme ja auch ich und nehmen alle an, welche die Zellen, die den hinteren Abscess bilden, nicht aus dem Geschwürsgrunde ableiten, sondern aus den tiefen Gefässen der Corneoskleralgrenze.

Ich stelle mir demnach den Vorgang der Bildung des hinteren Abscesses und der Frühperforation der Descemeti folgendermassen vor: Ein Theil der durch den entzündlichen Herd in der Cornea angelockten Leukocyten hält sich bei ihrer Wanderung aus der Peripherie (Umgebung des Schlemm'schen Canals) gegen das Hornhautcentrum in den hintersten Schichten der Cornea und häuft sich gerade hinter dem Geschwür immer mehr an, da die Leukocyten durch die Bakterienproducte in Lähmung versetzt, also in ihrer Wanderung gehemmt werden. Durch die verdauende Wirkung der Eiterkörperchen wird daselbst das Hornhautstroma zur Einschmelzung gebracht, es entsteht eine einfache oder auch noch durch Fasern und Lamellen durchzogene Abscesshöhle unmittelbar vor der Descemeti. Ob nun ein solcher Abscess immer von einer Perforation gefolgt wird oder ob er im Beginne noch einer Ausheilung durch Resorption fähig ist, wissen wir nicht; darüber mangelt noch die anatomische Erfahrung. Kommt es aber zur Perforation, so tritt diese, entweder wie mein Fall 1 zeigt, in der Art ein, dass die Descemeti an einer Stelle quer durchreisst, gerade so, wie sie im Grunde eines von vorn nach hinten allmählich fortgeschrittenen Geschwürs endlich berstet, oder es geht eine Zerspaltung der Descemeti voraus. Waren in den beiden Augen meines zweiten Falles, welcher sehr frühe Stadien betrifft, auch nur zwei Lamellen entstanden, so ist es selbstverständlich nicht ausgeschlossen, dass sich eine jede einzelne Lamelle nachträglich nochmals hätte theilen können, oder dass sich von vorn herein die Descemeti in eine grössere Anzahl von Blättern spaltet. Bei diesem Vorgange kommt dem in der

Kammer angesammelten Hypopyon augenscheinlich gar keine berücksichtigenswerthe Bedeutung zu.

Erklärung der Abbildungen auf Taf. XV, Fig. 1—3.

Fig. 1. (1. Fall.) Grosses Ulcus serpens in Folge von Variola mit Nekrose der ganzen Cornea, welche durch demarkirende Eiterung (*D*) sequestrirt wird. Oberflächlich zahlreiche Bakteriencolonien (*B*). In der Mitte der gegen die Kammer durchgebrochene hintere Abscess (*A*), dessen Inhalt nun mit dem Hypopyon (*H*) in Zusammenhang steht. *R* Rissränder der Descemeti.

Fig. 2. (2. Fall.) Ulcus corneae e lagophthalmo, Verticalschnitt durch das rechte Auge, untere Hälfte. Ulcus (*U*) mit Epithelwucherung am unteren Rande (*EW*). Beginnender hinterer Abscess (*A*). Spaltung der Descemeti (*D*) in eine vordere (D^1) und hintere (D^2) Lamelle, zwischen welchen geronnene Flüssigkeit (*F*) enthalten ist. Das Endothel (*E*) der Descemeti fehlt im Bereiche des Entzündungsherdes grösstentheils.

Fig. 3. Hinterer Abscess der Cornea im Entstehen begriffen mit Zerspaltung der Descemeti (2. Fall, linkes Auge). Bezeichnung wie oben.

Einige seltene angeborene Anomalien des Auges.

Von

Prof. Eugen v. Hippel
in Heidelberg.

Mit 2 Figuren im Text.

---

1. Anatomische Untersuchung eines mit partiellem angeborenem Irismangel nach oben innen und Hämophthalmus behafteten Auges.

Das fünf Monate alte Söhnchen eines Arztes wurde am 20. VII. 1900 in die Augenklinik zu Heidelberg aufgenommen wegen einer Erkrankung des linken Auges, die von augenärztlicher Seite mit Wahrscheinlichkeit als Gliom diagnosticirt worden war.

Die Anamnese ergab Folgendes: Die zwei Tage lang dauernde Geburt des Kindes musste mit der Zange beendigt werden. Der mir persönlich befreundete behandelnde Gynäkologe hatte keine Anomalie an den Augen des Kindes bemerkt, wie aber kaum zu bezweifeln ist, weil er, durch die Sorge für die Mutter in Anspruch genommen, nicht darauf geachtet hatte. Der Vater des Kindes hatte gleich am ersten Tage bemerkt, dass das linke Auge nicht in Ordnung war, dasselbe zeigte eine subconjunctivale Blutung, ausserdem war die ganze vordere Kammer mit Blut erfüllt. Die Pupille wurde erst nach einigen Tagen sichtbar und „war vollständig verzerrt", doch ist nicht vollkommene Sicherheit darüber zu erlangen, ob die Anomalie der Pupille bereits in den ersten Lebenstagen die gleiche gewesen ist, wie zu der Zeit, als das Kind von uns untersucht wurde. Als das Kind drei Wochen alt war, wurde ein gelbrother Reflex aus der Tiefe, besonders oben innen, in den folgenden Wochen ein geringes Zurückbleiben des Auges im Wachsthum bemerkt. Der Reflex aus der Tiefe nahm allmählich eine gelbgraue Farbe an. Im dritten oder vierten Lebensmonat entzündete sich das Auge und wurde schmerzhaft.

Status: (zum Theil erst in Narkose ganz genau zu erheben).

R. A. in jeder Hinsicht normal.

L. A. etwas kleiner als rechtes. Conjunctiva etwas durch Blutfarbstoff verfärbt, Cornea klar, vordere Kammer tief. Iris atrophisch, Pupille reactionslos, weit und von ganz unregelmässiger Form: Oben innen und oben ist überhaupt keine Iris zu sehen, unten aussen ist die Iris dagegen am breitesten. Entsprechend der Stelle des Irisdefectes sieht man die

weit vorgezerrten Ciliarfortsätze mit grosser Deutlichkeit. Vor denselben sieht man eine kleine Blutung, die sich nach hinten in den Glaskörper erstreckt. Linse klar. Hinter derselben ein graugrünes Exsudat, keine Gefässe auf demselben zu sehen.

Wahrscheinlichkeitsdiagnose: Ausgänge hochgradiger intraocularer Blutungen; da indessen Gliom nicht sicher auszuschliessen und das Auge blind war, wurde die Enucleation ausgeführt. Dabei wird eine auffallende Härte des enucleirten Bulbus bemerkt.

Anteropost. Durchmesser 20, horizontaler und verticaler $19^1/_2$ mm. Die Cornea ist auffallend stark gewölbt. Oben innen in der Richtung des Irisdefectes ist die Sklerocornealgrenze eingezogen. Dies beruht, wie die mikroskopische Untersuchung ergiebt, auf einem an dieser Stelle besonders stark von innen her wirkenden Zuge.

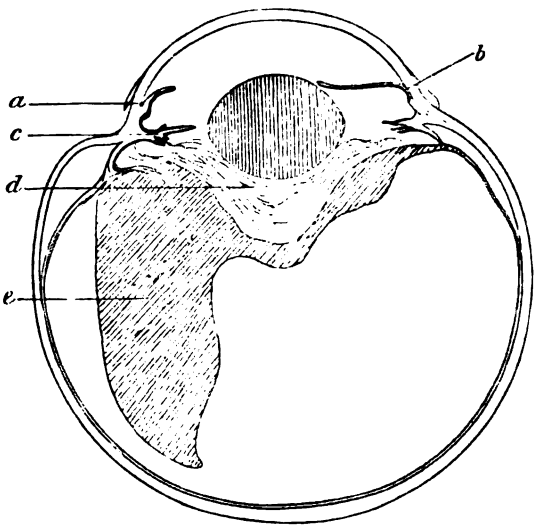

Fig. 1.

Härtung in Zenkerscher Lösung, Serienschnitte in der Richtung von oben innen nach unten aussen, entsprechend dem Irisdefect.

Die makroskopische Betrachtung der Schnitte lässt eine totale Netzhautablösung und eine grosse Blutung im subretinalen Raum erkennen.

Mikroskopischer Befund: Die Cornea zeigt histologisch keine Veränderung, ist aber etwas vergrössert und abnorm stark gewölbt. Die Iriswurzel ist überall mit der Hornhauthinterfläche fest verwachsen, so dass der Filtrationswinkel gesperrt ist. Der Schlemm'sche Plexus ist vorhanden. Obgleich die Iris durch die Verwachsung ihrer Wurzel abnorm weit vorgerückt wird, ist die vordere Kammer eher tief.

Die Iris ist schmal und atrophisch und zeigt ein ausgesprochenes Ektropium des Pupillarrandes, an dem auch der Sphinkter Theil nimmt. Oben und oben innen, wo klinisch ein Irismangel bestand, fehlt die Iris nicht etwa, sondern bildet einen kurzen Stumpf, welcher den allerhöchsten Grad des Ektropiums zeigt, der Art, dass der Sphinkter vollkommen auf die Vorderfläche umgebogen ist und sein ursprünglich der Pupille zugekehrter Rand nunmehr bis in den Winkel reicht, wo die Hornhaut mit dem peripherstem Theil der Iris verwachsen ist. Da also auf dieser Seite die Iris ganz in sich zusammengezogen ist, erscheint sie dicker als auf der gegenüberliegenden, ist aber doch in Folge der allgemeinen Atrophie auch hier noch eher schmal zu nennen.

In Folge der Ektasie der Cornea liegt dieser Irisstumpf so peripher, dass er von vorn her durch den Conjunctivalansatz verdeckt und hierdurch klinisch unsichtbar wurde.

Bemerkenswerth ist, dass am Pigmentepithel der Iris Quellung und Wucherung der Zellen besteht, in derselben Art, wie es mehrfach an den Augen von Diabetikern beobachtet wurde.

Die Ciliarfortsätze sind überall, am meisten aber oben innen nach einwärts gezerrt, der Ciliarmuskel wird von diesem Zuge gleichfalls betroffen und hat dadurch eine ganz ungewöhnliche Gestalt angenommen (vgl. Fig. 2).

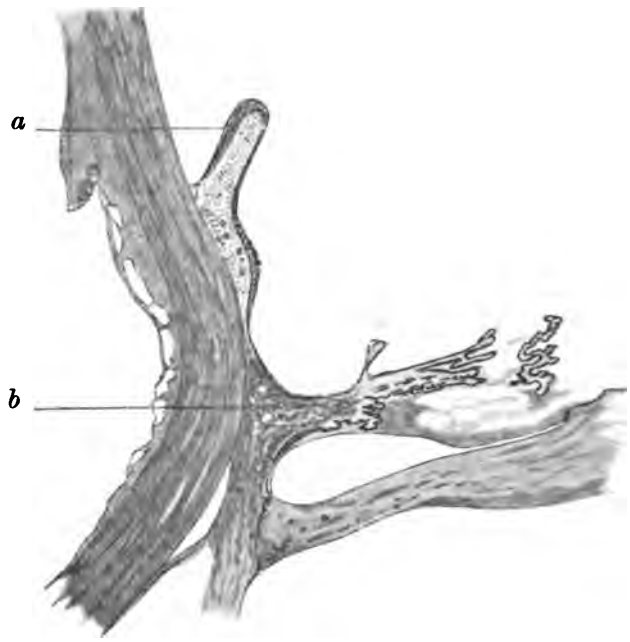

Fig. 2.

Die Ciliarfortsätze werden durch die Zonula nach innen gezogen, welche in fester Verbindung mit einer hinter der Linse gelegenen, vom Orbiculus ciliaris aus reichlich vascularisirten bindegewebigen Schwarte steht, die andererseits mit der abgelösten Retina verwachsen ist. In derselben findet sich reichlich hämatogenes Pigment sowie schlauchförmige Zellstränge, welche aus gewucherten, pigmentirten sowie unpigmentirten Epithelzellen des Ciliarkörpers bestehen.

Die Retina ist total atrophisch, sehr reichlich hämatogen pigmentirt und strangförmig abgelöst. Auch auf sie wirkt von innen her ein sehr starker Zug, was daran zu erkennen ist, dass der Opticus bis ins Innere des Bulbus hineingezerrt ist; ihm folgt hierbei die angrenzende Chorioidea. Der Sehnerv ist total atrophisch. — Hinter dem Corpus ciliare ist die Chorioidea eine Strecke weit von der Sklera abgehoben, da sich jedoch in

diesem Raum in den Schnitten nur Celloidin findet, darf man wohl eine arteficielle Ablösung vermuthen.

Das Stroma der Chorioidea ist vollkommen pigmentlos, die Membran ist besonders im hinteren Bulbusabschnitt aufgelockert, ziemlich kernarm, lässt aber an den Gefässen nichts sicher Pathologisches erkennen.

Der subretinale Raum ist oben innen von einer enormen Blutung eingenommen, die Blutkörperchen sind zusammengebacken und bilden vielfach ganz homogene Massen. Vorn dringen Bindegewebszüge jener oben erwähnten Schwarte in die Blutung ein. Weniger reichliche Blutmassen finden sich temporal im vorderen Bulbusabschnitt. Im Uebrigen ist der subretinale Raum von geronnenen Eiweissmassen erfüllt, solche sind auch in der vorderen und hinteren Kammer anzutreffen. Noch gut erhaltene rothe Blutkörperchen liegen in grosser Menge im vorderen Bulbusabschnitt der Innenfläche der Aderhaut auf.

Epikrise: Das wichtigste Ergebniss der vorliegenden Untersuchung ist, dass ein für die klinische Beobachtung vollständiger umschriebener Defect der Iris thatsächlich nicht durch ein Fehlen, sondern durch eine enorme Retraction derselben zu erklären ist, welch letztere durch ein totales Ektropium des Pupillarrandes entstanden ist. Dieses pflegt sich in glaukomatösen Augen zu entwickeln; auch in unserem Falle können wir einen Status glaucomatosus aus der Ektasie der Cornea, der Verwachsung der Irisperipherie mit derselben und dem Hartbleiben des Bulbus nach der Enucleation diagnosticiren.

Von grossem Interesse ist es, zu ermitteln, wann die ganze Erkrankung des Bulbus entstanden ist und welche von den Veränderungen wir als die primären anzusehen haben. Entweder ist das ganze Krankheitsbild als eine Verletzung des Augapfels durch Druck der Zange anzusehen, demnach ausgedehnte intraoculare Blutungen als primäre Veränderung zu betrachten, denen sich entzündliche Vorgänge anschlossen, oder die Erkrankung war bereits intrauterin entstanden und bei der Geburt traten vielleicht spontan oder durch Zangendruck Blutungen hinzu, wie dies ja auch sonst bei Geburten, die mit oder ohne Kunsthilfe beendet werden, vorkommt.

Dass bei der Geburt grössere intraoculare Blutungen entstanden sind, ist vollkommen sicher, da ja am ersten Lebenstage nach der Beobachtung des Vaters die ganze Kammer voll Blut war. Die Angabe, dass drei Wochen post partum die Pupille „ganz verzerrt“ und oben innen ein gelbrother Reflex aus der Tiefe zu sehen war, macht es wahrscheinlich, dass der Befund an der Iris damals schon dem später von uns beobachteten glich, denn wenn die Iris oben innen nicht retrahirt gewesen wäre, so hätte man kaum die ziemlich peri-

pher gelegene grosse Blutung so deutlich gesehen. Machen wir die Annahme, dass schon im Alter von drei Wochen der scheinbare Irisdefect vorhanden war, so werden wir dazu gedrängt, den Beginn der Augenerkrankung in die Fötalzeit zu verlegen; denn in drei Wochen kann sich wohl schwerlich ein Ektropium des Pupillarrandes bilden, das den Irisstumpf vollkommen hinter den Limbus verschwinden lässt. Wir hätten dann also eine schwere intrauterin entstandene Entzündung anzunehmen und die Blutungen wären ein mehr nebensächlicher Befund. Mit voller Sicherheit lässt sich diese Auffassung indessen nicht beweisen, da es nicht zweifellos ist, ob der Irisdefect wirklich schon mit drei Wochen die gleiche Form hatte wie später.

Ebenso bleibt es unsicher, wodurch es zur Drucksteigerung und zur Ausbildung der für Glaukom mehr oder weniger charakteristischen anatomischen Veränderungen gekommen ist. Zweifellos ist nur, dass zur Zeit der Enucleation ein schwerer zur Atrophie führender Entzündungszustand im vorderen Uvealtractus bestand, mit Bildung einer cyclitischen Schwarte, welche durch Schrumpfung einen ausserordentlich starken Zug ausübte und zur Einwärtszerrung der Retina, der Ciliarfortsätze sowie der Bulbuswand an der Sklerocornealgrenze oben innen führte. Bemerkenswerth ist dabei das Sichtbarwerden der Ciliarfortsätze im Pupillargebiet. In neuester Zeit sind einige klinisch beobachtete Fälle, in welchen diese Erscheinung vorlag, wegen ihrer Seltenheit mitgetheilt worden. Ich halte das Sichtbarwerden von Ciliarfortsätzen im Pupillargebiet nach Verletzungen für nicht besonders selten und habe selber eine grössere Zahl solcher Fälle gesehen. Wichtig ist aber für mich, dass sowohl im Falle von Schweigger[1]) wie in dem von Eversbusch[2]) das betreffende Auge etwas kleiner war als sein Partner und die Anamnese darauf hinweist, dass der Befund sehr wahrscheinlich seit Geburt bestand. Dort waren allerdings membranöse Staare vorhanden, deren Schrumpfung zur Verzerrung der Ciliarfortsätze führte, doch ist es kaum zu bezweifeln, dass es auch in meinem Falle zu Cataractbildung gekommen wäre. Im Schweigger'schen Falle bestanden auch Complicationen, denn nach der Discission war kein rothes Licht zu erhalten. Ich halte es deshalb für wohl möglich, dass auch jene Fälle durch intrauterine Entzündung oder durch ein Geburtstrauma zu erklären sind.

In meinem Falle spricht noch gegen die Annahme, dass eine

[1]) Arch. f. Augenheilk. XLII. Bd. S. 171.
[2]) Münch. med. Wochenschr. 1901. Nr. 2.

Verletzung durch die Zange die Augenerkrankung erst herbeigeführt hat, das Fehlen von Excoriationen oder Blutungen an den Lidern, sowie von Anzeichen für Knochenbrüche, die wohl kaum unbeachtet geblieben wären. In den mir aus der Literatur bekannt gewordenen Verletzungen des Auges durch die Zange haben solche Spuren des Traumas in der Umgebung des Bulbus nicht gefehlt. Es ist auch nicht sehr wahrscheinlich, dass eine traumatische intraoculare Blutung ohne Perforation der Bulbuswand so schwere entzündliche Veränderungen nach sich ziehen sollte. Da sich aber eine absolute Gewissheit nicht erlangen lässt, so verzichte ich auf eine weitere Erörterung und möchte nur darauf hinweisen, dass die Unsicherheit der Auffassung selbst in diesem Falle, der doch von Geburt an unter besonders interessirter ärztlicher Beobachtung stand, zur Vorsicht mahnt bei der Deutung mancher erst im späteren Lebensalter untersuchter Fälle, deren Besonderheiten dazu führten, den Befund als angeborene Missbildung zu deuten und schon häufig Veranlassung zu recht gezwungenen Erklärungsversuchen gegeben haben, um ihn mit gewissen Phasen der Entwicklung des Augapfels in Zusammenhang zu bringen. So halte ich es z. B. für ganz wohl möglich, dass weisse Stränge und Faserhäute im Glaskörper, die im späteren Leben beobachtet werden, auf grössere während der Geburt entstandene Blutungen in den Glaskörperraum zurückzuführen sind.

Ich verzichte darauf zu erörtern, wie weit atypische Irisdefecte, die in der Literatur mitgetheilt sind, vielleicht in ähnlicher Weise wie in meinem Falle entstanden sein könnten, da ich zu bestimmteren Vorstellungen in dieser Hinsicht nicht habe gelangen können. Nur auf die Combination von Buphthalmus mit angeborenem Irismangel möchte ich hinweisen und wenigstens die Möglichkeit betonen, dass hier der Irismangel analog meiner Beobachtung zu erklären wäre.

2. Hochgradige einseitige Myopie und ausgedehnte markhaltige Nervenfasern bei einem $2^1/_2$ Jahre alten Kinde.

Das sonst ganz gesunde Kind, Maria Münch, wird in die Klinik gebracht, weil es zeitweise schielt. Familienanamnese negativ.

Leichter Strabismus converg. period. des rechten Auges, welches gleichzeitig etwas nach oben abweicht.

Rechts hochgradig myopische Refraction. Noch aus 20 cm Entfernung bekomme ich (Myop 3 D) beim Hineinleuchten mit dem Spiegel ein vollkommen deutliches umgekehrtes Bild des Augenhintergrundes. Der Fundus ist äusserst pigmentarm, so dass die ganzen Chorioidealgefässe deutlich zu sehen sind, ganz im Gegensatz zum linken Auge, wo der Fundus gleich-

mässig roth ist. Sehr ausgedehnte markhaltige Nervenfasern um die Papille, sonst keine Anomalie im Fundus.

Der vordere Bulbusabschnitt zeigt keine Prominenz, die Hornhäute sind an beiden Augen vollkommen gleich gross, ebenso die Tiefe der vorderen Kammer.

Linkes Auge ungefähr emmetropisch, in jeder Hinsicht normal.

Es dürfte selten die Gelegenheit gegeben sein, bereits in so frühem Alter das Bestehen sehr hochgradiger Myopie mit voller Sicherheit nachzuweisen. Dass hier nicht nur die Anlage zur Entwicklung von Myopie, sondern diese selbst angeboren war, dürfte kaum zu bezweifeln sein.

3. Einseitige parenchymatöse Hornhauttrübung, vordere Synechie ohne Hornhautperforation und doppelseitiges symmetrisches Aderhautcolobom nach oben aussen bei einem Neugeborenen.

Adolf Bullian, sechs Tage alt, wird am 22. XI. 1900 in die Augenklinik gebracht wegen eines weissen Fleckens am rechten Auge, der von der Hebamme und der Mutter am zweiten Lebenstage bemerkt worden war. Die Geburt hatte ziemlich lange gedauert, war aber ohne Kunsthilfe beendigt. Von vier Geschwistern eine Frühgeburt, eins früh gestorben. Ein fünf Jahre altes Kind hat, wie ich selber feststellen konnte, Strabismus convergens und Nystagmus rotatorius, ein anderes hat normale Augen, so weit man bei dem etwas ungeberdigen, zweijährigen Kinde feststellen kann.

Status praesens: R. A. Ganz leichte Excoriationen im äusseren Lidwinkel, im Bindehautsack etwas Secret, Auge blass. Grosse, etwas nach unten aussen gelegene parenchymatöse Hornhauttrübung, Hornhautoberfläche an dieser Stelle matt. Kein Substanzverlust, Kammer flach. Auf Atropin tritt unten aussen eine vordere Synechie hervor, vom Pupillarrand spannt sich ein Faden nach der Hinterfläche des getrübten Hornhautbezirks. Die Pupille erweitert sich im Ganzen nur unvollkommen auf Atropin. Fluorescein ergiebt eine sehr ausgesprochene tief liegende Grünfärbung im Gebiet der Hornhauttrübung.

26. XI. Befund regelmässig controlirt, ist unverändert. Täglich Atropin.

29. XI. Etwas mehr Secret im Conjunctivalsack; bei Druck auf den Thränensack entleert sich reichlich dicker Eiter aus den Thränenpunkten.

An der Iris fällt eine starke Hyperämie und grosse Resistenz der Pupille gegen Atropin auf. Fluorescein giebt noch ganz schwache Grünfärbung.

30. XI. Am Körper verdächtiges Exanthem, Excoriationen an den Fusssohlen und Abschuppungen an den Händen. Von der Kinderklinik wird mit Wahrscheinlichkeit hereditäre Lues angenommen. Deshalb wird eine Einreibungscur zu 0,5 g begonnen. Der Thränensack wird regelmässig ausgedrückt.

2. XII. Kein Secret mehr auszudrücken.

5. XII. Fluorescein giebt keine Färbung mehr. Hornhauttrübung wohl

etwas aufgehellt, man sieht wenigstens die vordere Synechie viel deutlicher als bisher.

22. XII. 20 Einreibungen gemacht. Es sind keine luetischen Erscheinungen mehr nachweisbar. Wegen Stomatitis und Gewichtsabnahme Cur ausgesetzt. Es wird täglich einmal Atropin gegeben.

4. I. 1901. Befund unverändert, nur zeigt sich im Centrum der Trübung auf Fluorescein wieder leichte Grünfärbung.

22. I. 1901. Auge vollkommen blass, frei geöffnet. Hornhauttrübung vielleicht etwas lichter, in der Form aber unverändert. Oberfläche vollkommen glatt. Die vordere Synechie ist verschwunden, Pupille rund, aber durch Atropin immer noch nicht völlig erweitert. Fluorescein giebt keine Spur von Färbung.

Medien bis auf die Hornhauttrübung klar. Nach oben aussen von der normalen Papille findet sich auf beiden Augen in genau symmetrischer Lage und Grösse ein schräg ovaler, mehrere P. D. grosser, glänzend weisser, scharf begrenzter Bezirk, der besonders am nasalen Rande intensiv pigmentirt ist und keine zweifellose Ektasie zeigt. Einzelne Netzhautgefässe ziehen darüber hinweg. Das Aussehen entspricht vollkommen dem bei angeborenem Aderhautcolobom so oft beschriebenen. Wegen der Unruhe des Kindes gelang es mir nicht, eine Zeichnung aufzunehmen. Nirgends konnte ich sonst im Augenhintergrunde eine Veränderung nachweisen.

Der Fall, welcher bezüglich der Combination der vorgefundenen Anomalien soweit ich weiss ein Unicum darstellt, ist besonders interessant, weil es möglich war, durch die frühzeitige genaue Untersuchung die Natur der Hornhauttrübung zu erkennen. Man braucht sich nur vorzustellen, dass das Kind, ohne je behandelt zu sein, in späterem Alter — sagen wir mit einem Jahre — zum ersten Mal in augenärztliche Beobachtung gekommen wäre. Die jetzt durch Atropin zum Reissen gebrachte vordere Synechie hätte dann noch bestanden in Verbindung mit einer der Anamnese nach sicher angeborenen Hornhauttrübung. Es ist kein Zweifel, dass man nun in dem gleichzeitigen Vorhandensein des doppelseitigen angeborenen Aderhautcolobons den sichersten Beweis dafür erblickt hätte, dass auch die übrigen Veränderungen als Hemmungsbildungen anzusehen seien! Thatsächlich handelte es sich aber um eine durch Erkrankung des Hornhautendothels entstandene umschriebene parenchymatöse Trübung, wie die Grünfärbung durch Fluorescein nachwies. Wie diese Erkrankung zu Stande kam und wie lange vor der Geburt sie bereits vorhanden war, ist nicht zu entscheiden. Hypothetisch bleibt auch die Entstehungsweise der vorderen Synechie. Ich möchte es für wahrscheinlich halten, dass es bei einer lange dauernden, vielleicht gar bei jeder Geburt zu einer hochgradigen Abflachung der

vorderen Kammer kommt, wobei eine Berührung zwischen Hornhaut und Iris stattfinden kann. An einer von Endothel entblössten Stelle kann dann leicht eine Verklebung eintreten. Auf dieselbe Weise wie in diesem Falle können Verwachsungen der persistirenden Pupillarmembran mit der Hornhaut erklärt werden, wenn keine Perforation der Hornhaut vorangegangen war. Ausser den von mir in Graefe-Sämisch's Handbuch, S. 62 angeführten Fällen liegt noch eine neue Beobachtung von Schapringer (New Yorker Med. Monatsschr. Bd. XII, Nr. II) vor.

Symmetrische Aderhautcolobome nach oben aussen an beiden Augen sind bisher überhaupt noch nicht beobachtet worden. Für die Klarstellung ihrer Genese liefert der Fall keinen Beitrag. Wenigstens gehe ich nicht so weit, aus den sonstigen hier beobachteten pathologischen Veränderungen den Schluss zu ziehen, dass diese Colobome Entzündungsproducte sind. Hierzu berechtigt auch noch nicht die Möglichkeit, dass hereditäre Lues vorlag. Ich bemerke noch, dass die Collegen von der Kinderklinik nach genauer Ausforschung und Untersuchung des Vaters die Diagnose der Lues für sehr zweifelhaft hielten.

Herrn Professor Leber danke ich bestens für die freundliche Ueberlassung der interessanten Beobachtungen.

Erklärung der Abbildungen.

Fig. 1. Uebersichtsbild von Fall I.
- *a* Irisstumpf an der Stelle des scheinbaren Irismangels.
- *b* Iriswurzel mit der Hornhaut verwachsen.
- *c* Einwärts gezerrte Ciliarfortsätze.
- *d* Bindegewebsschwarte und vorderster Theil der abgelösten und degenerirten Netzhaut (der grösste Theil der Netzhaut befindet sich in anderen Schnittebenen).
- *e* Blutung.

Fig. 2. *a* Irisstumpf mit totalem Ektropium des Pupillarrandes, einschliesslich des Sphinkters.
- *b* Einwärtszerrung des Ciliarmuskels, der dadurch eine ganz veränderte Gestalt gewonnen hat.

Achtjähriges Verweilen eines Schrotkornes in der vorderen Augenkammer.

Casuistische Mittheilung.

Von

Dr. Bürstenbinder,
Augenarzt in Hamburg.

Mit Taf. XVI.

Die Resultate, welche Leber(1) mit seinen Versuchen über die Wirkung der Fremdkörper im Auge erhalten hat, und die Erfahrung, dass selbst ein chemisch völlig indifferenter, aseptisch in das Auge gelangter Körper, auch wenn er jahrelang unschädlich bleibt, doch bei irgend einer Veranlassung die Ursache von Reizzuständen und neuen Entzündungen des verletzten, sowie sympathischer Reizung des anderen Auges abgeben, und so zu stärkerer Beeinträchtigung der Functionen führen kann, machen es uns zur Bedingung, in jedem Falle, in dem sich ein Fremdkörper nach einer Verletzung im Auge befindet, denselben baldigst zu entfernen, und so das Auge vor weiteren schädigenden Momenten nach Möglichkeit zu bewahren. Andererseits wird in vielen Fällen durch die Verletzung selbst oder eine hinzugetretene Infection die Erblindung oder gar Zerstörung des Bulbus herbeigeführt. Wir dürfen uns daher nicht wundern, in der Literatur nur verhältnissmässig wenige Beobachtungen niedergelegt zu finden, in denen bei noch sehtüchtigen Augen ein Fremdkörper jahrelang im Bulbusinnern verweilte, ohne schwerere Störungen zu verursachen und das Sehvermögen erheblich zu schädigen.

Am günstigsten liegen die Verhältnisse in den Fällen, wo der Fremdkörper in die Linse gelangt, und durch schnellen Schluss der Kapselwunde das Entstehen einer Totalcataract verhindert wird. Es sei nur an den von Wagenmann(2) mitgetheilten Fall erinnert, wo ein Kupferstück 25 Jahre in der Linse sass, ohne eine Störung zu bewirken.

Nicht ganz so günstig gestalten sich die Bedingungen bei Lage des Fremdkörpers in der vorderen Kammer. Alle in der Literatur bis 1890 niedergelegten Beobachtungen von Fremdkörpern in der Vorderkammer und ihrer Umgebung sind in den Arbeiten von Landmann(3), Blessig(4) und Franke(5) zusammengestellt. Hier sollen nur die wenigen Mittheilungen kurz aufgeführt werden, in denen der Fremdkörper längere Zeit in der vorderen Kammer lag, ohne besondere schädliche Wirkungen für das noch sehtüchtige Auge zu entfalten.

Betreffs der Cilien, welche ziemlich häufig in der Vorderkammer beobachtet worden sind, und, ohne die mindeste Belästigung zu verursachen, bis zu zehn Jahren dort verweilt haben [Pagenstecher(6), Peschel(7)], verweise ich auf die Arbeit von Müller(8), da die Cilien eine etwas gesonderte Stellung unter den Fremdkörpern einnehmen.

Richardson(9). Einem Soldaten wurden 1813 durch Zersplitterung eines Baumes durch eine Kanonenkugel in das eine Auge drei Holzsplitter eines Astes eingetrieben, während das andere Auge total zerstört ward. Damals bestand eine vorübergehende Entzündung. Seit 46 Jahren ist das Auge reizlos. Die Iris ist auf einen schmalen Streifen reducirt. Die Splitter sind als drei weissliche Körperchen, von zarter Haut umkleidet und mit einigen Pigmentkörnchen bestreut, in der Vorderkammer sichtbar. Sehvermögen gut.

Jacob(10) berichtet über einen Fall, in dem ein sehr scharfer, $^1/_4$ Zoll langer und $^1/_6$ Zoll dicker Steinsplitter in der Vorderkammer erst nach vier Jahren erheblichen Reizzustand veranlasste.

Saemisch(11). Ein Mann erhielt vor zwölf Jahren eine Verletzung beim Steinklopfen, damals leichte Entzündung mit Herabsetzung des Sehvermögens bis auf Lichtschein. In den zwölf Jahren keinerlei krankhafte Erscheinungen, bis vor drei Wochen eine schmerzhafte Entzündung einsetzte. In der Vorderkammer ein scharfkantiger schwarzer Körper, von einer leichten grauen Hülle umgeben, der durch eine strangförmige Verbindung mit der Cataracta secundaria in der Kammer schwebend erhalten wird. Extraction des Fremdkörpers, eines Basaltstückes von 5 mm Länge und $2^1/_2$ mm Dicke. Die Hülle besteht zum grössten Theil aus Linsenkapsel. Visus des aphakischen, mit Cataracta secundaria behafteten Auges wenige Tage nach der Operation besteht in Fingerzählen in einigen Fuss.

In Friedinger's(12) Fall verweilte ein Steinsplitter bereits 19 Jahre in der vorderen Kammer. Jahre hindurch waren oft recidivirende Entzündungen, stets mit heftigen Kopfschmerzen combinirt, aufgetreten. Zur Zeit bestand wieder Iritis mit Ciliarneurose und starker Herabsetzung des Sehvermögens. Beim Versuch, den Splitter zu extrahiren, musste man sich mit der Iridektomie begnügen. Nach derselben war der Splitter in der Vorderkammer gut sichtbar, und das Sehvermögen ward fast wieder normal.

Von längerem Verweilen von Glassplittern in der vorderen Augenkammer liegen fünf Beobachtungen vor, doch sollen die zwei von Bickerton (13 und 14) mitgetheilten Fälle dieser Aufzählung nicht eingereiht werden, da es fraglich bleibt, ob sie allen hier gestellten Bedingungen

entsprechen. Die Originalarbeiten waren mir leider nicht zugänglich, und so muss ich mich mit einem kurzen Referate begnügen, das nur die zehn- resp. sechsjährige Dauer des Aufenthaltes der Glassplitter in der Vorderkammer anführte.

Höring(15). Ein Glassplitter hatte über fünf Jahre in der Vorderkammer gelegen, schmerzhafte Entzündungsanfälle und pannöse Trübungen der Hornhaut hervorgerufen, bis es Jäger gelang, ihn zu entfernen. Sehschärfe kaum geschwächt.

Critchett(16). Glassplitter, frei beweglich, seit 16 Jahren in der Vorderkammer. Häufig leichte Entzündung. Bei einem Extractionsversuch war der Splitter nach Abfluss des Kammerwassers nicht mehr zu finden, er war offenbar mit dem Kammerwasser entleert. Nach einem Jahr war das Auge normal.

Wagenmann(17) berichtet, dass ein 4 mm langer, 2 mm breiter und 1 mm dicker Glassplitter die ersten Monate gut im Auge vertragen wurde, dann traten Anfälle von Röthung mit Lichtscheu ein und eine stetig zunehmende parenchymatöse Hornhauttrübung, gefolgt von Abnahme des Sehvermögens. Nach der, ein Jahr nach der Verletzung vorgenommenen Extraction gingen die Veränderungen zurück, und das Sehvermögen stellte sich zum grössten Theil wieder her.

Knapp(18) entfernte mittels Haken ein Zündhütchenstück, das vor einem Jahre in das Auge gelangt war und damals vorübergehend Entzündungserscheinungen hervorgerufen hatte. Seit zwei Wochen bestand recidivirende Iridocyclitis. Das Kupferstück lag als längliches, graubraunes Knötchen am Boden der Vorderkammer. Nach der Extraction trat Rückbildung der Entzündungserscheinungen und Heilung mit relativ gutem Visus ein.

Von Eisen- und Stahlsplittern wären zwei Beobachtungen hier anzureihen.

Landesberg(19) ward zwecks Brillenbestimmung von einem Patienten consultirt, bei dem seit zehn Jahren ein Eisensplitter im Humor aqueus flottirte. Wiederholt waren leichte Entzündungszustände des verletzten Auges aufgetreten, die aber nur wenige Tage anhielten, geringe Beschwerden verursachten und spontan zurückgingen. Auf der Membrana Descemeti zwei kleine Häufchen von punktförmigen Beschlägen; Iris schmutzig grau, Zeichnung verwaschen. Humor aqueus klar. Ein kleiner schwarzer, spitz zulaufender Körper schwimmt frei im Kammerwasser und folgt allen Bewegungen des Auges. Zwei fadenförmige hintere Synechien. Einzelne äquatoriale Chorioidealatrophien. Sehvermögen $^{15}/_{20}$. Durch Paracentese ward ein $^{1}/_{2}'''$ langer, keilförmiger, rostiger Eisensplitter entfernt.

Topolansky(20). Ein ungefähr 3 mm langes Stück Eisen, nicht eingekapselt, bewegte sich seit 22 Jahren frei in der vorderen Kammer herum. Es bestanden keine Entzündungserscheinungen. Beim Abwärtsneigen des Kopfes rollt der Fremdkörper aus dem unteren Kammerfalz hervor, kollert beim Aufrichten über die Descemet'sche Membran wieder hinunter und verschwindet im Kammerfalz. Iris etwas verwaschen, zeigt einen Stich ins Olivgrüne. Kammerwasser klar. Der Descemet'schen Membran sitzen trübe Fleckchen von gelblicher Färbung auf, mit unregelmässiger Begrenzung.

Die nächsten Mittheilungen betreffen Schrotkörner.

Salomon (21) berichtet von einem Schrotkorn, das, durch plastisches Exsudat abgekapselt, fünf Jahre in der Vorderkammer lag, ohne Schmerzen oder Beschwerden zu machen oder das Sehvermögen zu schädigen.

Graefe (22) erzählt, dass einem Fischer ein Schrotkorn ins Auge drang, dort eine Entzündung des Auges und die Resorption der Linse hervorgerufen habe, darauf sei der Fremdkörper in die vordere Kammer gefallen, wo er, von Flocken umgeben, sechs Jahre liegen blieb, ohne den Bulbus in seiner Integrität und Function zu stören.

Der letzte Fall wird von Kipp (23) mitgetheilt, doch konnte ich nur die Angabe finden, dass ein Schrotkorn acht Jahre in der Vorderkammer sass.

Ich bin in der Lage, diesen wenigen Beobachtungen einen weiteren Fall anfügen zu können, welchen ich letzthin durch Zufall zu untersuchen Gelegenheit hatte.

Anamnese: Sch., Quaiarbeiter, früher nie wesentlich augenkrank, erhielt im Sommer 1893, im Alter von 16 Jahren, einen Schrotschuss in die Gegend seines linken Auges. Der Schuss war aus einer Enfernung von ca. fünf Schritt etwas von rechts her abgefeuert. Nähere Mittheilungen über den damaligen Befund und die Krankenhausbehandlung stehen mir leider nicht zu Gebote, so dass ich nur die kurzen Angaben des Patienten anführen kann. Er giebt an, vor der Verletzung auf beiden Augen gleich gut gesehen und nicht geschielt zu haben. Das linke Auge sei von einem Schrotkorn durchbohrt worden. Mehrere Schrote aus der Haut wurden entfernt. Als die Bulbuswunde verheilt war, hat er bemerkt, dass er schlechter sah, schielte und doppelt sah. Wegen der Doppelbilder war er die erste Zeit genöthigt, eine Klappe vor dem schielenden Auge zu tragen, doch lernte er bald das Bild des sehschwächeren Auges unterdrücken, und ging seitdem seiner Arbeit ohne Klappe ungestört nach. Niemals hat er in den verflossenen $7^3/_4$ Jahren irgend eine Störung oder Entzündung des Auges bemerkt. Die Doppelbilder kann er jeder Zeit sich sehr leicht zum Bewusstsein bringen.

Status praesens: 15. III. 1901.

Rechtes Auge äusserlich und ophthalmoskopisch normal. E. S. $= {}^6/_6$. Kleinste Schrift gelesen. Gesichtsfeld normal. In den vordersten Linsenschichten feine punkt- und fleckförmige Trübungen, die bei Lupenbeleuchtung einen schönen, intensiv grünlich-blauen Reflex geben. Cataracta caerulea congenita.

Links besteht Einwärtsschielen mittleren Grades. Der Bulbus ist nach allen Seiten frei beweglich, eine Muskellähmung ist nicht nachweisbar.

Patient giebt gleichnamige Doppelbilder an, deren Distanz sich bei allen Augenstellungen gleich bleibt. Es handelt sich also um Strabismus convergens concomitans. Die Lidspalte ist ein wenig verengt durch geringes Herabhängen des Oberlides. Das Auge selbst ist absolut reizlos. Die Hornhaut weist nasal am Limbus in der Höhe des horizontalen Meridians eine ungefähr erbsengrosse leukomatöse Trübung auf, an der ein ziemlich peripher gelegener, feiner Iriszipfel adhärent ist. Das Kammerwasser ist vollkommen klar. An der tiefsten Stelle ragt aus der Kammerbucht ein dunkler Körper

hervor, der auch bei Lageänderungen des Kopfes in seiner Stellung beharrt. Bei Lupenbetrachtung erkennt man, dass offenbar ein kugeliger Körper hier eingebettet ist, man sieht ungefähr die obere Hälfte einer kleinen Kugel von braunschwarzer Farbe und glatter Oberfläche, die den Ciliartheil der Iris nach hinten ausbuchtet, und auf der einige feine grauweissliche Gewebsflocken lagern. Die zurückgewölbte Partie der Regenbogenhaut ist ganz leicht atrophisch. Von Gewebsauflagerung in der Kammerbucht oder auf der Iris ist nichts zu entdecken. Die Pupille ist nicht ganz rund, leicht aufrecht oval, frei beweglich. Keine bestehenden noch Reste früherer Synechien. Reaction der Pupille prompt. Die Linse weist nasal, entsprechend der leukomatösen Hornhauttrübung, eine circumscripte saturirtere Trübung auf, an die anschliessend feine punktförmige Trübungen nach der Mitte und nach unten zu bis an die Grenze des Pupillargebietes sich ausbreiten. Diese feinen Trübungen scheinen zum grössten Theil der vorderen, zum kleinen Theil aber auch der hinteren Corticalis anzugehören. Dicht hinter der Linse, etwas unterhalb der Horizontalen, flottirt im vordersten Glaskörperabschnitt eine längliche graue Glaskörperflocke.

Der Augenhintergrund weist die Veränderungen einer Retina-Chorioidealruptur auf. Am unteren Ende der Papille (a. B.) beginnend, erstreckt sich in einer Länge von ca. fünf Papillendurchmessern und grössten Breite von zwei Papillendiametern die Ruptur leicht bogenförmig nach innen unten als leuchtend weisser Fleck, an den Rändern zum Theil mit dickem, klumpigem Pigment umgeben. Retinalgefässe ziehen nur an der äussersten Stelle innen unten über die Ruptur hinweg. An den Rändern sieht man stellenweise feine, graue, convergirende Streifen, offenbar die umgestülpten zusammengelegten Ränder der eingerissenen Netzhaut. Im übrigen Augenhintergrund keine sichtbaren Veränderungen.

Das Sehvermögen des Auges beträgt mit — 1,5 Di. S. = $^{6}/_{18}$. Das Gesichtsfeld weist einen Defect fast der ganzen oberen Gesichtsfeldhälfte auf.

Bei länger dauernder Untersuchung tritt leichte ciliare Injection am unteren Hornhautrand auf, mit Thränen des Auges, Erscheinungen, die schnell wieder schwinden.

Jeder Zweifel über die Natur des im Kammerfalz eingebetteten Fremdkörpers ward durch eine Röntgenaufnahme gehoben, die deutlich einen runden Schatten von der Grösse eines Schrotkornes in der Gegend der Vorderkammer erkennen lässt (s. Fig.). (Zur genaueren Orientirung ist vor der Aufnahme dem Orbitalbogen ein Bleidraht angebogen und fixirt worden, der sich auf dem Bilde deutlich als dunkler Streifen abhebt.) Das Bild zeigt ferner, dass ausser diesem, im Auge gelegenen, noch viele Schrotkörner in der Stirn-, Nasen- und Wangengegend, und am Orbitalbogen sitzen müssen, die sich denn auch zum Theil sehr gut palpiren liessen, sowie, dass zwei Schrote in der Tiefe, offenbar an der inneren Orbitalwand, gelegen sind. (Die Schatten dieser beiden letzten sind von beträchtlich geringerer Schärfe.)

Epikrise. Es handelt sich in diesem Falle um ein Auge, das, vor nahezu acht Jahren von einem Schrotkorn durchbohrt, seit dieser Zeit den Fremdkörper in der Kammerbucht beherbergt, keine Zeichen

früherer oder gegenwärtiger Entzündung aufweist, absolut reizlos ist und eine Herabsetzung des Sehvermögens nur insoweit erkennen lässt, als den übrigen durch die Verletzung gesetzten Veränderungen entspricht.

Was das in das Auge gelangte Projectil betrifft, so reichte seine Kraft gerade nur zur Perforation der Hornhaut aus, nachher muss es bald in die Kammerbucht hinabgeglitten sein. Ob die Regenbogenhaut mit perforirt worden ist, bleibt unentschieden. Dagegen spricht die Grösse der Linsentrübung entschieden gegen ein zeitweiliges Eindringen des Schrotkornes in die Linse selbst, es wird vielmehr durch den Anprall ein kleiner Einriss der Kapsel stattgefunden haben, der sich schnell wieder schloss, so dass die Trübung der Linse circumscript und von geringer Ausdehnung blieb.

Die Aderhaut-Netzhautruptur muss durch Contrecoup entstanden gedacht werden.

Einer Erklärung bedarf noch die Entstehung des Strabismus concomitans. Ich möchte annehmen, dass die oben erwähnten, in der Nähe der inneren Orbitalwand gelegenen Schrotkörner die Ursache des Strabismus sind, indem sie eine Verletzung der Sehne oder des Muskelbauches des Rectus internus beim Eindringen in die Orbita bewirkten, und dass dann durch die narbige Schrumpfung eine Verkürzung des Muskels und so der Strabismus entstand. In ähnlicher Weise liesse sich die leichte Ptosis durch eine geringe Läsion des Levator oder eines Nervenastes erklären, herbeigeführt durch eins der am oberen Orbitalbogen gelegenen Schrote.

Das Fehlen von Veränderungen, die auf eine frühere oder jetzige Entzündung hätten zurückgeführt werden können, beweist einerseits, dass das Schrotkorn steril war, als es den Bulbus perforirte, andererseits, dass Blei sich in der vorderen Kammer ziemlich indifferent verhält.

Auf die sterilisirende Kraft der Explosion bei Schrotschüssen haben besonders Tornatola (24), Lodato (25) und Ovio (26) hingewiesen. Ovio erwies die sterilisirende Kraft der beim Schuss entstehenden Hitze direct durch Experimente. Er inficirte Schrotkörner mit Reinculturen von Staphylococcus pyogenes und schoss sie gegen Kaninchen und Nährgelatine ab. Die Wunden der Kaninchen heilten reactionslos, und die Gelatine blieb steril.

Dieselben Versuche mit Milzbrandsporen gaben allerdings ein ungünstigeres Resultat. Die Kaninchen gingen an Milzbrand zu Grunde, und in der Gelatine entwickelten sich Culturen. Da die

Milzbrandsporen zu den am schwersten abzutödtenden pyogenen Keimen gehören, die wir kennen, die Reinculturen von Staphylococcus pyogenes aber total durch die Hitze beim Schuss abgetödtet werden, darf man annehmen, dass in den meisten Fällen ein durch Schuss in das Auge gelangtes Schrotkorn aseptisch ist.

Was den zweiten Punkt anlangt, möchte ich den darauf bezüglichen Passus aus dem bekannten Werk von Leber(1) citiren:

„Fremdkörper aus Blei, verhalten sich in der vorderen Kammer des Kaninchens ziemlich indifferent, doch weniger als gleich grosse Fremdkörper aus Gold oder Glas, indem es in ihrer Umgebung zu, schon während des Lebens erkennbaren, geringen Gewebsveränderungen entzündlicher Natur kommt, welche aber im weiteren Verlauf wieder rückgängig werden."

„Die geringe Wirkung erklärt sich ohne Zweifel dadurch, dass das Blei, welches in löslicher Form stark giftig auf die Elemente des Körpers wirkt, hier nicht in merklicher Menge zur Lösung kommt. Bei der Unlöslichkeit seines Carbonates in kohlensäurehaltigen Flüssigkeiten fehlen die Bedingungen, um eine noch so verdünnte Bleilösung in genügender Menge den benachbarten Geweben und Blutgefässen zuzuführen; der Fremdkörper würde, auch wenn die Kohlensäure des Kammerwassers anfangs etwas auf ihn einwirkte, sich bald mit einer dünnen Schicht von kohlensaurem Bleioxyd bedecken, welche die weitere Einwirkung der Kohlensäure verhinderte. Dieser Einfluss kann übrigens nur ein sehr geringer sein, weil die eingeführten Bleistücke ihr metallisches Aussehen, wenn auch mit einer gewissen Abnahme des Glanzes, behielten."

Sowohl die an Kaninchen angestellten Versuche wie die Beobachtungen am Menschen beweisen also, dass Blei sich in der vorderen Kammer nahezu indifferent verhält, und aus der oben aufgeführten Zusammenstellung ist zugleich zu ersehen, dass es bei Weitem unschädlicher ist als Glas. Alle drei Fälle von Glassplitterverletzung führten zu Entzündungen, und zwei zu progressiver parenchymatöser Cornealtrübung, während in den bekannt gewordenen Fällen, in denen Schrotkörner in der Vorderkammer verweilten, auch nach vielen Jahren keine Complicationen bekannt geworden sind.

Literaturverzeichniss.

1) Leber, Die Entstehung der Entzündung. Leipzig 1891. Wilhelm Engelmann.
2) Wagenmann, v. Graefe's Arch. f. Ophthalm. XLIV. Bd. 2. S. 272.
3) Landmann, v. Graefe's Arch. f. Ophthalm. XXVIII. Bd. 2.
4) Blessig, Klin. Monatsbl. f. Augenheilk. 1890. S. 179.
5) Franke, v. Graefe's Arch. f. Ophthalm. XXX. Bd. 1.
6) Pagenstecher, citirt v. Graefe. v. Graefe's Arch. f. Ophthalm. VII. Bd. 2. S. 139.

7) Peschel, Centralblatt für praktische Augenheilkunde. 1887. S. 113.
8) Müller, Wiener klin. Wochenschr. 1894. S. 232.
9) Richardson, Dublin. quarterly Journ. 1859. XXVIII. p. 320.
10) Jacob, Dublin. med. Presse. 1846. December.
11) Saemisch, Klin. Monatsbl. f. Augenheilk. 1865. S. 46.
12) Friedinger, Wiener med. Wochenschr. 1878. XXVIII. S. 352.
13) Bickerton, Brit. med. Journ. 1888. April. p. 896.
14) Bickerton, Brit. med. Journ. 1888. June. p. 1215.
15) Höring, Ammon's Zeitschrift f. Ophthalm. 1833. III. S. 103.
16) Critchett, Ophthalm. Hosp. Reports. 1859. I. p. 264.
17) Wagenmann, v. Graefe's Arch. f. Ophthalm. XL. Bd. 5. S. 180.
18) Knapp, Arch. f. Augenheilk. 1880. IX. Bd. 2.
19) Landesberg, Klin. Monatsbl. f. Augenheilk. 1882. S. 320.
20) Topolansky, Wiener med. Wochenschr. 1895. XLV. S. 1894.
21) Salomon, v. Ammon's Zeitschrift f. Ophthalm. 1830. I. S. 336.
22) Graefe, Graefe-Walther's Journ. XIV. S. 157.
23) Kipp, Americ. Journ. of Ophthalm. 1884. I. p. 103.
24) Tornatola. Arch. di Ottalm. 1896. III. p. 350.
25) Lodato, Arch. di Ottalm. 1895. II. Fasc. 9—10.
26) Ovio, Revue générale d'Ophthalm. 1895. p. 305.

Das Epithel der vorderen Linsenkapsel.

Von

Prof. Dr. Hosch
in Basel.

Mit 1 Textfigur.

Schon im Jahre 1874 hatte ich in einem kleinen Aufsatze (dieses Archiv XX. 1. [1874] S. 83) nachgewiesen, dass, entgegen der gewöhnlichen Darstellung, wonach das normale Epithel der vorderen Linsenkapsel aus einer einfachen Lage von polygonalen, meist sechsseitigen, mit geradlinigen Contouren an einander stossenden und durch ganz wenig Kittsubstanz verbundenen Zellen bestehen soll, zwischen den einzelnen Zellen verschieden lange, einfache oder zellig sich theilende Ausläufer sich finden. Ich habe damals betont, dass demnach die Stachel- und Riffzellenbildung nicht, wie Langerhans u. A. meinen, ausschliesslich bei mehrschichtigen, sondern auch bei einschichtigen Epithelien zu beobachten ist.

Diese Mittheilung scheint wenig beachtet worden zu sein. Die meisten Handbücher der Anatomie, sowie die Lehrbücher der Augenheilkunde, so weit sie mir zugänglich sind, gehen darauf gar nicht ein, sondern halten an der alten Darstellung fest. So sagt z. B. Stöhr in der achten Auflage seines beliebten Handbuches der Histologie kurzweg: „Das Linsenepithel wird durch eine einfache Lage cubischer Zellen gebildet“ und giebt daneben die bekannte Zeichnung, wo auf einem Kapselfetzen die unregelmässig polygonalen, aber scharfrandigen Zellen dicht an einander gereiht aufliegen. Selbst Rabl in seiner jüngst erschienenen ausgezeichneten und sonst so eingehenden Monographie „Ueber den Bau und die Entwicklung der Linse“, giebt im Wesentlichen die gleiche Beschreibung und erwähnt nirgends jener Fortsätze zwischen den einzelnen Zellen.

Blos zwei Autoren treten näher auf die Sache ein. Zunächst Schwalbe (in seinem Lehrbuch der Anatomie der Sinnesorgane, S. 127) mit den Worten: „Nach Isolation erkennt man, dass die

Contouren der Zellen nicht immer glatt sind, sondern kürzere oder längere, getheilte oder ungetheilte Fortsätze entsenden (Hosch). Dieselben entsprechen, wie es mir schien, der äusseren Fläche der Zellen, liegen also direct unter der Kapsel in einer sehr dünnen, subcapsulären Eiweissschicht." — Ferner Barabaschew in seiner Arbeit betitelt: „Beitrag zur Anatomie der Linse" (Band XXXVIII, Abth. 3, dieses Archivs). Nachdem er über meine Mittheilung kurz berichtet, fährt er fort: „Auch an Dickendurchschnitten der mit Argent. nitr. behandelten Linsenkapsel stellen sich die Contouren der Epithelzellen in Gestalt von leicht zackigen, dunkeln Linien dar. Stellenweise liegen die Zellen unmittelbar an der inneren Fläche der Kapsel, stellenweise dagegen sind sie von der Kapsel durch dazwischen ge-

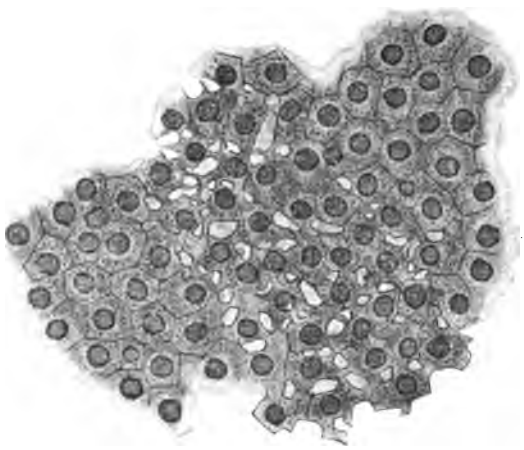

schobene Fortsätze der benachbarten Zellen getrennt. Je zahlreicher und länger diese Fortsätze der Zellen sind, desto unregelmässiger sind die Zellcontouren." Auf Taf. I, Fig. 4 wird dann ein Querschnitt der mit Argent. nitric. behandelten vorderen Linsenkapsel vom Kaninchen abgebildet, der solche Fortsätze zeigt.

Unter diesen Umständen schien es mir nicht ganz überflüssig, an der Hand der noch vorhandenen alten und von frischen Präparaten die Sache wieder aufzunehmen. Dabei freut es mich, gleich von vorn herein behaupten zu dürfen, dass das früher Gesehene und Gesagte in jeder Hinsicht bestätigt werden kann.

Am instructivsten sind, neben den Zupfpräparaten, wie ich deren im ersten Aufsatze von verschiedenen Thieren abgebildet habe, wohl mit Hämatoxylin gefärbte Flächenpräparate der Linsenkapsel mit anhaftendem Epithel. Gelingt es, an einem solchen Epithelfetzen zu-

fällig durch Zug oder Druck zu erreichen, dass derselbe nicht etwa einreisst, sondern dass nur die einzelnen Zellen etwas aus einander weichen, so entstehen Bilder, wie ich sie in der oben stehenden Textfigur darzustellen versucht habe. An solchen gedehnten Stellen, wo also die Zellen blos in ihren Verbindungen gelockert worden waren, sieht man ringsum von denselben verschieden geformte und verschieden lange, zum Theil verzweigte, fingerförmige Fortsätze ausgehen, die sich zwischen diejenigen der Nachbarzellen hineinschieben und so innig sich mit ihnen verweben, dass es meist unsicher bleibt, welcher Zelle ein bestimmter Fortsatz angehört.

Ich glaube auch heute diese Ausläufer auffassen zu sollen als Analoga zu den bei Epithel- und Endothelzellen vielfach nachgewiesenen sog. Intercellularbrücken, durch welche diese Zellen eben unter einander zusammenhängen. Sie sind also gleich zu setzen den feinen Stacheln und Riffen, wie sie zuerst an den polygonalen Zellen des geschichteten Pflasterepithels, dann aber auch an den Zellen des einfachen Platten- und Cylinderepithels sind gefunden worden. Dass die Länge dieser Intercellularbrücken eine recht verschiedene sein kann, je nach den verschiedenen Epithelarten und dem physiologischen Zustande, in welchem sie zur Untersuchung gelangen, ist eine längst bekannte Thatsache. Selbstverständlich ist damit auch, wie an durchsichtigen, lebenden Geweben nachgewiesen werden konnte, für die Grösse der zwischen denselben befindlichen, wahrscheinlich mit der gewöhnlichen lymphatischen Gewebsflüssigkeit ausgefüllten Intercellularlücken ein gewisser Spielraum gegeben.

Bezüglich der Entstehungsweise dieser stets homogenen und structurlosen Verbindungsbrücken ist eine Einigung unter den Anatomen bis heute nicht erzielt. Wahrscheinlich — es wird dies in einer kürzlich erschienenen Arbeit von Waldeyer neuerdings stark betont — kommen dieselben weder durch Secretion der Gewebszellen noch durch Verschmelzung ihrer Wandungen, sondern allein durch eine Metamorphose des Zellprotoplasma selbst zu Stande.

In wie fern das Vorhandensein der beschriebenen Ausläufer der Linsenepithelzellen in pathologisch-anatomischer Hinsicht von Bedeutung ist, vermag ich nicht zu beurtheilen. Es fehlt mir hierzu leider das nöthige, genügend frische Untersuchungsmaterial. Schon in meiner ersten Mittheilung habe ich erwähnt, dass bereits Wedl in seinem Atlas (Lens-Corpus vitreum Tab. IV, Fig. 38) bei Gelegenheit einer Cataract die Epithelzellen mit zackigen Fortsätzen abbildet. Ferner sagt H. Müller in seinen Arbeiten über Kapselstaar (Ges.

Schriften, I. S. 269 und 289), dass aus den intracapsulären Zellen bisweilen zackige, verlängerte Zellen hervorgehen, welche Bindegewebskörperchen durchaus gleichen. In der Discussion, welche sich an eine Mittheilung von Horner über den anatomischen Befund bei entzündlicher Kapselcataract gelegentlich der Sitzung der ophthalmologischen Gesellschaft am 26. September 1874 anschloss, bemerkt Becker, dass nach ihm „die ersten Anfänge des Kapselstaars in einer pathologischen Vergrösserung und Vervielfältigung der von Hosch für die normalen Kapselzellen nachgewiesenen Zähne und Zacken zu suchen seien". Diese Ansicht hält er auch später in seiner ausgezeichneten Arbeit über die Pathologie des Linsensystems im V. Bande des Graefe-Saemisch'schen Handbuches aufrecht, indem er gleichzeitig meine Angaben für das normale Epithel bestätigt.

Nachschrift
zu der vorhergehenden Arbeit des Herrn Prof. Hosch: Ueber das Epithel der vorderen Linsenkapsel.

Von

Prof. Th. Leber
in Heidelberg.

Herr Prof. Hosch hat mit Recht die Aufmerksamkeit wieder darauf gelenkt, dass die Form der Epithelzellen der vorderen Linsenkapsel nicht die einfach polyedrische ist, wie die gewöhnlichen Angaben lauten, sondern dass diese Zellen, wie er gefunden hat, mit Fortsätzen zwischen einander greifen. Er hat indessen eine Eigenthümlichkeit der Form dieser Zellen nicht näher berührt, welche in der unter meiner Leitung gemachten Arbeit von Barabaschew[1]) geschildert worden ist, und die ich hier noch hervorheben möchte, da auch sie bisher kaum Beachtung gefunden zu haben scheint.

Die seitlichen Fortsätze nehmen nämlich nicht die ganze Dicke der Zelle ein, sondern springen, auf dem Querschnitt betrachtet, bald oben, bald in der Mitte, bald unten weiter nach der Seite hin vor; von der Fläche gesehen, haben daher die Zellengrenzen in verschiedener Tiefe eine ganz verschiedene Gestalt. Hieraus folgt, dass an Versilberungspräparaten, durch welche die Zellgrenzen als schwarze Linien markirt werden, man zwei bis drei über einander liegende Mosaikzeichnungen erhalten kann, welche scheinbar gar nichts mit einander zu thun haben; man ist anfangs geneigt, nur die mittlere derselben auf die Epithelzellen zu beziehen, weil an dieser überall in der Mitte der einzelnen Felder die Kerne zu sehen sind, während die Linien der beiden anderen Netze vielfach über die Kerne hinwegziehen. Man kann sich aber unschwer an gut gelungenen Präparaten durch allmähliche Drehung der Mikrometerschraube davon überzeugen, dass die verschiedenen Contourenzeichnungen allmählich in einander übergehen; wo die Grenze zweier Zellen nicht ganz senk-

[1]) Barabaschew, Beitrag zur Anatomie der Linse. Dieses Archiv XXXVIII. 3. S. 1—14 (1892).

recht, aber steil gegen die Oberfläche verläuft, erscheinen, wie zu erwarten ist, die schwarzen Linien zu einer mehr oder minder breiten braunen Zone verbreitert.

Der beste Beweis für die Richtigkeit der angegebenen Auffassung wird aber durch Dickendurchschnitte mit Silber behandelter Linsen geliefert, wovon Barabaschew, wie auch von den Flächenbildern, eine Abbildung gegeben hat.

Uebrigens gelang es, das beschriebene Verhalten der Zellcontouren auch an Osmiumsäurepräparaten zu beobachten, wobei aber erstere mehr geradlinig begrenzt erschienen und nicht die feinen welligen Ein- und Ausbiegungen darboten, wie bei der Silberbehandlung. Ich möchte glauben, dass das Verhalten im Leben eher den Silberbildern entspricht und dass die geradlinigen Vielecke der Osmiumbilder einem leichten Quellungszustande der Zellen entsprechen. Ich nehme dies besonders deshalb an, weil die Silberbilder auch feinste intercellulare Lücken im Verlauf dieser Wellenlinien erkennen lassen, welche, wie überall bei dem Epithel, auch hier als Ernährungswege vorausgesetzt werden müssen.

Deutschmann, welcher das beschriebene Verhalten der Versilberungsbilder entdeckt hat[1]), glaubte zwischen Epithel und Kapsel einerseits und Linsensubstanz andererseits je eine dünne Eiweissschicht annehmen zu müssen, in welcher die beiden, seiner Meinung nach nicht vom Epithel abhängigen Mosaikbilder durch die Wirkung der Silberlösung entstehen sollten. Barabaschew hat später gezeigt, dass diese Eiweissschichten nicht existiren, und hat in der oben angegebenen Weise die Erklärung für jene Bilder geliefert.

Wie die Silberpräparate zeigen, sind die Zellen gegen einander überall durch continuirliche scharfe Contouren abgegrenzt, so dass die in Rede stehenden Zellfortsätze wohl nicht, wie es Hosch sich vorzustellen scheint, als Zellbrücken anzusehen sind, durch welche zwei benachbarte Zellen eine Verbindung oder Verschmelzung eingehen. Selbstverständlich werden zwei Nachbarzellen an einer Stelle, wo sie durch seitliche Fortsätze übereinandergreifen, bei Isolirungsversuchen weniger leicht getrennt werden; hieraus folgt aber nicht, dass die Art ihrer gegenseitigen Aneinanderlagerung an dieser Stelle eine von der an der übrigen Oberfläche wesentlich verschiedene ist.

---

[1]) R. Deutschmann, Untersuchungen zur Pathogenese der Cataract. Dieses Archiv XXIII. 3. S. 112 ff. (1877).

Beitrag zur Kenntniss der angeborenen Hornhautleiden.

Von

Prof. Dr. Hosch

in Basel.

Mit Taf. XVII, Fig. 1—3.

Da die Mittheilungen über angeborene Hornhauttrübungen ziemlich beschränkte sind und darüber namentlich noch recht wenig brauchbare anatomische Untersuchungen vorliegen, so dürften weitere einschlägige Beobachtungen nur erwünscht sein.

Der kurzen Literaturübersicht, welche Tepljaschin im 30. Bande des Archivs für Augenheilkunde (S. 318) giebt, ist wenig beizufügen. Tepljaschin nimmt zur Erklärung seines Falles eine interstitielle Entzündung der Cornea an. Auch Hilbert (Virchow's Archiv, Bd. CXXXI, S. 182; Monatsbl. für Augenheilkunde 1892, S. 288) ist, gestützt auf zwei beobachtete Fälle, der Ansicht, dass angeborene Hornhauttrübungen nie anzusehen sind als „vitia primae formationis", sondern stets Entzündungsprocessen während des Fötallebens ihren Ursprung verdanken. Zum gleichen Schlusse kommt auch Baas (Centralblatt f. prakt. Augenheilkunde 1894, S. 289) auf Grund der vorhandenen Literatur und eines, freilich nicht zur anatomischen Untersuchung gelangten Falles[1]).

Die beiden Augen, welche mir zur Untersuchung zu Gebote standen, stammen von einem nicht ausgetragenen hereditär-syphilitischen Kinde, das bei der Geburt noch Herzschlag zeigte, aber sofort starb. Da dem Arzte

[1]) Herr Prof. Leber hatte die Freundlichkeit, mich nachträglich aufmerksam zu machen auf eine mir bisher unbekannte, im Jahre 1895 zu Heidelberg gedruckte Dissertation von Braun „Beiträge zur Lehre von den fötalen Augenentzündungen". Nach kritischer Besprechung sämmtlicher, in der Literatur vorgefundener und einiger neuer Fälle kommt auch Braun zum Resultat, dass Hemmungsbildungen jedenfalls sehr selten die Ursache von angeborenen Hornhauttrübungen sind, sondern dass diese letzteren weitaus am häufigsten durch intrauterine Entzündungen zu Stande kommen. — Trotzdem möchte ich für meine Beobachtung an der gegebenen Darstellung festhalten.

auffiel, dass beide Hornhäute getrübt waren und das linke Auge im Ganzen kleiner war als das rechte, so wurden beide enucleirt, in Formollösung gelegt und mir zur näheren Untersuchung geschickt.

Rechtes Auge von normaler Grösse. Hornhaut 9 : 9,5 mm, leicht graulich verfärbt. Pupille deutlich sichtbar. Nach Eröffnung im Aequator kommen massenhafte Blutungen im hinteren Theil des Glaskörpers sowie in der Retina zu Gesicht. Auf Meridionalschnitten zeigt sich die Cornea von normaler Dicke und Wölbung, durchsetzt von zahleichen runden und ovalen Kernen; Membrana Descemeti überall vorhanden; Endothel löst sich stellenweise etwas ab, bildet eine einzige Schicht von flachen Zellen. Iris-stroma pigmentfrei, zeigt viele Gefässdurchschnitte; hintere Pigmentschicht liegt im Bereich des Pupillenrandes der vorderen Linsenkapsel dicht an und ist an Stellen, wo letztere sich etwas gelöst hat, zum Theil an derselben haften geblieben. Ciliarkörper pigmentfrei, sein bindegewebiger und muscu-lärer Theil reichlich von Kernen und Gefässdurchschnitten durchsetzt. Die eigentliche Bindegewebsschicht, also die zwischen dem länglich dreiseitigen musculösen Band und der Pigmentschicht liegende Partie, ist grösstentheils ausgefüllt von dicht gedrängten rothen Blutkörpern und reichlichen, durch Hämatoxylin dunkel gefärbten Kernen. Dieses Bild setzt sich in gleicher Weise auf die Aderhaut fort, deren bindegewebige Grundlage stellenweise von den reichlich angesammelten Blutkörpern ganz verdeckt wird. Aderhautstroma pigmentfrei. Pigmentepithel durchweg gut entwickelt. Retina, deren Schichten gut erhalten sind, liegt demselben im vorderen Theil (hinterer nicht genauer untersucht!) dicht an; innere Schichten bis zur inneren Körnerschicht zeigen massenhafte Ansammlungen von rothen Blutkörpern in verschiedener Ausdehnung. Linse normal.

Stärkere Veränderungen zeigt nun das linke Auge (vgl. Taf. XVII, Fig. 1—3). Dasselbe ist im Ganzen kleiner als das rechte. Die Cornea, deren Durchmesser 7 : 8,5 mm beträgt, ist durchweg rauchig getrübt, doch von regelmässiger Wölbung und ohne irgend welche auffallende Erhöhung oder Vertiefung. Im unteren Theil derselben findet sich eine mondsichelförmige, mit dem Hornhautrand concentrische, dichtere Trübung, von dem letzteren — gerontoxonartig — durch einen schmalen helleren Saum getrennt. Der kaum sichtbare Pupillarrand ist unregelmässig zackig.

Bei der Eröffnung im Aequator fällt zunächst auf, dass auch hier die Retina von Blutungen reichlich durchsetzt ist, und dass nach aussen von der Macula die im hinteren Theil lebhaft roth gefärbte Netzhaut mit unregelmässiger, aber scharfer Grenze in einen viel helleren vorderen Theil übergeht.

Auf Sagittalschnitten zeigt sich die Cornea noch wenig gewölbt, unterscheidet sich aber deutlich von der Sklera. Während letztere aus langen, wellig gebogenen und dicht zusammenliegenden Fasern besteht, wird die Cornea propria gebildet durch schmale Bänder, die unter spitzen Winkeln mit einander verbunden sind und so kleinere und grössere Lücken bilden, in denen einzelne Kerne sich befinden. In den mittleren und hinteren Schichten sieht man zahlreiche Gefässdurchschnitte, umgeben von einer Masse von Zellkernen. Vorderes Epithel und vordere Basalmembran ganz normal, deutlich abgegrenzt; ersteres mehrschichtig. Von einer Descemet'schen Membran ist nichts nachweisbar.

Dicht an die hintere Fläche der Cornea propria legt sich eine im mittleren Theil sehr dünne, nach der Peripherie zu breiter werdende, feinfaserige, von reichlichen ovalen Kernen durchsetzte Schicht an, die an, nach van Gieson, schwach gefärbten Schnitten ähnlich wie das vordere Epithel gelb erscheint, während die eigentliche Cornea blass roth tingirt ist. Diese Schicht verbreitert sich gegen den Kammerwinkel zu bedeutend und bildet hier ein feines, von Kernen durchsetztes Netzwerk. Besonders stark ist dies der Fall im unteren Theil, entsprechend der makroskopisch sichtbaren mondsichelförmigen Trübung. Sie setzt sich dann, schmäler werdend, zwischen Sklera und Ciliarkörper fort, um sich hinter den rudimentären Ciliarfortsätzen zu verlieren. Merkwürdig ist das Verhalten der eben beschriebenen Gewebsschicht an der dem Augeninnern zugekehrten Seite. Indem sie nämlich auf die hintere Linsenkapsel übergeht und diese in ihrer ganzen Ausdehnung in Form eines schmalen Streifens überzieht, entsteht zwischen der Hinterseite der Cornea propria und der hinteren Kapsel ein flacher, eben mit jener Gewebsschicht umkleideter Hohlraum, welcher zum Theil ausgefüllt ist von rundlichen und kolbigen, mit Kernen versehenen, scharf contourirten Massen, wie wir sie als Linsenreste beim Nachstaar (Krystallwulst) zu finden gewohnt sind.

Dass es sich in der That um Linsenmassen handelt, geht schon daraus hervor, dass nach beiden Seiten hin von der Linsenkapsel zweifellose Zonulafasern nach dem Ciliarkörper abgehen. Dafür spricht ferner, dass das Anfangsstück der hinteren Kapsel noch mit regelmässigen Epithelzellen besetzt ist, und dass die Anordnung der Kerne an jenen grossen blasigen, offenbar durch Quellung der Kapselepithelien entstandenen Gebilden lebhaft an den Linsenwirbel erinnert.

Von einer vorderen Linsenkapsel ist nirgends ein Spur, auch nicht als Einschluss in irgend ein Nachbargewebe, zu entdecken.

Die Aderhaut besteht aus einem zellreichen, faserigen, pigmentlosen Gewebe mit länglichen Kernen und zum Theil recht weiten Gefässen. Ciliarfortsätze klein, flach, doch deutlich entwickelt, lassen die retinale Platte, die Pigmentlamelle und den Theil des Kopfmesoderms erkennen, der auch die bindegewebige Grundlage der Chorioidea bildet. Der letztere geht dann in der Gegend des Linsenäquators über in jenes zarte, fibrilläre, stark kernhaltige Gewebe, das auf dem Durchschnitt — im unteren Theil deutlicher als im oberen — prismatische Form zeigt und wahrscheinlich demjenigen Abschnitt des Kopfmesoderms entspricht, der zum Irisstroma wird.

Ueber das Pigmentepithel und die Netzhaut ist im Wesentlichen dasselbe zu sagen, wie beim linken Auge, nur dass die Blutungen in der letzteren stellenweise noch grösser und ausgedehnter sind. Der Unterschied in der Färbung der Netzhaut nach aussen von der Macula kommt dadurch zu Stande, dass die sonst prall gefüllten Gefässe, so weit die hellere Partie reicht, auf Flächenpräparaten vollständig zu fehlen scheinen. Auf Querschnitten ergiebt sich, dass im dunkler gefärbten Abschnitt die Retina beträchtlich dicker ist, dass die Gefässe mächtig erweitert und prall gefüllt sind, und dass hier reichliche Blutaustritte sich finden, während sie in der blasseren Partie ganz fehlen.

Die beiden Augen sind trotz gewisser Aehnlichkeiten wieder so

sehr von einander verschieden, dass sich auch eine gesonderte Analyse der gefundenen Veränderungen empfiehlt. Sehr einfach liegen die Verhältnisse für das rechte Auge. Hier findet man als Erklärung für die leichte Trübung der Cornea eine auffallende Vermehrung der zelligen Elemente und unzweifelhafte Zeichen noch bestehender Keratitis und Uveitis. Dieser Befund bestätigt wiederum die von den meisten Autoren ausgesprochene Ansicht, dass den angeborenen Hornhauttrübungen in der Regel eine (wohl in der Mehrzahl der Fälle unter dem Einflusse der hereditären Syphilis entstandene) intrauterin abgelaufene Entzündung der Hornhaut und des Uvealtractus zu Grunde liegt[1]).

Dasselbe gilt auch für die Hornhauttrübung des linken, mikrophthalmischen Auges, an welchem die Residuen der Entzündung noch auffallender zu Tage treten in Vermehrung der Gewebskerne, in Ansammlung von lymphoiden Zellen, namentlich aber in Neubildung von Gefässen.

Da das Auge auf einer viel tieferen Entwicklungsstufe stehen geblieben ist als das rechte, so hätte man die vorhandene Hornhauttrübung auch als mangelhafte Aufhellung der ursprünglich getrübt angelegten Cornea, demnach als Vitium primae formationis auffassen können. In diesem Falle wären die vorhandenen Gefässe als die nicht obliterirten Eigengefässe der Hornhaut, die reichlich vorhandenen Kerne als diejenigen der mesodermalen Zellen, welche die noch undurchsichtige embryonale Cornea bilden, anzusehen. Gegen eine solche Auffassung, und damit zu Gunsten eines entzündlichen Processes spricht nun aber ganz entschieden der Umstand, dass Sklera und Cornea bereits deutlich von einander differenzirt sind; vielleicht auch die Vertheilung der Gefässe, die sich, wie wir das bei der interstitiellen, diffusen Keratitis zu sehen gewohnt sind, sämmtlich in den mittleren Schichten befinden.

Nur theilweise ist aber die ungewöhnlich dichte Trübung erklärt durch das Verhalten der Hornhaut selbst. Zum grösseren Theile trägt jedenfalls Schuld daran die Linse und die mit ihr zusammenhängenden Veränderungen, deren Erklärung grössere Schwierigkeiten bietet.

Zunächst könnte man daran denken, dass ein intrauterin ent-

[1]) Es ist ja wohl bekannt, dass die auf syphilitischer Grundlage entstehende Hornhautentzündung nur nach ihrem auffallendsten und sichtbarsten Symptom „Keratitis diffusa" genannt wird, in Wirklichkeit aber stets in mehr minder hohem Grade die Uvea, wenigstens in ihrem vorderen Abschnitt ergreift, nicht selten sogar eine „Ophthalmia totalis" genannt zu werden verdiente.

standenes Hornhautgeschwür durchgebrochen und die Linse nach aussen entleert worden sei — eine Auffassung, welche Wecker seiner zweiten Gruppe der angeborenen Hornhauttrübungen entzündlicher Natur zu Grunde legt. Nun lassen sich aber weder makroskopisch noch auf Schnitten Spuren einer vorausgegangenen Perforation nachweisen. Die Hornhaut zeigt durchweg eine glatte, schwach aber regelmässig gewölbte Oberfläche, nirgends Niveauunterschiede, wie wir sie nach ulcerativen Processen als Facetten, adhärirende Leukome, Staphylome u. dgl. zu finden gewohnt sind. Ferner ist auf keinem der untersuchten Schnitte im vorderen Epithel etwas für stattgefundene Perforation Verdächtiges nachweisbar; an keiner Stelle findet man etwa die für geheilte Geschwüre charakteristische unregelmässige Dicke desselben, auch ist die Bowman'sche Membran nirgends unterbrochen.

Sehr auffallend ist endlich das vollständige Fehlen von Spuren einer vorderen Linsenkapsel. Wir sind gewohnt zu sehen, dass nach Verletzung derselben aus irgend welchem Grunde der sich bildende Krystallwulst von der gefalteten Linsenkapsel rings umgeben ist, und dass an Stellen, wo keine Linsenfragmente vorhanden sind, die beiden Kapselblätter dicht an einander liegen. Findet Einheilung der Vorderkapsel in die Perforationsöffnung statt, so sind in der Regel die Kapselzipfel nach aussen umgeschlagen oder unregelmässig gefaltet. Auch kann es geschehen, dass abgerissene Kapselzipfel in der Wunde oder deren Nachbarschaft einheilen und dann jeder Zeit leicht als solche zu erkennen sind.

Dass aber, ohne grosse Durchbruchsöffnung, die vordere Linsenkapsel einfach verschwindet, dafür konnte ich in der mir zugänglichen Literatur kein weiteres Beispiel auffinden. Eine wirkliche Atrophie der Linsenkapsel behaupten H. Müller und Becker zwar wiederholt, jedoch nur bei ganz verkalkten Linsen gesehen zu haben. Auch glaube ich kaum, dass die experimentellen Studien Deutschmann's zur Pathogenese der Cataract (dieses Archiv 1880, 1. S. 135), bei welchen durch Injection von Eiter in Vorderkammer oder Glaskörper hochgradige Verdünnung und Auflockerung der Linsenkapsel und schliesslich Staar derselben erzielt wurde, für unseren Fall eine Erklärung darbieten können. In erster Linie müsste hierfür denn doch eine erheblichere Eiterinfiltration des Glaskörpers und des Kapselsackes — eine vordere Kammer existirt ja nicht — zu erwarten sein.

Die einzige Mittheilung, welche mir einige Aehnlichkeit mit der meinigen zu haben scheint, stammt von Steffan (Monatsbl. f. Augen-

heilkunde 1867). Leider ist mir dieselbe nur im Referat zugänglich. Steffan fand bei einem Neugeborenen beiderseits eine centrale Trübung der Cornea. Bei der Untersuchung zeigte sich die Linse unmittelbar der hinteren Hornhautwand anliegend. Andere Anomalien waren nicht vorhanden. Da in dem Referat weder von einem Fehlen der Membrana Descemeti noch der Linsenkapsel die Rede ist, so darf wohl angenommen werden, dass beide vorhanden waren, dass ein directer Vergleich mit meinem Falle also ausgeschlossen ist.

Unter diesen Umständen bleibt kaum etwas Anderes übrig, als die Annahme, dass eben die nachgewiesenen entzündlichen Processe, die Keratitis und Uveitis, schon zu einer Zeit eingesetzt haben, wo das Auge noch auf einer sehr frühen Entwicklungsstufe stand und in Folge dessen zum Theil auch blieb.

Wie die Entwicklungsgeschichte lehrt, entsteht die mittlere Augenhaut, die aus Iris, Ciliarkörper und Aderhaut bestehende Tunica vasculosa, wesentlich (in Wirklichkeit betheiligt sich ja bei Anlage von Iris und Ciliarkörper neben der chorioidealen noch eine retinale Platte, welche aus dem Rand des Augenbechers, also aus der embryonalen Retina und der Lamina pigmenti hervorgeht) aus dem Kopfmesoderm, das sich keilförmig zwischen Linse und Ektoderm hineinschiebt und beide von einander trennt. Indem diese mesodermale Kapsel vor der ganzen Linse vorüberzieht und sie so von ihrem Mutterboden, dem Ektoderm resp. dem aus diesem hervorgegangenen Hornhautepithel abschnürt, wird die Grundlage für die spätere Cornea propria geliefert, während aus ihr weiter hinten die Sklera hervorgeht. Beide, Cornea und Sklera, sind sich also anfangs durchaus gleich.

Es erhebt sich nun die Frage, ob sich mit einiger Sicherheit bestimmen lässt, welcher Periode der Entwicklung der vorliegende Bulbus angehört und wie weit die vorgefundenen Veränderungen durch ein einfaches Stehenbleiben derselben zu erklären sind, oder ob tiefere pathologische Störungen angenommen werden müssen.

Zunächst kann als festgestellt betrachtet werden, dass die Abschnürung der Linse vom Ektoderm in der vierten Embryonalwoche beendet ist, während die Hornhaut zwar bereits in der neunten Woche erkennbar wird, aber erst im Beginn des vierten Monats von der Sklera deutlich sich zu differenziren, durchsichtig zu werden beginnt und ihre Eigengefässe verliert. Indem die ursprünglich gefässlose, dünne, nur aus Zellen und einem intermediären Bindegewebe zusammengesetzte Mesodermschicht, welche die vordere Linsenfläche vom Ektoderm trennt, sich in zwei ungleiche Blätter theilt, ein hin-

teres vascularisirtes, die Pupillarmembran, und ein vorderes, die spätere Cornea propria, entsteht zwischen beiden als spaltförmiger Raum die vordere Augenkammer. Zu gleicher Zeit, d. h. auch zu Anfang des dritten Monats, zeigt sich die erste Spur der Iris. Deutliche Ciliarfortsätze kommen beim Menschen nach Kölliker erst am Ende des zweiten oder Anfang des dritten Monats zum Vorschein.

Wir dürfen wohl annehmen, dass das Gewebe zwischen Hornhautepithel und Linse eben dem eingedrungenen Mesoderm entspricht, aus dem Iris und Cornea propria hervorgehen. Der vordere Schenkel hat sich bereits umgewandelt, der hintere hat noch seine embryonale Form. Eine vordere Kammer existirt noch nicht.

Das völlige Abgeschnürtsein der Linse, die beginnende Differenzirung der Cornea, die deutliche mesodermale Anlage der ganz pigmentlosen Iris, die noch recht rudimentäre Ausbildung der Ciliarfortsätze würden also darauf schliessen lassen, dass der vorliegende Bulbus der oben erwähnten Entwicklungsperiode, nämlich ungefähr dem Beginn des dritten Monats angehört.

Dem widerspricht nun aber scheinbar in auffallender Weise, neben der Entwicklung der Retina, auf die ich hier nicht näher eintrete. das Verhalten der hinteren Linsenkapsel und der Zonula, die auf ein späteres Entwicklungsstadium deuten.

Wie wir gesehen haben, sind ganz deutlich ausgebildete, schöne Zonulafasern vorhanden. Dieselben entstehen durch Metamorphose der primitiven mesoblastischen Zellen des Glaskörpers und sind nach Kollmann bei viermonatlichen Föten noch nicht entwickelt, während Kölliker sie bereits im Laufe des dritten Monats deutlich ausgebildet fand.

Ueber die erste Zeit des Auftretens der Linsenkapsel ist etwas absolut Sicheres nicht bekannt. Die erste Andeutung einer hinteren Kapsel sieht Fick in einer feinen, scharfen Begrenzungslinie, die schon bei der Einstülpung der Linse, noch bevor das Bläschen geschlossen ist, auffallen soll. Deutlich erkennbar, mit zierlichen Gefässen umsponnen, wird sie jedoch erst am Ende des dritten Monats. Auch über ihre Herkunft sind die Meinungen getheilt. Die meisten Vertreter vereinigt wohl heute die ursprünglich von Kölliker und Kessler ausgesprochene Ansicht, dass die Linsenkapsel eine Cuticularbildung Seitens des Kapselepithels selbst sei, im Gegensatz zu der Auffassung, welche sie für eine durch Differenzirung des die Linse umgebenden Mesoderms entstandene Grenzmembran hält. Dieselbe Genese, wie für die vordere, gilt natürlich für die hintere Linsen-

kapsel, welche ja ursprünglich ebenfalls ein Epithel besitzt. Ueber letztere Frage, die Abstammung der Linsenkapsel betreffend, giebt unser Fall keinen Aufschluss. Dagegen deutet die Dicke der hinteren Kapsel, sowie der Umstand, dass an derselben keine Reste der Gefässmembran mehr nachzuweisen sind, ebenfalls auf eine weiter fortgeschrittene Entwicklung dieser Partie des Auges.

Wie kommt es nun, dass der vor der Linse gelegene Bulbusabschnitt auf jener frühen Bildungsstufe stehen geblieben ist, während hinter derselben die Entwicklung bis zu einem gewissen Grade ihren regelrechten Fortgang genommen hat? Die Erklärung hierfür finden wir, wie mir scheint, am einfachsten in der Annahme, dass der auf constitutioneller Grundlage schon früh (und wohl auch heftiger als rechts) ausgebrochene entzündliche Process vorzugsweise das eindringende Mesodermgewebe ergriffen und so die normale Bildung der hinteren Hornhautschichten, der vorderen Augenkammer, der Iris und namentlich der vorderen Linsenkapsel und der vorderen Linsenpartie verhindert hat. Die hintere Kapsel dagegen konnte sich in regelrechter Weise entwickeln. Auch lag kein Hinderniss für das Auswachsen ihrer Epithelzellen zu Linsenfasern vor; nur war eine regelmässige Entwicklung derselben selbstverständlich ausgeschlossen. Eine gewisse Berechtigung für meine Vermuthung finde ich u. A. darin, dass auch Dötsch in einem kürzlich in diesem Archiv (Bd. XLVIII, S. 59) erschienenen Aufsatze zur Erklärung zweier von ihm beobachteter Fälle von Mikrophthalmie eine primäre Erkrankung des Mesoderms annimmt.

Erklärung der Abbildungen auf Taf. XVII, Fig. 1—3.

Fig. 1. Schnitt durch den senkrechten Meridian der vorderen Hälfte des linken Auges.

Fig. 2. Desgleichen bei stärkerer Vergrösserung obere Hälfte.

Fig. 3. Desgleichen untere Hälfte. Fig. 2 und 3 sind Copien nach Mikrophotographien.

Zur pathologischen Anatomie des Glaukoms, nebst Bemerkungen über Netzhautpigmentirung vom Glaskörperraum aus.

Von

Prof. Eugen v. Hippel
in Heidelberg.

Mit Taf. XVIII, Fig 1—6.

Die Hoffnung, durch anatomische Untersuchung glaukomatöser Augen weitere Aufschlüsse über das Wesen des Krankheitsprocesses zu erhalten, hat wohl nur dann noch eine Berechtigung, wenn es gelingt, möglichst frühzeitig nach dem ersten glaukomatösen Anfall anatomisches Material zu gewinnen. Solche Frühstadien sind aber erst selten untersucht worden. Ich möchte daher den Befund von zwei Augen, die verhältnissmässig bald nach dem Ausbruch des Glaukoms enucleirt wurden, im Folgenden mittheilen.

I. Fall. Hermann Hofer, 61 Jahre, aufgenommen 25. VII. 1899. Patient wurde im Alter von 13 Jahren mit einem Kieselstein ins linke Auge geworfen. Erst im Alter von 40 Jahren bemerkte er eine Sehstörung an demselben. Geheimrath Becker constatirte grauen Staar, erklärte aber angeblich eine Operation für nicht nothwendig. Seit 14 bis 15 Jahren will Patient nicht mehr Hell und Dunkel haben unterscheiden können (?), doch hatte er niemals Beschwerden. Vor 14 Tagen wurde das linke Auge plötzlich roth und enorm schmerzhaft. Ein auswärtiger Arzt verordnete zunächst Atropin, Cocain und Natrium salicyl. Seit vier Tagen wurde dann Eserin zwei Mal täglich gegeben, die Schmerzen liessen etwas nach.

Status praesens: R. A. — 0,75 D, S. $= \frac{5}{7,5}$. Druck normal. Ophthalmoskopisch normal.

L. A. Starke ciliare Injection, Cornea etwas gestichelt. Vordere Kammer tiefer, Pupille mittelweit, bei Tageslicht noch direct reagirend. Iris und

Linse schlotternd, Linse grünlichgrau getrübt, in der unteren Hälfte dunkler grau, scharfe Grenze quer durch die Pupille[1]). Auge sehr hart.

Lichtschein für mittlere bis hohe Lampe. Projection nur nach unten aussen richtig. Ord. drei Mal täglich 1% Eserin.

26. VII. Druck noch sehr hoch, trotz guter Verengerung der Pupille. Noch starke Schmerzen, die besonders auf Eserin sehr heftig sind.

27. VII. Paracentese der vorderen Kammer.

28. VII. Bulbus wieder sehr hart.

30. VII. Wegen anhaltender heftiger Schmerzen Enucleation.

Die Enucleation hat hier also drei Wochen nach dem Ausbruch des Glaukoms stattgefunden. Härtung in Formol. Totalschnitte im horizontalen Meridian, beginnend etwas oberhalb des Opticus, fortgesetzt bis etwas unterhalb desselben. Ausserdem Meridionalschnitte an verschiedenen Stellen des vorderen Bulbusabschnittes, ferner besondere Schnittserien durch die Austrittsstellen von drei Vortexvenen (eine war in den Totalschnitten enthalten), Flächenpräparate der Netzhaut und Querschnitte durch die zuerst von der Fläche untersuchten Stücke nach Paraffineinbettung.

Mikroskopische Untersuchung: Die Cornea ist fast vollkommen normal, an einzelnen Stellen finden sich in den Epithelzellen kleine Vacuolen. An der Punctionsstelle klafft die Wunde innen noch weit, vorn ist sie ausgefüllt von einem stellenweise bis zur Mitte der Hornhautdicke reichenden Epithelzapfen, hinter demselben finden sich Gerinnsel zwischen den Rändern. Die Descemet'sche Membran zeigt an ihrem Rande kleine kolbige Auswüchse. Das Endothel ist überall vorhanden.

Der Kammerwinkel ist vollkommen offen, die Iris befindet sich in normaler Lage, ihr Ciliartheil zeigt nicht die geringste Vortreibung. Betrachtet man die Gegend des Kammerwinkels makroskopisch von hinten her, so sieht man im ganzen Umfang der Hornhaut eine schwarze Linie. Mikroskopisch entspricht dieselbe einer dichten Einlagerung von massenhaften pigmentirten Zellen in das Plattengewebe, welches die vordere Kammer vom Schlemm'schen Plexus trennt. Letzterer ist offen, mit Blut gefüllt. In seiner Wandung sieht man gleichfalls die Pigmentzellen eingelagert, hier und da liegt auch eine im Lumen des Gefässes.

Runde mit Pigment vollgepfropfte Zellen finden sich ferner auf der ganzen Vorderfläche der Iris, sowie in dem Gewebe derselben; hier trifft man sie vorwiegend in den oberflächlichen Schichten, weiter hinten sind sie viel seltener. Stellenweise hat man den Eindruck, dass die Pigmentkörnchen frei liegen. Die Gefässe der Iris zeigen hier und da hyaline Degeneration, doch ist der Befund keineswegs ausgesprochen. Kleine Blutaustritte kommen vor. Die Pigmentschicht ist regelmässig und ohne Besonderheiten.

Der Ciliarmuskel ist flach, lang gestreckt und zeigt nur meridionale Fasern, die Ringportion fehlt ganz.

Die Ciliarfortsätze sind wenig verästelt, klein und auffallend stark nach hinten gerichtet. Das Bindegewebe ist stellenweise sklerotisch, die Gefässe

[1]) Der Befund an der Linse wurde von mir beschrieben in „Notiz über Spontanresorption der Cataract". v. Graefe's Arch. f. Ophthalm. Bd. LI.

blutgefüllt und ohne Veränderungen, das Pigmentepithel hat vielfach seinen Pigmentgehalt verloren.

Zwischen den Zonulafasern und den Ciliarfortsätzen trifft man ziemlich grosse einkernige Zellen, die oft mit Pigment gefüllt sind.

Der Befund der Linse wurde schon früher mitgetheilt[1]).

Der Glaskörper ist im fertig gehärteten Auge (es wurde aus 96% Alkohol aufgeschnitten) ganz nach vorn zusammengezogen; er ist ziemlich homogen und enthält mässig reichliche, pigmentirte Zellen. Der grösste Theil des Glaskörperraumes war von Flüssigkeit eingenommen, die bei der Härtung nicht geronnen war.

Sklera, Chorioidea und Retina lagen überall fest an einander. Eine Trennung der beiden ersten, um Flächenpräparate der Chorioidea zu gewinnen, gelingt auf keine Weise. Makroskopisch und an Schnitten zeigt die Chorioidea, deren Intervascularräume stark pigmentirt sind und deren Gefässe reichlich Blut enthalten, durchaus normale Verhältnisse, auch die Vortexvenen sind blutgefüllt und ohne Wandveränderungen.

Das Pigmentepithel der Retina ist auffallend schwach pigmentirt, es ist als regelmässige, einschichtige Lage ohne jede Veränderung überall zu erkennen.

Die Retina erscheint bei oberflächlicher Betrachtung ganz normal, auch die Form der Fovea ist sehr schön erhalten. Die Zapfenfasern haben an derselben einen fast horizontalen, absolut regelmässigen Verlauf, wie es Dimmer für die normale Fovea beschrieben hat, die hochgradige Verbreiterung der Ganglienzellenschicht ist in typischer Weise vorhanden. Die Zapfen sind gerade im Centrum der Fovea etwas gequollen und zeigen Lückenbildungen, wahrscheinlich cadaveröse Veränderungen.

Zu beiden Seiten der Fovea sowie nasal von der Papille sind die Aussenglieder der Stäbchen und Zapfen sehr stark umgebogen (s. Fig. 6), in ganz derselben Weise, wie es vor Kurzem Berenstein[2]) an einem glaukomatösen Auge beschrieben hat. Die temporal von der Papille gelegenen Elemente sind temporalwärts, die nasal gelegenen nasalwärts verbogen.

Erwähnung verdient ein merkwürdiges tinctorielles Verhalten der Körnerschichten: Färbt man in gewöhnlicher Weise mit Hämatoxylin oder Hämalaun, so nehmen sämmtliche Zellen in gewöhnlicher Weise die Kernfärbung an. Wendet man dagegen die Heidenhain'sche Eisenhämatoxylin- oder die Weigert'sche Markscheidenfärbung an, so färben sich in einem Bezirk von einigen mm zu beiden Seiten der Papille die äusseren Körner nur ganz schwach hellbraun, ebenso der grösste Theil der inneren. Nur die innerste Lage der inneren Körnerschicht färbt sich intensiv schwarz. Je weiter man in die Peripherie der Retina kommt, desto mehr Zellen der äusseren Körnerschicht färben sich schwarz, am längsten bleiben die am weitesten nach aussen gelegenen ungefärbt, schliesslich vom Aequator an werden alle äusseren Körner schwarz. Die inneren nehmen bis auf die vorhin erwähnte Reihe bis vorn hin überhaupt keine Schwarzfärbung an. Die Erscheinung beruht nicht etwa auf mangelhafter technischer Behandlung eines einzelnen Präparates, sondern kehrt typisch in allen Schnitten wieder.

---

[1]) Loc. cit. [2]) Berenstein, Ueber einen Fall von glaukomatöser Entzündung nach Cataractextraction etc. v. Graefe's Arch. f. Ophthalm. Bd. LI.

Die Anordnung sämmtlicher Netzhautschichten ist eine vollkommen regelmässige und normale, vielleicht ist die Nervenfaserschicht etwas schmal. Im vordersten Abschnitt finden sich ganz vereinzelt sogenannte Blessig'sche Hohlräume, viel spärlicher als in vielen Augen älterer Personen, die nicht glaukomatös waren.

Die Netzhautgefässe sind durchaus normal. Mit Ausnahme der allervordersten Partie unmittelbar vor dem Uebergang in die Pars ciliaris retinae findet man nirgends ein Eindringen von Pigment in die Retina von aussen her, nur an der erwähnten Stelle schieben sich vereinzelte Pigmentzellen ein Stückchen in die Retina ein.

Dagegen ist eine andere sehr auffallende Art der Netzhautpigmentirung zu beobachten. Schon an Meridionalschnitten sieht man an den verschiedensten Stellen der Innenfläche der Netzhaut Häufchen von pigmentirten Zellen aufgelagert, die stellenweise in die Netzhaut eindringen. Wo dies der Fall ist, trifft man regelmässig Gefässdurchschnitte. An Flächenpräparaten der Retina sieht man schon makroskopisch eine sehr auffallende netzförmige Pigmentirung vom Charakter der Retinitis pigmentosa (s. Fig. 3); schwache Vergrösserungen zeigen, dass die Pigmentzüge wesentlich den Gefässen folgen, sicher in ihrem Verlaufe am mächtigsten sind. Schon an Flächenpräparaten kann man erkennen, dass diese Pigmentzüge entweder in den innersten Netzhautschichten oder auf ihrer Innenfläche liegen. Paraffinserien von 5 μ Dicke bestätigen diese Auffassung zur Evidenz (Fig. 4 u. 5). Die Gefässwandungen sind vielfach pigmentirt; meist hält sich das Pigment nur in den innersten Schichten, doch lassen sich auch zarte Züge bis in die äussere Körnerschicht verfolgen; sie stehen dann aber stets in directer Verbindung mit der Innenfläche der Retina, nirgends ist Pigment zwischen den Stäbchen und Zapfen vorhanden.

Haufen pigmentirter Zellen finden sich auch auf der Papille.

Das Pigment in diesen sämmtlichen Zellen sowie in denen, welche sich im Plattenwerk hinter dem Schlemm'schen Plexus, in und auf der Iris, zwischen den Ciliarfortsätzen und Zonulafasern sowie im Glaskörper finden, besteht ausnahmslos, wie überall mit Oelimmersion festgestellt wurde, aus regelmässigen kugeligen Gebilden. Die Eisenreaction fällt überall negativ aus, es kann also kein Zweifel sein, dass das Pigment vom Pigmentepithel des vordersten Uvealabschnittes herstammt und nicht hämatogenen Ursprungs ist. Ob die Zellen, in welchen es enthalten ist, Leukocyten oder mobilisirte Epithelzellen sind, habe ich trotz sorgfältiger Untersuchung nicht sicher ermitteln können.

Der Sehnerv ist entschieden dünner als normal und zeigt einige Structurveränderungen, die sich auf das Verhalten der Nervenfasern beziehen: betrachtet man Weigert-Präparate bei schwacher Vergrösserung, so erscheinen sie normal, bei starker Vergrösserung erkennt man aber vielfach einen Zerfall der Markscheiden und das Auftreten von Vacuolen zwischen den Nervenfasern. Eine wesentliche Vermehrung von Bindegewebe oder Gliakernen ist nicht vorhanden, die Centralgefässe sind blutgefüllt und ganz normal. Im Ganzen sind die Veränderungen des Opticus recht geringfügig.

II. Fall. Martin Funk, 48 Jahre, aufgenommen 20. XII. 1900.

Vor ca. drei Wochen wurde Patient in der Trunkenheit überfallen und

durch Schläge auf die linke Seite des Kopfes am Auge und an der Nase verletzt. Zuerst bestand ein grosses Hämatom der Lider, das Nasenbein war gebrochen. Nach einigen Tagen wurde der linke Bulbus sichtbar, es bestand traumatische Mydriasis mit mehreren Sphinkterrissen, die Linse war cataractös und nach unten luxirt, ihr oberer Rand in der Pupille sichtbar. Ophthalmoskopisch sah man die Papille weiss verfärbt, die Netzhautgefässe eng und den ganzen Hintergrund mit massenhaften Pigmentflecken übersät. Es bestand absolute Amaurose, welche Patient, der in einer Unfallversicherung ist, auf die Verletzung beziehen wollte. Er gab zunächst nur zu, mit dem linken Auge schlechter als mit dem rechten gesehen zu haben. Nachforschungen ergaben indessen, dass Patient in den Jahren 1881 und 1882 wegen des linken Auges in Behandlung der hiesigen Klinik gestanden hatte. Die damalige Krankengeschichte ergiebt Folgendes:

Der 28 Jahre alte Patient wurde am 5. XII. 1881 aufgenommen. Er hat drei Mal Gelenkrheumatismus und zwei Mal Tripper gehabt. Vor vier Wochen bemerkte er leichtes Flimmern und vor zehn Tagen plötzliche hochgradige Verdunklung vor dem linken Auge. Auge reizlos, Cornea, Linse, Pupille normal. Hinter der Linse eine dunkelrothe bewegliche Masse, auf welcher zahlreiche goldglänzende Krystalle sichtbar. Druck normal. S. = Finger auf $^1/_2$ m. Therapie: Pilocarpininjectionen.

18. I. 1882. Nach 30 Injectionen S. = Fingerzählen auf $2^1/_2 - 3$ m. Von jetzt ab Jodkalium.

27. I. 1882. S. = $^6/_{24}$. Grosse bewegliche Flocken im Glaskörper.

4. II. 1882. S. = $^6/_{12}$.

6. III. 1882. S. = $^6/_9$. Noch sehr zahlreiche Glaskörpertrübungen. Patient giebt an, dass sich sein Sehfeld von Zeit zu Zeit vollständig verdunkele.

Seit jener Zeit ist Patient nie untersucht worden, nähere Angaben über den Verfall des Sehvermögens am linken Auge sind von ihm nicht zu gewinnen. Jedenfalls besteht kein Zweifel, dass die Sehnerven und Netzhautdegeneration nichts mit dem Unfall zu thun haben.

Etwa 14 Tage nach der jetzigen Verletzung traten heftige Schmerzen auf, ich fand starke Drucksteigerung. Pilocarpin verengerte zwar die Pupille, der Druck und die Schmerzen blieben aber unbeeinflusst. Deshalb Aufnahme in die Klinik.

Bei Bettruhe und beständigen warmen Umschlägen kehrte der Druck bereits in zwei Tagen zur Norm zurück, die Schmerzen waren verschwunden, auf seinen Wunsch wurde Patient entlassen.

Am 12. I. 1901 wurde er wegen heftiger Schmerzen, die seit einigen Tagen bestanden, wieder aufgenommen. Es war wieder sehr erhebliche Drucksteigerung vorhanden. Am gleichen Tage, also ungefähr $4 - 4^1/_2$ Wochen nach dem Auftreten des ersten glaukomatösen Anfalls, wurde die Enucleation vorgenommen.

Da über die Filtrationsverhältnisse bei Secundärglaukom in Folge von Linsenluxation noch keine Versuche angestellt sind, war es meine Absicht, im vorliegenden Falle die Filtration aus dem enucleirten Auge, nach vorheriger manometrischer Bestimmung des intraocularen Druckes am Lebenden, während der Narkose zu untersuchen. Leider scheiterte der Versuch daran, dass die frisch vom Instrumentenmacher bezogene Durchstichscanüle etwa

6 mm hinter der Spitze eine rauhe Stelle hatte, wodurch die Contrapunction unmöglich wurde. Ich musste die Canüle entfernen, wobei natürlich das Kammerwasser aus der durchaus nicht auffallend engen Kammer ausfloss.

Bei der Härtung in Formol hat die Cornea Falten bekommen und die Topographie der vorderen Kammer ist verändert, was zu berücksichtigen ist. Es zeigte sich indessen, dass hierdurch für die Beurtheilung der anatomischen Verhältnisse kein allzu schwerer Schaden entstanden ist.

Das Auge wird aus 75 % Alkohol geöffnet, indem nasal und temporal eine Calotte abgeschnitten wird, dabei fliesst viel dünne Flüssigkeit ab.

Die Linse scheint ganz fest zu liegen, sie ändert ihre Stellung während der Härtung gar nicht. Serie in verticaler Richtung aussen beginnend bis über den Sehnerv fortgesetzt. Die makroskopische Betrachtung der Schnitte ergiebt: Die Linse liegt mit der oberen Aequatorgegend etwas weiter vorn als mit der unteren. Unten ist sie hinter das Corpus ciliare geschoben: dasselbe steht mit ihrer Vorderfläche in Berührung und da, wo diese stattfindet, ist eine concave Delle in der Linse nachzuweisen (s. Fig. 2). Unten liegt auch das Corpus ciliare direct der Iriswurzel an, während oben zwischen beiden ein grosser Zwischenraum besteht. Die Papille zeigt eine Excavation vom Aussehen der physiologischen.

Mikroskopische Untersuchung: Starke Ausdehnung der Conjunctival- und Episkleralgefässe sowie des Randschlingennetzes, reichliche Ansammlung einkerniger Leukocyten um dieselben.

Cornea vollkommen normal.

Der Schlemm'sche Plexus ist offen und in den meisten Schnitten deutlich mit Blut gefüllt. Das Trabekelwerk zwischen ihm und der vorderen Kammer ist in der ganzen Circumferenz, unten aber erheblich stärker als oben vollgepfropft mit massenhaften Pigmentzellen, deren Pigment nur aus kugeligen Körperchen besteht, also dem vordersten Abschnitt des Uvealtractus entstammt. Solche Zellen von kugeliger Gestalt liegen auch in grosser Zahl frei in der vorderen Kammer, wieder besonders reichlich unten, und sind auch in das Ligamentum pectinatum eingedrungen. Die in der vorderen Kammer vorhandenen sind auf der Vorderfläche der Iris bis zum Pupillarrand zu verfolgen und bilden stellenweise klumpige Aggregate von solcher Grösse, dass man sie bereits makroskopisch vollkommen deutlich sehen kann. Die Herkunft dieser Zellen ist direct nachweisbar: an der Iriswurzel und dem Uebergang derselben auf den Ciliarkörper finden sie sich in grossen Massen losgelöst von ihrer Unterlage, man muss also hier wohl eine Proliferation der Pigmentepithelien annehmen. Sie sind auch in der hinteren Kammer bis zum Pupillarrand zu verfolgen und nehmen ihren Weg nach vorn durch die Pupille. Ausserdem lässt sich ein Eindringen der Pigmentzellen in die Iris sehr deutlich nachweisen: ein solches findet an der Iriswurzel statt, doch nur in sehr bescheidenen Grenzen, die Zellen dringen auch hier nur bis in die hintersten Schichten der Iris, an dieser Stelle findet eine Durchwanderung bis in die vordere Kammer nirgends statt. Dagegen ist eine Proliferation und sehr starke Pigmenteinwanderung in die Iris an verschiedenen anderen Stellen in sehr viel erheblicherem Masse deutlich zu beobachten und es ist möglich, dass auch auf diesem Wege Pigmentzellen bis in die vordere Kammer gelangen. Indessen bleibt dies zweifelhaft und

jedenfalls ist von einer peripheren stärkeren Durchwanderung durch die Iris keine Rede.

Letztere zeigt stellenweise hyaline Entartung der Gefässe, deren Scheiden vielfach ausgesprochen pigmentirt sind, und ausserdem an einzelnen Stellen sehr reichliche kleinzellige Infiltration von meist einkernigen Leukocyten. Auch sind die erweiterten venösen und capillaren Gefässe der Iris stellenweise mit Leukocyten in grosser Menge angefüllt, wobei es aber auffällt, dass dies ausschliesslich polynucleäre und viele eosinophile sind. Der Kammerwinkel ist nirgends durch Anlegen der Iriswurzel verlegt.

Die Iriswurzel erscheint oben etwas vorgetrieben, so dass die Iris von ihrem Ursprung am Ciliarkörper ab nicht in einer Ebene liegt, sondern unter einem stumpfen Winkel geknickt erscheint. Wenn im vorliegenden Falle künstlich herbeigeführte Lageveränderungen natürlich nicht auszuschliessen sind, so verdient der Befund doch Erwähnung mit Rücksicht auf die ähnlichen Beobachtungen Birnbacher's[1]), von Elschnig[2]) und die Angaben von Czermak[3]).

Der Ciliarmuskel ist kurz und gedrungen, zeigt reichlich Circulärfasern und bietet keine Abweichungen von der Norm ausser einer reichlichen Leukocytenansammlung in den Gefässen; hier zeigen sie vielfach sehr ausgesprochene Randstellung und sind wieder durchweg mehrkernig. Eine auffallende Schwellung des Ciliarkörpers bezw. der Fortsätze ist oben vorhanden, unten fehlt sie.

Die Linse liegt mit der Vorderfläche nach hinten und zeigt sehr ausgesprochene zweifellos alte cataractöse Veränderungen: Eine vordere Kapselcataract mit Einlagerungen von homogenen zum Theil verkalkten Massen, an der Hinterfläche ist der Kapselstaar zum Theil von neugebildetem Epithel überzogen. Das Kapselepithel ist auf die hintere Linsenfläche übergewuchert, in der Aequatorialgegend, näher der hinteren Kapsel, finden sich reichliche Blasenzellen. Vor der hinteren Kapsel besteht ausgedehnte Verflüssigung der Corticalis, im Kern sind zahlreiche grosse Tropfen zu sehen. Die Linse ist auffallend klein, wohl geschrumpft, doch mag auch die Formolbehandlung etwas dazu beitragen.

Auf der dem Glaskörperraum zugekehrten Linsenfläche sind reichlich grosse pigmentirte Zellen von derselben Form, wie man sie in der vorderen Kammer fand, aufgelagert.

In dem hinter der Linse zusammengezogenen Glaskörper finden sich ziemlich viele Zellen vom Aussehen der Leukocyten zum Theil mit Pigmentkörperchen beladen. Der grösste Theil des Glaskörperraumes ist leer, es handelt sich wohl nicht nur um Folgen der Härtung, da beim Aufschneiden aus Alkohol sehr viel Flüssigkeit abfloss.

Die Chorioidea zeigt durchweg eine sehr starke Pigmentirung des Stroma, die verschiedenen Schichten sind überall sehr deutlich zu erkennen,

---

[1]) Birnbacher, Beitrag zur Anatomie des Glauc. acutum. Festschrift d. k. k. Universität Graz 1890. [2]) Elschnig, Anatomische Untersuch. zweier Fälle von acutem Glaukom. Arch. f. Augenheilk. XXXIII. [3]) Czermak, Einiges zur Lehre von der Entstehung und dem Verlauf des prodromalen und acuten Glaukomanfalls. Prager med. Wochenschr. 1897.

die Gefässe, einschliesslich der Capillaren, sind sehr stark mit Blut gefüllt; diese Hyperämie mag wohl mit durch die Aufhebung des intraocularen Druckes bei der verunglückten Einführung der Nadel bedingt sein, doch liegt auch zweifellos venöse Stauung vor, wie sich aus dem Folgenden ergiebt. In vielen Venen und Capillaren finden sich nämlich auffallend viele, zum Theil massenhafte Leukocyten, die wieder alle mehrkernig sind und häufig sehr auffallende Randstellung zeigen. Ausserdem kommen an zahlreichen Stellen, besonders in der vorderen Hälfte, grössere Herde von Rundzellen vor. Diese sind sämmtlich einkernig. Wo in einem Schnitt solche Herde an Gefässdurchschnitte grenzen, sind die sicher innerhalb des Gefässlumens befindlichen Leukocyten mehrkernig, die sicher ausserhalb derselben befindlichen einkernig.

Die Retina zeigt die typischen Veränderungen einer im höchsten Grade ausgebildeten Retinitis pigmentosa; das Pigmentepithel ist stellenweise normal, dann wieder pigmentarm bezw. pigmentfrei, fehlt auch streckenweise ganz. Grosse Züge von Pigment sind in die Retina eingedrungen und stehen hier und da noch mit dem Pigmentepithel in directer Verbindung. Sie reichen bis in die innersten Schichten der Netzhaut. Netzhautgefässe trifft man nur in spärlicher Zahl, sie zeigen sehr enge Lumina und verdickte Wandungen. Die ganze Membran ist in der für vorgeschrittene Retinitis pigmentosa bekannten Weise total atrophirt, ausser Resten der Körnerschichten ist von den specifischen Netzhautelementen nichts mehr zu erkennen.

Nur von der Papille strahlt nach oben und unten eine ziemlich erhebliche Menge von Nervenfasern in die nähere Umgebung aus, wo sie sich dann bald verlieren; zwischen denselben sind die Kerne stark vermehrt, ebenso ist das Stützgewebe des Opticus stark verdickt, indessen sind noch Nervenfasern in grösserer Menge gut zu erkennen.

Auch in den Netzhautvenen ist eine Vermehrung der Leukocyten — wieder vielkerniger — nachzuweisen. Die Papille zeigt nur eine flache physiologische Excavation.

In der unteren Bulbushälfte entspringt ein Stück hinter der Ora serrata aus der Retina ein zelliger Strang, welcher eine Anzahl von kleinen Hohlräumen enthält und nach innen zu ganz allmählich in die hintere Grenze des Glaskörpergewebes übergeht. Etwas nach hinten von diesem Strange ist eine Schicht pigmentirten Bindegewebes der Netzhautinnenfläche aufgelagert und mit ihr fest verwachsen.

Die Eisenreaction giebt nur geringe Blaufärbung am Epithel der Ciliarfortsätze und Pars ciliaris retinae sowie schwache Blaufärbung der inneren Netzhautschichten.

Die gefundenen Veränderungen sind also kurz zusammengefasst folgende:

Subluxation der mit der Vorderfläche nach hinten gelagerten Linse in der Richtung nach unten, Kapsel- und Corticalcataract. Dichtes Anliegen der Linse auf dem Corpus ciliare, dessen Fortsätze eine Ausbuchtung der Linse bewirkt haben. Loslösung massenhafter Pigmentepithelzellen an der Iriswurzel und am Anfang des Corpus ciliare. Einschwemmung dieser Zellen grösstentheils, wenn nicht ausschliesslich durch die Pupille in die

vordere Kammer. Dichte Infiltration des Balkenwerks zwischen vorderer Kammer und Schlemm'schem Plexus mit diesen Zellen. Fehlen einer Obliteration bezw. Anlagerung zwischen Iris und Hornhaut, dagegen deutliche Vortreibung des Ciliartheiles der Iris. Reichliche Anhäufung von mehrkernigen Leukocyten in den Gefässen von Iris, Corpus ciliare, Chorioidea und Retina. Rundzellenanhäufungen im Gewebe der Iris und Chorioidea. Keine Veränderungen an den Gefässen der Chorioidea. Höchster Grad von Retinitis pigmentosa. Bindegewebsbildung auf der Innenfläche der Retina. Glaskörperverflüssigung.

Epikrise. Im ersten Falle handelt es sich um ein Auge, das drei Wochen nach dem ersten Auftreten von acutem Glaukom enucleirt worden war. Der Druck war weder durch Miotica noch durch eine Paracentese auch nur vorübergehend zur Norm zu bringen. Da das Auge schon lange Zeit blind und der Lichtschein ungenügend war, wurde keine Iridektomie, sondern die Enucleation vorgenommen, um den Patienten sicher von seinen unerträglichen Schmerzen zu befreien. Auf Grund des anatomischen Befundes ist zunächst die Frage zu erörtern: Wie ist die mangelhafte Lichtempfindung zu erklären? Zunächst darf man wohl die Angabe des Patienten für unrichtig ansehen, dass er viele Jahre mit dem kranken Auge nicht mehr hell und dunkel habe unterscheiden können. Denn während des Status glaucomatosus hatte er noch Lichtschein für mittlere bis hohe Lampe, und die Retina ist im Wesentlichen normal, auch die Veränderungen am Opticus sind nur sehr geringfügig. Die Umbiegung der Aussenglieder der Stäbchen und Zapfen weist darauf hin, dass während des Status glaucomatosus ein sehr intensiver Druck auf die Retina wirkte, und ich glaube deshalb, dass wir die zu dieser Zeit vorhandene Functionsstörung als Drucklähmung auffassen müssen [1]). Ob das oben geschilderte tinctorielle Verhalten der Körnerschichten bei Weigert'scher und Heidenhain'scher Hämatoxylinfärbung auf eine mangelhafte Function der Zellen schliessen lässt, muss vorläufig unentschieden bleiben. Es wird sich verlohnen, gegebenen Falles diesem Befunde die Aufmerksamkeit zuzuwenden.

Das Hauptinteresse des Falles liegt aber nun darin, dass er ein Frühstadium von acutem Glaukom darstellt, wovon bekanntlich erst ganz wenige Fälle anatomisch untersucht sind. Wir haben deshalb zu prüfen, inwieweit der anatomische Befund die starke Druckerhöhung erklären kann, die auf Miotica und Paracentese nicht schwand.

---

[1]) Der Befund an den Aussengliedern der Stäbchen und Zapfen ist identisch mit dem von Berenstein (loc. cit.) beschriebenen.

Da es heut zu Tage wohl als sicher angesehen werden kann, dass dauernde Drucksteigerung nur durch Retention, nicht durch Hypersecretion entstehen kann, da bei letzterer erhöhte Filtration stattfindet, so haben wir vor allen Dingen auf Filtrationshindernisse zu achten.

Der Kammerwinkel ist nun weit offen, nirgends besteht eine Anlagerung der Irisperipherie an die Filtrationszone, die Ciliarfortsätze sind nicht vorwärts, sondern sogar auffallend nach hinten gerichtet, von einer Verengerung des circumlentalen Raumes ist bei der fast vollständigen Resorption der Linse keine Rede. Der Schlemm'sche Canal ist überall nachweisbar, offen und mit Blut gefüllt. Dagegen ist die intensive überall vorhandene Infiltration des Trabekelwerks um den Schlemm'schen Canal mit massenhaften pigmentirten Zellen ein Befund, der sehr wohl das Verständniss dafür eröffnen kann, dass ein Filtrationshinderniss bestand. Es sind ähnliche Verhältnisse, wie sie Niesnamoff[1]) experimentell in Filtrationsversuchen an cadaverös veränderten und an solchen Augen, denen er Pigment in die vordere Kammer injicirt hatte, studiren konnte. Er fand, dass das Pigment ein bedeutendes Hinderniss für die Filtration abgeben kann[2]). Auch im zweiten Falle waren grosse Massen von pigmentirten Zellen in den Kammerwinkel und in das Trabekelwerk eingelagert. Allerdings waren dort auf der Seite, wo die Linse auf die Ciliarfortsätze drückte, diese der Iriswurzel direct angelagert in analoger Weise, wie es Priestley Smith[3]) beschrieben hat. Es mag also hier gleichzeitig die Iriswurzel vorgetrieben gewesen sein; bei der Verschiebung der Theile durch die Eröffnung der vorderen Kammer liess sich darüber keine volle Sicherheit gewinnen. Wenn wir in der Pigmentinfiltration des Trabekelwerks um den Schlemm'schen Canal mit Recht ein Filtrationshinderniss erblicken, so könnte dies auch bei totaler Linsenluxation in den Glaskörper wirksam werden, wobei die Irisperipherie in keiner Weise nach vorn gerückt zu sein brauchte. Samelsohn hat beim internationalen Congress[4]) die Fälle von Secundärglaukom nach Linsenluxation gerade als unvereinbar mit der Retentionstheorie erklärt. Heute wird niemand mehr die Retentionstheorie für wider-

---

[1]) Niesnamoff, Ueber die quantitativen Verhältnisse der Filtration und Secretion des Kammerwassers. v. Graefe's Arch. f. Ophthalm. XLII. 4. S. 1.

[2]) Das Pigment befindet sich in meinem Falle grösstentheils in Zellen, während es in Niesnamoff's Versuchen frei war, doch braucht das für die Filtration keinen Unterschied zu machen.

[3]) Priestley Smith, The Pathology and Treatment of Glaucoma. p. 54.

[4]) Heidelberg 1888. Bericht S. 279.

legt ansehen, weil nicht in allen Fällen von Glaukom eine Anlagerung der Irisperipherie an die Hornhaut besteht. Das Filtrationshinderniss kann verschiedener Art sein. Selbstverständlich wird eine Pigmentinfiltration, wie die beschriebene, nur dann Drucksteigerung hervorrufen können, wenn ihre Massenhaftigkeit ein gewisses Mass überschritten hat und wenn die Secretion nicht abnimmt. Es kann deshalb, gerade mit Rücksicht auf den letzteren Punkt, auch nicht befremden, wenn eine hochgradige Pigmentinfiltration jener Gegend sich bei normalem Druck findet, wie es im Fall I von Nordenson (die Entstehung der Netzhautablösung) und in Beobachtung 21 von Panas und Rochon-Duvignaud (S. 337) der Fall war. Andererseits ist es besonders einleuchtend, dass wenn die Infiltration in gewissen Fällen die Ursache der Drucksteigerung ist, Miotica sowie Paracentese und Iridektomie schwerlich etwas nützen werden.

In meinem ersten Falle waren die angewandten Mittel erfolglos, und bei Linsenluxation nützt erfahrungsgemäss die Iridektomie meist wenig, und auch die später vorgenommene glückliche Extraction der Linse vermag nicht immer den Druck zur Norm zurückzuführen.

Ganz ähnlich wie in meinem Falle liegen die Verhältnisse in Beobachtung X (Secundärglaukome) von Panas und Rochon-Duvignaud.

Es muss deshalb betont werden, dass mein erster Fall, wenn er auch nach seinem klinischen Auftreten als acutes Glaukom zu bezeichnen ist, doch mit Rücksicht auf seine anatomische Grundlage und das Versagen der sonst wenigstens vorübergehend wirksamen Heilmittel von der Mehrzahl der Fälle acuten Glaukoms abweicht. Dies ist besonders zu betonen, weil in den bisher im Frühstadium untersuchten Fällen von acutem Glaukom jene Pigmentinfiltration fehlte. Dieselbe ist bereits öfters beobachtet und auch mit der Entstehung von Drucksteigerung zusammengebracht worden, letzteres besonders von Panas und Rochon-Duvignaud[1]), welche die Bedeutung der Erscheinung für die Entstehung von Drucksteigerung ausführlich erörtern und auch auf die Aehnlichkeit mit Niesnamoff's Versuchen hinweisen. Schirmer[2]) führt die Drucksteigerung in einem Falle von sympathischer Entzündung, wo der Kammerwinkel weit offen

[1]) Panas et Rochon-Duvignaud, Le Glaucome et les Néoplasmes intraoculaires. [2]) Schirmer, Die sympathische Augenerkrankung. Graefe-Sämisch. 2. Aufl.

war, auf Verstopfung der Filtrationswege durch massenhafte nicht pigmentirte Zellen zurück. Lawford[1]) hat ähnliche Verhältnisse bei Secundärglaukom nach Luxation der Linse in den Glaskörper gesehen und auch in diesem Sinne gedeutet, der Kammerwinkel war auch in seinem Falle weit offen. Priestley Smith[2]) sah in einem Falle von Glaukom nach Subluxation der Linse an der Iriswurzel, wo dieselbe an den Ciliarkörper grenzt, massenhafte grosse kugelige Pigmentzellen, die vom Pigmentepithel herstammten und in Menge in die Iriswurzel eingedrungen waren, auch in diesem Falle war Pigment in das Ligamentum pectinatum und das Trabekelwerk des Schlemm'schen Canals eingelagert, die Drucksteigerung wird allerdings durch Anlagerung der Iris an die Hornhaut erklärt. Auch in einem Falle von Alt[3]) war solche Pigmentinfiltration nachweisbar, ebenso bei Dolganoff[4]), wo allerdings gleichzeitig periphere Verwachsung vorhanden war.

Einen constanten Befund stellt die geschilderte Pigmentinfiltration beim Glaukom so wenig dar, wie irgend eine andere der bei dieser Krankheit sonst beschriebenen anatomischen Veränderungen. Sie findet sich ferner auch in Augen, die nicht glaukomatös sind, ebenso wie z. B. die Verwachsung des Kammerwinkels. Trotzdem wäre es nicht gerechtfertigt, sie deshalb für bedeutungslos zu halten. Ob das Vorhandensein eines Filtrationshindernisses wirklich zu Drucksteigerung führt, hängt eben noch von der Menge der Secretion ab. Ich bin auch weit entfernt, mit Bestimmtheit zu behaupten, dass die Pigmentinfiltration in meinen Fällen die Ursache der Drucksteigerung war, ich halte es aber für sehr wohl möglich, sogar wahrscheinlich, jedenfalls fehlte im ersten Falle irgend eine andere anatomisch gestützte Erklärung vollkommen. Noch besser begründet würde jene Annahme erscheinen, wenn es sich öfters herausstellen sollte, dass die druckherabsetzenden Mittel an glaukomatösen Augen, welche jene Infiltration bei offenem Kammerwinkel zeigen, wirkungslos bleiben. Dies war z. B. auch in jener bereits citirten Beobachtung von Panas und Rochon-Duvignaud so, wo zwei Sklerotomien vollkommen erfolglos blieben (Fall X der Secundärglaukome).

Wenn man den acuten Ausbruch des Glaukoms im ersten Fall mit den Pigmentverstopfungen in Zusammenhang bringt, so wird man

[1]) Lawford, Cases of dislocation of crystalline lens. Ophthalm. Hosp. Rep. XI. p. 327. [2]) Loc. cit. [3]) Alt, A case of rupture of the lig. pect. etc. Americ. Journ. of Ophthalm. 1896. p. 296. [4]) Dolganoff, Zur path. Anat. d. Glaukoms. Arch. f. Augenheilk. XXXIX. S. 129.

anzunehmen haben, dass die Verlegung der Filtrationsbahnen bis zu einer gewissen Grenze durch stärkere Inanspruchnahme der noch freien ausgeglichen werden konnte, bis von einem gewissen Punkte an die Möglichkeit dieser Compensation aufhörte und damit die plötzliche Drucksteigerung eintrat.

Eine wichtige Frage ist noch die: wo stammen die Pigmentzellen her und was verursacht ihre Loslösung und Weiterverbreitung? Im zweiten Falle war es sicher zu stellen, im ersten wenigstens wahrscheinlich zu machen, dass sie vom Pigmentepithel der Iriswurzel und der Ciliarfortsätze stammen. Im zweiten fand eine sehr reichliche und offenbar rasche Lösung und Verbreitung statt; im ersten wohl eine spärlichere und langsamere. Die letzte Ursache der Erscheinung ist nicht vollkommen aufzuklären, ebenso ist es nicht ganz sicher, ob die Verbreitung lediglich eine passive durch den Flüssigkeitsstrom oder eine active Fortbewegung ist. Für die letztere Auffassung könnte das Eindringen in die Iris angeführt werden, welches nicht blos an der Iriswurzel, sondern auch an anderen Stellen stattfindet und deshalb nicht etwa als ein Beweis für das Vorhandensein eines die Irisperipherie durchquerenden Flüssigkeitsstromes anzusehen ist.

Diese Pigmentverschleppung in das Trabekelwerk des Schlemmschen Canals fanden Panas und Rochon-Duvignaud ausser bei Glaukom noch bei verschiedenen intraocularen Entzündungen sowie bei Aderhautsarkomen. Warum sie im letzteren Falle das Pigment von den Tumoren herleiten, vermag ich nach ihren eigenen Ausführungen nicht einzusehen [1]).

Schon mehrfach ist darauf hingewiesen, dass in den Fällen von Spontanresorption der Linse sich verhältnissmässig oft Glaukom einstellte. So war es auch in meinem ersten Falle. Das Fehlen des Kapselepithels weist hier auf Ernährungsstörungen hin, man könnte deshalb daran denken, dass ähnliche Störungen die Pigmentepithelzellen träfen, die hierdurch in irgend einer Weise mobilisirt werden. Möglich auch, dass die Beweglichkeit des Linsenkerns im Kapselsack mechanisch zu Reizzuständen mit folgender Lösung von Pigmentepithelien führt. Dann hätten wir eine Analogie zu den Fällen von Glaukom nach Linsenluxation.

Besondere Erwähnung verdient noch die Netzhautpigmentirung,

---

[1]) Den Ausdruck „Embolisches Glaukom" (Panas und Rochon-Duvignaud) für die Fälle, in denen man die Pigmentverstopfungen als Ursache der Drucksteigerung ansieht, halte ich nicht für sehr glücklich gewählt.

die in beiden Fällen vorhanden, aber ganz verschiedener Art war. Im ersten Falle lässt sich eine meines Wissens für den Menschen noch nicht nachgewiesene Pigmentirung der inneren Netzhautschichten vom Glaskörperraume her sicher beweisen. Dieselbe geschieht durch pigmentirte Zellen, welche überall da, wo Gefässe vorhanden sind, der Netzhautinnenfläche aufliegen und zum Theil in die Retina eindringen. Die Zellen haben denselben Charakter wie die im vorderen Bulbusabschnitt beschriebenen, ihre Quelle wird also auch die gleiche, d. h. der Ciliarkörper sein. Sie finden sich auf der ganzen Innenfläche der Retina bis zur Papille, es könnte dies auf einen pathologischen Flüssigkeitsstrom hinweisen, der vom Ciliarkörper nach Verschluss der vorderen Filtrationswege nach hinten gerichtet war. In diesem Falle würden wir annehmen müssen, dass diese Zellverschleppung erst in den letzten Wochen vor der Enucleation stattgefunden hat. Hiermit würde gut stimmen, dass die Mehrzahl dieser Zellen der Innenfläche der Retina angelagert und nur ein kleinerer Theil in die Umgebung der Gefässe eingewandert ist. Dass sie gerade ausschliesslich an diesen Stellen d. h. im Zusammenhang mit den Gefässen angetroffen werden, weist auf chemotaktische Einflüsse hin, die von diesen ausgehen, wie Leber[1]) z. B. auch für die Einwanderung der pigmentirten Zellen in die Gefässe von Aderhauttumoren angenommen hat. Capauner[2]) hat bei seinen experimentellen Untersuchungen über die Pigmentirung der Netzhaut in einzelnen Fällen eine Einwanderung der Pigmentepithelien des Ciliarkörpers in die Retina von der Innenfläche derselben her gesehen. Die pigmentirten Zellen waren auf der Innenfläche der Netzhaut bis zur Papille gelangt. In diesen Fällen handelte es sich um schwere Ernährungsstörungen, welche nach ausgiebigen Durchschneidungen der Ciliargefässe auftraten, während es in meinem Falle nicht gelingt, an den Gefässen von Chorioidea und Ciliarkörper sichere Veränderungen nachzuweisen.

Ich bemerke nochmals ganz ausdrücklich, dass eine Betheiligung des retinalen Pigmentepithels am Zustandekommen der Netzhautpigmentirung mit voller Sicherheit ausgeschlossen werden konnte.

Eine ophthalmoskopische Untersuchung war nicht möglich gewesen. Sie hätte uns eine sehr zarte, netzförmige Pigmentirung der Retina im Anschluss an die Gefässe gezeigt, das Pigment hätte sich

[1]) Leber, Ueber die Aderhautsarkome und die Herkunft ihres Pigmentes. v. Graefe's Arch. f. Ophthalm. XLIV. S. 183. [2]) Capauner, Das Zustandekommen der Netzhautpigmentirung. Bericht üb. d. Heidelb. Congress 1893. S. 45.

im Allgemeinen vor den Gefässen befunden. Ob diese Form der Pigmentirung nur sehr selten vorkommt, lässt sich einstweilen nicht beurtheilen. Man wird erwarten dürfen, dass sich dabei keine Sehstörungen, speciell keine Hemeralopie oder Gesichtsfeldeinschränkung findet, da wenigstens in meinem Fall weder eine Erkrankung des lichtpercipirenden noch des leitenden Apparates nachweisbar war. Bekannt ist es ja, dass man manchmal bei alten Leuten, besonders in der Peripherie zarte Netzhautpigmentirung antrifft, die keine Sehstörung zu machen braucht. Haab[1]) bildet einen solchen Fall ab, doch kann die Anordnung des Pigments in demselben nicht durch meinen anatomischen Befund erklärt werden, denn das Pigment liegt dort hinter den Gefässen und lässt in seiner Vertheilung gar keine Beziehung zu denselben erkennen.

Auch in meinem zweiten Fall beansprucht die Netzhautpigmentirung unser Interesse. Hier liegt eine totale Degeneration der nicht abgelösten Retina und eine hochgradige Pigmentirung aller Schichten derselben vor. Die Pigmenteinwanderung erfolgt vom Pigmentepithel der Retina, das anatomische Bild stimmt mit dem mehrfach beschriebenen der typischen Retinitis pigmentosa überein. Die Erkrankung ist zweifellos erst nach dem 28. Lebensjahre des Patienten entstanden, wie lange nachher, ist nicht zu ermitteln. Eine spontane Blutung in den Glaskörper war ihr voraufgegangen. Letztere kam grösstentheils zur Resorption und hinterliess einen normalen ophthalmoskopischen Befund und fast normale Sehschärfe. Es entsteht die Frage, ob die Ursache der Glaskörperblutung durch den anatomischen Befund zu erklären ist. Spontane Glaskörperblutungen bei jugendlichen Individuen sind öfters auf primäre Erkrankungen der retinalen Gefässe, besonders der Venen zurückgeführt worden. In unserem Fall kann die anatomische Untersuchung nach so langer Zeit hierüber keine Gewissheit mehr verschaffen. Wir können nur sagen: während an den Gefässen der Aderhaut und des Ciliarkörpers keine Anomalie nachzuweisen ist, zeigt sich an den Netzhautgefässen starke Verengerung des Lumens und Verdickung der Wandungen. Es ist also möglich, dass die Glaskörperblutung auf Erkrankung der Netzhautgefässe zurückzuführen ist. Die Entstehung der Pigmentdegeneration kann in diesem Fall nicht von einer Erkrankung der Chorioidealgefässe abhängen, da eine solche nicht vorhanden ist. Bekanntlich hat Wagenmann es wahrscheinlich gemacht, dass die Retinitis pig-

[1]) Ophthalm. Atlas.

mentosa auf einer primären Gefässerkrankung der Chorioidea beruht. Wir wissen aber, dass eine Degeneration der Retina mit gleichem anatomischen Bilde wie die typische Retinitis pigmentosa auch unter dem Einflusse chemisch differenter Stoffe zu Stande kommen kann bei normalem Verhalten der Aderhaut. Ich erinnere nur an die Netzhautdegeneration durch Eisensplitter. Ich dachte deshalb daran, dass vielleicht das aus dem Blute stammende Eisen eine hämatogene Siderosis retinae herbeigeführt hätte. Indessen ist die Eisenreaction in Retina und Pigmentepithel so wenig ausgesprochen, dass man diesen Gedanken wohl fallen lassen muss. Mangelhafte Ernährung durch Verengerung der Netzhautgefässe allein kann nach sonstigen Erfahrungen die hochgradigen Veränderungen der äusseren Netzhautschichten wohl nicht erklären, wir müssen daher noch irgendwelche chemisch wirksamen Stoffe annehmen, welche bei der Entstehung der Erkrankung mitgewirkt haben. Gelenkrheumatismus und Gonorrhoe hatte Patient durchgemacht, Syphilis wurde in Abrede gestellt, ist auch objectiv nicht nachweisbar, die Schaar blühender Kinder, die Patient besitzt, spricht auch nicht dafür. Ob eine der beiden erwähnten Krankheiten in einer näher nicht definirbaren Weise zum Zustandekommen der Pigmentdegeneration beigetragen hat, ist nicht zu entscheiden. Jedenfalls stellt der Fall als einseitige, nicht auf Syphilis zu beziehende Pigmentdegeneration der Netzhaut eine rechte Seltenheit dar.

Erklärung der Abbildungen auf Taf. XVIII, Fig. 1—6.

Fig. 1. Schnitt durch die Gegend des Kammerwinkels von Fall I. Hochgradige Pigmentinfiltration des Trabekelwerks zwischen vorderer Kammer und Schlemmschem Plexus. Zeiss D. D. Oc. 2.

Fig. 2. Schnitt durch die Gegend des Kammerwinkels von Fall II. Pigmentinfiltration wie bei Fall I, nur geringer, grosse Pigmentschollen in der vorderen Kammer. Losgelöste Pigmentzellen an der Iriswurzel (in anderen Schnitten viel reichlicher vorhanden). Schwellung der Ciliarfortsätze, welche eine Delle in die Vorderfläche der Linse gedrückt haben. Faltung der Cornea artificiell. Zeiss A. A. Oc. 2.

Fig. 3. Flächenpräparat der Netzhaut von Fall I. Zarte Pigmentirung entlang den Gefässen. Zeiss A. A. Oc. 2.

Fig. 4. Querschnitt der Netzhaut mit Pigmenteinwanderung um ein Gefäss. Zeiss D. D. Oc. 2.

Fig. 5. Querschnitt der Netzhaut. Auflagerung pigmentirter Zellen auf der Innenfläche. Zeiss D. D. Oc. 2.

Fig. 6. Umbiegung der Aussenglieder der Stäbchen und Zapfen im Fall I. Zeiss D. D. Oc. 2.

(Aus der Universitäts-Augenklinik zu Würzburg.)

Verkalkung der Retina bei chronischer Nephritis, zugleich ein Beitrag zur pathologischen Anatomie des Glaukoms und der Retinitis proliferans.

Von

Dr. P. Römer,
I. Assistenten der Klinik in Würzburg.

Hierzu Taf. XIX, Fig. 1—5.

Unsere Kenntnisse über die Beziehungen zwischen chronischer Nephritis und den in ihrem Verlaufe auftretenden Augenveränderungen bedürfen noch fortwährender Ergänzung sowohl in klinischer Beziehung als auch in pathologisch-anatomischem Interesse.

Wenn wir uns auch damit bescheiden müssen, dass die Ursachen für den Zusammenhang der Nierenerkrankungen mit den Augenleiden bei dem jetzigen Stand unseres Wissens in ihrem eigentlichen Wesen noch keineswegs zu erkennen sind, so ist dafür eine Reihe von Fragen der Beantwortung zugänglich, die geeignet sind, unsere Kenntnisse auf diesem praktisch und theoretisch wichtigen Gebiet zu erweitern.

Dies gilt vor Allem für die Beziehungen der chronischen Nephritis zu den Netzhautveränderungen einerseits und zu den glaukomatösen Processen andererseits.

So typisch und pathognomonisch das klinische Bild der Retinitis albuminurica auch ist, so wird aus der folgenden Abhandlung hervorgehen, dass man bei chronischer Nephritis gelegentlich mit dem Augenspiegel retinale Veränderungen antreffen kann, die klinisch unter Umständen mit dem Aussehen der weissen Herde bei Retinitis albuminurica gewisse Aehnlichkeit haben können, die aber auf Grund der pathologisch-anatomischen Untersuchung nicht ohne Weiteres mi den albuminurischen Plaques identificirt werden können, ja sogar grundverschieden davon sind.

Und was das Auftreten von Glaukom bei Nierenerkrankungen angeht, so bestehen auch hier noch erhebliche Lücken in der Einsicht der ursächlichen Beziehungen. Zunächst sind im Vergleich zur Häufigkeit des Glaukoms überhaupt solche Beobachtungen von Zusammentreffen chronischer Nephritis mit Glaukom verhältnissmässig sehr selten. Während sich bei Nephritis in ungefähr 20% eine Netzhauterkrankung einfindet, ist ein Glaukom dabei immer eine Seltenheit. Und das muss a priori auffallend erscheinen. Wir haben Grund zu der Annahme, dass bei chronischer Nephritis die Störungen im Circulationssystem des Körpers weit ausgedehnter und intensiver sind als in dem so zu sagen unter normalen Verhältnissen senil gewordenen Körper. Es müssen daher in den Augen der chronischen Nephritiker, wenn sich in ihnen ein Glaukom entwickelt, noch ganz besondere Bedingungen vorhanden sein, unter deren Wirkung eine Drucksteigerung zum Ausdruck kommt. Diese Bedingungen durch pathologisch-anatomische Untersuchungen von Fall zu Fall kennen zu lernen und damit dem Verständniss des glaukomatösen Processes etwas näher zu kommen, muss als ein weiterer Gewinn einschlägiger Untersuchungen angesehen werden Auch von diesem Gesichtspunkt aus bietet unsere Beobachtung einiges Interesse, zumal bisher nur wenige Glaukom-Augen bei chronischer Nephritis der mikroskopischen Untersuchung zugänglich geworden sind.

Freilich darf man auch hier nicht erwarten, dass das Mikroskop allein die Glaukom-Frage lösen wird. Wenn die Untersuchung von zahlreichen uncomplicirten Glaukom-Augen genau genommen nur entweder senile Veränderungen oder secundäre Entzündungserscheinungen und Atrophien gefunden hat, dann wird in der Deutung von glaukomatösen Veränderungen, die mit einer anderen Krankheit complicirt waren, um so grössere Vorsicht am Platze sein. So lange sich daher der glaukomatöse Process nach der einen oder anderen Theorie nicht einwandsfrei erklären lässt, sind wir in pathologisch-anatomischer Richtung mehr auf eine casuistische Behandlung der Glaukom-Frage angewiesen.

Die meinen Untersuchungen zu Grunde liegende Beobachtung ist folgende:

Der 34 Jahre alte Landwirth G. Sch. meldet sich wegen heftiger Schmerzen in seinem rechten Auge und Kopfschmerzen zur klinischen Aufnahme. Derselbe stammt aus gesunder Familie und ist früher weder augenleidend noch sonst krank gewesen. Vor zwei Jahren erkrankte er angeblich zum ersten Male in seinem Leben, er fühlte sich matt, verlor den Appetit und

seine Füsse begannen anzuschwellen. Der Arzt stellte eine Nierenentzündung fest. Patient lag sechs Wochen zu Bett, die Schwellung der Füsse ging zurück und er konnte seine Beschäftigung wieder aufnehmen. Seine Augen sollen damals noch vollkommen gesund gewesen sein. Er that seine Arbeit bis zum letzten Sommer, ermüdete aber viel schneller als früher, das Treppensteigen wurde ihm wegen leicht eintretenden Herzklopfens schwer. Er bemerkte ab und zu Blut in seinem Urin, schleppte sich aber bis zum Herbst des letzten Jahres hin. Da begannen ihm wieder die Füsse anzuschwellen und zugleich bemerkte er eine schnell zunehmende Verringerung des Sehvermögens auf dem rechten Auge. Seit dem October 1900 will er nur noch Lichtschein auf dem Auge gehabt haben. Das Auge war aber frei von Schmerzen und Entzündungen. Erst seit Anfang December stellten sich anfallsweise Schmerzen ein, die in immer kürzeren Zwischenräumen auftraten und seit 14 Tagen ununterbrochen anhielten. Eine Verletzung des rechten Auges wird auf das allerbestimmteste negirt, eine Behandlung desselben hatte nicht stattgefunden, der Arzt hatte nur einen Rückfall der früheren Nierenentzündung festgestellt. Patient wünscht bei seiner Aufnahme die Entfernung des rechten Auges wegen unerträglicher Schmerzen. Das Sehvermögen auf dem linken Auge soll noch gut sein.

Status praesens am 30. XII. 1900: Grosser Mann, stark abgemagert mit Gesichtszügen, die trotz seines jugendlichen Alters auffallend senil erscheinen. An den unteren Extremitäten Oedeme bis zum Kniegelenk herauf. Die Allgemeinuntersuchung ergiebt: hochgradige Arteriosklerose, enorm gespannten Puls, starke Hypertrophie des linken Ventrikels mit systolischen Geräuschen an allen Ostien. Im Urin $^1/_2$ $^0/_{00}$ Eiweiss nach Esbach mit zahlreichen hyalinen Cylindern.

Linkes Auge äusserlich bis auf Schlängelung der episkleralen Venen normal. In der Linse eine kleine schalenförmige Trübung in der Nähe des hinteren Poles. Sonst ist im Fundus nichts Pathologisches zu erkennen.

E. S. = $^6/_{20}$. Nied. II. in 25 cm.

Rechtes Auge: mässige conjunctivale, stärkere ciliare Injection. Cornea leicht mattgrau, ihr Epithel gestichelt. Vordere Kammer sehr flach, Pupille maximal erweitert, reactionslos, Pigmentblatt der Iris überragt den Pupillarrand und setzt sich auf die vordere Irisfläche eine grosse Strecke fort. Unter dem oberen Lid, durch dasselbe verdeckt, findet sich genau am Corneoskleral-Falz eine in der Richtung des Limbus verlaufende Vorbucklung der Sklera von 1 cm Länge und 0,5 cm Höhe. Dieselbe ist von der normal verschieblichen Conjunctiva bedeckt und durch die letztere schimmert Uveal-Pigment schwarz hindurch. Bei Hebung der Blicklinie kann man am oberen Linsenrand vorbei die Ciliarfortsätze erkennen. Die Linse selbst ist klar. Die ophthalmoskopische Untersuchung ist durch die starke Hornhauttrübung leider so sehr erschwert, dass genauere Einzelheiten nicht zu geben sind. Immerhin kann man in der Maculagegend und ihrer weiteren Umgebung grosse weissliche Flächen nebst kleineren Plaques durchschimmern sehen. Es ist notirt, dass das Bild gewisse Aehnlichkeit mit der Retinitis circinata haben könnte, die Flecken seien allerdings theilweise bedeutend grösser. Weitere Einzelheiten sind nicht zu sehen. — Absolute Amaurose. Tonus + 3.

31. XII. Enucleation.

8. I. Der Heilungsverlauf war bis auf eine Sugillation der Lider des linken Auges, die vier Tage nach der Operation des rechten Auges aufgetreten war, normal.

11. I. Patient mit Prothese entlassen. Allgemeinbefinden wie bei der Aufnahme. Eiweiss im Urin und Oedeme an den Füssen unverändert.

Der Bulbus wird in Formol gehärtet und in der Aequatorialgegend eröffnet: Der Glaskörper liegt der Bulbuswand überall an. Nach vorsichtiger Entfernung desselben bietet der hintere Augapfelabschnitt folgendes makroskopisches Bild (Fig. 1).

In der Peripherie sieht der Fundus normal pigmentirt und mattröthlich aus. Die Papille ist sichtbar, dieselbe ist ringförmig umgeben von einem Gürtel weissglänzender Herde. Dieselben haben temporal in der Gegend der Macula ihre grösste Ausdehnung, erscheinen hier zu breiten, hellschimmernden, zackig begrenzten Platten zusammengeflossen. Sie erreichen hier eine Breite von fünf bis sechs Papillen-Durchmessern. Von hier aus lässt sich der Gürtel rings um den Sehnerveneintritt verfolgen, wird aber schmäler und besteht aus kleineren weissen Herden, die anscheinend von normalem Augenhintergrund unterbrochen sind. Besonders an der medialen Seite, ferner auch unterhalb der Papille liegen an diesen weissen Flecken zahlreiche braunrothe Stippchen, die als Hämorrhagien angesprochen werden.

In der vorderen Bulbushälfte kann man oben an der Linse vorbei in das Staphylom hineinblicken, die Linse selbst hat keine seitliche Verschiebung erfahren.

Weiterhärtung in steigendem Alkohol, Celloidin-Einbettung. Die vordere Bulbushälfte wird in Serien von Verticalschnitten, die hintere in Horizontalschnitte zerlegt.

Die mikroskopische Untersuchung hat Folgendes ergeben:

Die Conjunctiva, sonst normal, enthält in der Umgebung des noch näher zu beschreibenden Staphyloms zahlreiche, verschieden gestaltete Spalträume, die von einem Endothelbelage ausgekleidet als erweiterte Lymphspalten aufzufassen sind.

Das subconjunctivale und episklerale Gewebe ist stark aufgelockert, besteht aus lockigen Bindegewebsbündeln, die sich in verschiedenen Richtungen durchkreuzen. Es ist von zahlreichen weiteren Gefässen durchzogen, deren Wandung kernreicher als normal erscheint, und enthält nur eine geringe Menge von Rundzellen. Grössere entzündliche Herde fehlen vollkommen, nur selten sind einzelne Venen von schmalen Streifen runder Zellen begleitet.

Die Cornea ist vom unteren Limbus bis dicht an den oberen heran von normaler Wölbung. Am Corneal-Epithel sind die oberflächlichen Zellen an einzelnen Stellen abgestossen. Die mittleren Lagen sind normal. Die Basalzellen dagegen weisen eine unregelmässige Gestalt auf; viele von ihnen sind abgerundet, dazwischen liegen solche, die in die Länge gezogen sind, hier und dort trifft man vereinzelte Wanderzellen. Die Lücken zwischen den Fusszellen sind erweitert. Die Bowman'sche Membran ist überall intact, die Nervencanäle in ihr sind deutlich sichtbar. Das Parenchym ist dicht gefügt, zeigt keine Vermehrung der Kerne, nirgends finden sich ent-

zündliche Infiltrationen. Nähern wir uns dem oberen Limbus, so ändert sich das Bild durch die an dieser Stelle erfolgte Staphylomentwicklung. Hier schiebt sich ein schmales spärlich vascularisirtes Granulationsgewebe unter dem Epithel in die Cornea hinein, in welchem sich die Bowman'sche Membran verliert. Vom normalen Cornealfalz ist nichts mehr zu sehen, an seiner Stelle hat sich eine Ausbuchtung der Bulbushülle gebildet. Dieselbe ist dadurch charakterisirt, dass in der Cornea noch vor der Stelle, die normaliter dem Ursprung der Iris aus dem Kammerwinkel gegenüberliegt, eine blindsackähnliche Ausstülpung beginnt, an welcher sich der Skleralfalz direct betheiligt (s. Fig. 2). Auf diese Weise ist ein Intercalar-Staphylom gegeben, das besonderes Interesse verdient. Die Cornea enthält hier auch in ihren mittleren Parenchymlagen einzelne Gefässe, sie wird an der Stelle, wo man den früheren Limbus vermuthen sollte, allmählich dünner und geht so in die ebenfalls verdünnte Sklera über. Der Uebergang zwischen beiden Geweben ist so unauffällig, dass man im Zweifel sein kann, ob das Staphylom noch im Cornealbezirk beginnt, oder ob die ersten Skleralfasern ergriffen sind. Die Wand des Staphyloms wird schnell dünner, und auf der Höhe der Vorbucklung, besonders in den mittleren Theilen derselben erreicht die Verdünnung einen so hohen Grad, dass die Wand nur noch aus vereinzelten Sklerallamellen besteht. Die Conjunctiva ist hier bei der Enucleation abgetrennt und es liegen hier einzelne von der Operation herrührende Haemorrhagien im subconjunctivalen Gewebe. Das Staphylom hat eine Höhe von 4—5 mm. Verfolgt man nun in den Serien die Wand des Staphyloms genauer, so kann man sich überzeugen, dass an der Rarefication des Gewebes bei der Entwicklung des Staphyloms nur die inneren Lagen der Sklera sich betheiligt haben, die Atrophie der Sklera ist von innen nach aussen vorgeschritten. Besonders in den mittleren Partien des Staphyloms sieht man, dass die Verdünnung der Sklera nicht durch allmähliches Schmälerwerden aller Schichten zu Stande kommt, es fehlen immer nur die innersten Schichten. Dort wo das Staphylom endet, ragen die Lamellen in Gestalt eines stumpfen Wulstes in die Staphylomhöhle vor. Hier erscheinen die innersten Lagen der Sklera scharf abgesetzt, sie lösen sich in feinere, frei in das Lumen der Ektasie ragende Fasern auf. Die äusseren Sklerallamellen sind intact geblieben, nur besitzen sie, wie die aufgefaserten Enden, nach der van Gieson'schen Färbung homogene Beschaffenheit. Die Stelle, wo das Staphylom skleralwärts endet, entspricht dem Ansatzpunkt des Musculus ciliaris und liegt noch vor demselben. Das gesammte Staphylom liegt also noch vor dem Ciliarkörper, nur dessen Ansatzstück ist noch ein wenig um den beschriebenen Skleralwulst herum nach vorn gezogen. Dagegen liegt die gesammte Iris bis auf einen schmalen Pupillartheil der Staphylomwand nicht blos an, sondern ist mit ihr derartig verwachsen, dass sie in eine gleichmässige, von der Sklera nicht zu trennende Fasermasse umgewandelt ist. Dabei ist die Iris stark verdünnt, besonders in der Mitte des Staphyloms. Ihr Gewebe besteht nur noch aus derbfaserigen Bindegewebszügen, mit einzelnen Pigmentzellen. In den mittleren Partien ist sie so stark reducirt, dass nur noch das Pigmentblatt den Sklerallamellen anliegt, an anderen Stellen ist sie noch etwas breiter als die verdünnte Sklera. Cornealwärts verliert sich die Descemet'sche Membran mit dem Endothel

in der Fasermasse. Hier ist nur noch ein kleiner Pupillartheil der Iris von der Verklebung mit der Cornea frei geblieben. Der Sphinkter ist atrophisch, man sieht nur noch die Querschnitte weniger Muskelbündel. Das Pigmentblatt sammt einem Theil des Sphinkters ist weit auf die Vorderfläche evertirt. An der skleralen Begrenzung des Staphyloms ist die Gegend des Kammerwinkels nicht mehr zu bestimmen. Der Schlemm'sche Canal ist nirgends zu sehen, nur bemerkt man da, wo er zu erwarten wäre, eine geringe Anhäufung dunklen klumpigen Pigmentes und hier und da ein quergetroffenes Gefäss mit verdickter Wandung. Im Uebrigen ist der ganze Kammerwinkel von einem dichten derbfaserigen Bindegewebe gebildet. Zeichen einer frischeren Entzündung bestehen nicht. Auch in der Umgebung des Staphyloms sieht man keine Gefässe, die mit Rundzellenhaufen umgeben wären, nichts weist auf eine frühere sklerale oder episklerale Entzündung hin.

Während also oben die gesammte Iris in der Staphylombildung aufgeht, ist das Corpus ciliare dadurch in seiner Form wenig alterirt. Nur der Ansatztheil desselben ist zu einer schmalen Spitze nach vorn gezogen, im Uebrigen hat es seine Dreiecksform behalten. Die Muskelbündel, in ihren äussersten Lagen etwas an einander gedrängt, sind noch gut erhalten. Die circulären Muskelbündel sind durch breite Inseln von Bindegewebe getrennt und theilweise atrophisch. Die Wandung der Blutgefässe im Corpus ciliare ist ebenfalls verdickt und sklerosirt. Die Ciliarfortsätze sind reich gegliedert, im Stroma derselben trifft man zahlreiche sklerosirte Partien. Vor Allem ist zu beachten, dass dieselben nirgends an der hinteren Irisfläche angenähert sind, der zwischen Iris und Ciliarfortsätzen gelegene Winkel ist vielmehr in Form einer Bucht erweitert.

Die Verhältnisse auf der dem Staphylom entgegengesetzten Seite sind analoge. Die Kammerbucht ist geschlossen, die Iris liegt mit ihrem ciliaren Theil bis zu ihrer Mitte der Hornhaut an, ist mit ihr verlöthet, ihr Gewebe, besonders in ihren vordersten Lagen, verdichtet, ihre Gefässe sind sklerosirt. Die Ciliarfortsätze liegen auch hier an normaler Stelle, es besteht keine Annäherung an die Hinterfläche der Iris. Ciliarmuskel gut erhalten, sein Bindegewebe etwas vemehrt.

Die Linse ist etwas nach vorn gerückt, der Zwischenraum zwischen den Ciliarfortsätzen und der Linse etwas vergrössert, Vorderkammer ist abgeflacht. Sonst zeigt die Linse nichts Pathologisches.

Die Zonula ist normal, ihre Fasern sind durchweg stark in die Länge gezogen und weithin zu verfolgen, zwischen ihnen begegnet man hier und da Pigmentklümpchen und pigmentführende Wanderzellen.

Der Glaskörper ist etwas fibrillär verdichtet, aus feinen lockeren Fasern gebildet, zwischen denen ab und zu einzelne Rundzellen liegen. In seinem hinteren Abschnitt begegnet man grösseren Haemorrhagien auf der Netzhaut.

Am wenigsten alterirt ist die Chorioidea: in derselben fehlen Veränderungen, welche auf chronisch entzündliche Processe hindeuten, vollkommen. Nirgends sind Herde von Rundzellen anzutreffen. Die Choriocapillaris ist überall vorhanden, weder ihr Endothelbelag, noch der Capillarinhalt weisen bemerkbare Veränderungen auf, höchstens erscheint ihre Wandung an einzelnen Stellen stärker lichtbrechend. Dasselbe gilt von den mittleren und

grösseren Gefässen, deren Wandung eine mässige Verdickung erfahren hat. Die Vortexvenen sind normal, in ihrer Umgebung bestehen keine entzündlichen Veränderungen. Jedenfalls ist die Sklerose der Aderhautgefässe nur eine geringe. Nur eine Erscheinung muss noch beachtet werden. An den Stellen, wo in der Retina die gleich zu beschreibenden Einlagerungen vorhanden sind, besteht eine unverkennbare Hyperämie in den mittleren und grösseren Gefässen. Die Chorioidea wird unmittelbar an diesen Stellen dicker, ihre Gefässe sind dort erweitert und strotzend mit Blut gefüllt. Diese Erscheinung hört sofort auf, wo die Retina zur Norm zurückkehrt.

Das Pigmentepithel ist überall bis zu den verdachten Partien intact.

Die bemerkenswerthesten Veränderungen, die unserem Fall sein eigenartiges Gepräge aufdrücken, haben sich in der Retina abgespielt. Die Retina zeigt an der Papille und deren nächster Nachbarschaft eine starke Dickenzunahme, die durch eine ödematöse Schwellung bedingt ist. Ihre inneren Schichten haben dabei eine tiefgehende Zerstörung erlitten. Sie sind in ihrem Gefüge gelockert und von grossen Lücken derartig durchsetzt, dass sie nur noch ein aus gröberen und feineren Balken bestehendes Netzwerk bilden. Weder Nervenfasern noch Ganglienzellen sind hier vorhanden. Dagegen sind die Elemente des Stützgewebes gewuchert, die Müller'schen Fasern verdickt und besonders nasal von der Papille arkadenartig durch weite Hohlräume von einander getrennt. Aber auch weiter nach der Peripherie zu lassen sich Nervenfaserschicht, Ganglienzellenschicht und innere granulirte Schicht nicht mehr als gesonderte Lagen aus einander halten. Ihre Stelle wird fast bis zum Aequator zu von dem lockeren Netzwerk eingenommen, in dem nur hier und dort zerstreute Ganglienzellen vorkommen und das der Hauptsache nach aus dem stark hypertrophirten Bindewebsgerüst der Retina besteht. Die Hohlräume selbst zwischen den Pfeilern der verdickten Stützfasern sind theils leer, theils mit geronnenen Massen ausgefüllt, theilweise von Haemorrhagien durchsetzt. Solche kleinere und grössere Blutungen finden sich an zahlreichen Stellen in der Umgebung der Papille, sie haben die bekannte unregelmässige Anordnung und Ausdehnung der Netzhautblutungen. Wenn man mit diesen starken Veränderungen der inneren Netzhautschichten das Aussehen der äusseren Schichten vergleicht, so fällt es sehr auf, dass die äusseren Schichten eine fast vollkommen normale Beschaffenheit aufweisen. Vor Allem sind die Stäbchen und Zapfen grösstentheils so schön erhalten, wie in gut conservirten normalen Augen. Nur die äusseren Körner sind streckenweise in eigenthümlicher Anordnung an einander gereiht, so dass sie wie parallele Perlenschnüre aussehen.

Ein ganz anderes Aussehen bieten nun die eigenartigen Veränderungen in der Retina, welche in der Umgebung der Pupille beginnen und sich auf weite Strecken der Netzhaut erstrecken. Dieselben stellen sich ihrem Aussehen nach als schalenförmige Einlagerungen von Concrementen der inneren Netzhautschichten dar (s. Fig. 3). Sie beschränken sich auf den hintersten Bulbusabschnitt, beginnen in der nächsten Umgebung der Pupille, umkreisen dieselbe in einer gürtelförmigen Zone und sind temporal in der Gegend der Macula am ausgedehntesten. Die Retina bietet durchweg an den Stellen dieser Einlagerungen folgendes Bild: Stäbchen und Zapfen, äussere Körner-

schicht und äussere granulirte Schicht sind intact. Auch die inneren Körner sind wenig alterirt, nur sind dieselben stellenweise etwas reducirt. Unmittelbar nach innen von den inneren Körnern liegen schalenförmig in den inneren Netzhautschichten ausgebreitet eigenthümliche hellglänzende, sich mit Hämatoxylin intensiv blaufärbende Massen. Dieselben setzen sich aus rundlichen, theils unregelmässig zackig gestalteten Klumpen zusammen, die an vielen Stellen zu grossen breiten Schollen zusammengeschmolzen erscheinen. Die Schnittflächen dieser Schollen sehen auch bei starker Vergrösserung (s. Fig. 4) gleichmässig homogen aus, nur erkennt man dann zahlreiche feine Risse in den starren Massen. Die Grösse der einzelnen, die Platten zusammensetzenden Schollen ist eine recht verschiedene: neben grossen dickeren Klumpen finden sich feinere und feinste Körnchen. Die Einlagerungen bilden keine continuirliche Schicht in der Retina, sondern bestehen aus einzelnen Platten. Abgesehen von grösseren Zwischenräumen zwischen denselben setzen sich auch die dicht neben einander liegenden scharf von einander ab und schieben sich oft mit ihren Rändern noch über und unter einander. Bisweilen sind diese Enden scharf zugespitzt. Das Ganze sieht in Folge der unregelmässigen Anordnung auf dem Durchschnitt wie ein Gebirgszug mit Höhen und Tiefen aus. Die inneren Schichten der Netzhaut sind dabei volkommen bindegewebig degenerirt, nur ein grobmaschiges Netz ist übrig geblieben, das diese Einlagerungen enthält. Dagegen sind auch hier die äusseren Schichten auffallend gut erhalten. Es ist ersichtlich, dass die Degeneration der Retina der Ausbreitung der Einlagerungen parallel geht. Denn wenn es auch die Regel ist, dass diese Einlagerungen auf die innersten Schichten beschränkt bleiben, so finden sich doch auch vereinzelte Stellen, wo die Einlagerungen und die Degeneration weiter nach den äussersten Schichten vorgeschritten ist. Es treten dann zwischen den Körnern der inneren Körnerschicht einzelne Klumpen auf, welche die Körner aus einander drängen. An anderen Stellen erfolgt ein stärkeres Eindringen der Massen in die innere Körnerschicht, die Elemente derselben sind hier zu Grunde gegangen. Immerhin sind solche Stellen im Vergleich zur mächtigen Ausdehnung der Einlagerungen selten. Weiter aber als bis zu den inneren Körnern reichen diese Einlagerungen nicht, äussere Körner und Stäbchen und Zapfen sind auch hier unversehrt geblieben.

Was die Ausdehnung dieser Veränderungen anlangt, so ist dieselbe eine recht verschiedene, schmale Inseln finden sich neben breiten Platten, die besonders temporal von der Papille eine Ausdehnung von mehreren Papillendurchmessern haben können. Die Fovea centralis ist in denselben vollkommen untergegangen. Noch zwei Punkte erfordern hierbei eine genauere Berücksichtigung. Das sind die Beziehungen dieser eigenthümlichen Einlagerungen zu den Gefässen der Retina einerseits und den Blutungen im Retinalgewebe andererseits. Innerhalb der Einlagerungen sind auf grosse Strecken Gefässe überhaupt nicht nachweisbar, Capillaren sowie die kleineren Gefässverzweigungen sind in diesen degenerirten Netzhautbezirken vollkommen verschwunden. Nur die grösseren Gefässstämme sind noch sichtbar und hier findet man durchweg das in der Abbildung Nr. 3 dargestellte Bild: die Einlagerungen reichen unmittelbar bis an die Wand des Gefässes heran und erscheinen dem Gefässquerschnitt wie zwei seitlich-ausgestreckte Flügel an-

gesetzt. Die Wandung der erhaltenen Retinalgefässe ist enorm verdickt und sklerosirt. Das Lumen derselben ist meistens verengert. Thrombenbildungen wurden nicht beobachtet. Von den Retinalblutungen ist bereits erwähnt, dass sie besonders zahlreich in der nächsten Umgebung der Papille vorhanden sind. Hier fehlen die Einlagerungen aber vollkommen, und wo die letzteren beginnen, nehmen die Blutungen an Zahl und Ausdehnung ab. Streckenweise, wo die Einlagerungen am stärksten ausgebildet sind, lassen sich gar keine Blutungen nachweisen. An anderen Stellen sind die Concremente dicht von Haemorrhagien umlagert. Immer aber durchsetzen die Blutungen in ganz regelloser Weise die sämmtlichen Schichten der Netzhaut bis zu der äusseren Körnerschicht, während die Einlagerungen wie flache Steinplatten nur in den innersten Schichten ausgebreitet sind.

Weiter nach der Peripherie zu bis zur Ora serrata wird die Netzhaut gleichmässig atrophisch, ohne Besonderheiten zu bieten.

Dagegen zeigt die Papille eigenartige Verhältnisse. Es ist hier zu einer Excavation gekommen (s. Fig. 5), die eine ungewöhnliche Form besitzt. Dieselbe ist nicht hufeisen- oder ampullenförmig, sondern hat die Gestalt eines Rhombus. Die Papillenoberfläche ist zunächst etwas nach hinten gewichen. Chorioidea und Sklera ragen steil über die Höhlung hinweg, die Chorioidea ist dabei in unmittelbarer Nähe der Excavation merklich verdünnt und schärft sich gegen den Rand derselben spitz zu. Von hier aus weicht die Wandung der Excavation auf beiden Seiten nach aussen zurück bis zu der Stelle, wo die aus dem hinteren Skleraltheile kommenden Faserbündel der Lamina cribrosa entspringen. Diese Faserbündel der Lamina, die den Boden der Excavation bilden, sind nun aber nicht wie bei der gewöhnlichen glaukomatösen Excavation nach hinten convex gelegt, sondern ziehen in gerader Richtung wie starre Balken nach rückwärts und stossen unten in einem spitzen Winkel zusammen. Dadurch erhält die Excavation die Form eines auf die Spitze gestellten Quadrates oder Rhombus. Die tiefste Stelle der Excavation, dort wo die Faserzüge der Lamina auf einander stossen, liegt $^1/_2$ mm weiter nach hinten als das vordere Ende des Intervaginalraumes und 1,2 mm hinter der Netzhautebene. Die Balken der Lamina sind in der Richtung von vorn nach hinten einander genähert, stark verdickt und haben nach der van Gieson'schen Färbung die homogene Beschaffenheit des hyalin degenerirten Bindegewebes. Das eigentliche Papillengewebe ist nur an den Rändern der Excavation in Form eines aus gröberen und feineren Balken bestehenden Netzwerkes erhalten, das sehr reichlich Kerne trägt. Von Sehnervenfasern ist nur wenig noch nachweisbar. Hinter der Lamina zeigt der Opticus eine reichliche Vermehrung des interstitiellen Gewebes, die Septa sind verdickt, die Nervenfasern atrophisch. Die Wandung der Centralgefässe zeigt hochgradige Sklerosirung und Wucherung des adventitiellen Gewebes.

Diese Wucherung der Adventitia der Centralgefässe hat nun noch zu einer bemerkenswerthen Gewebsneubildung innerhalb der Excavation geführt. Dieselbe ist nicht leer, sondern ihr ganzer Raum ist ausgefüllt von einem feinfaserigen Gewebe, das sich bei der van Gieson'schen Färbung deutlich von dem restirenden Papillengewebe differenzirt. Dasselbe kommt aus dem Gefässtrichter heraus und steht mit der Adventitia der grossen Gefässe

in innigem Zusammenhang. Dasselbe stellt ein neugebildetes Bindegewebe dar, welches theils von den Wandungen der Gefässe, theils von den Stützfasern des atrophischen Papillengewebes ausgegangen ist. Dieses Gewebe wuchert nach oben und unten von der Pupille nach dem Glaskörper in unregelmässigen Sprossen vor, geht dann über den Rand der Excavation hinweg, lagert sich auf der Membrana limitans interna der Retina auf und schiebt sich in Gestalt einer mehr oder minder dicken Schicht auf der Innenfläche der Netzhaut entlang. Es sei bemerkt, dass in der Tiefe der Excavation, aus der das Gewebe offenbar seinen Ausgang nimmt, nichts von Blutungen zu sehen ist. Eine Strecke weit von der Papille aus nach der Peripherie ist die Limitans interna zwischen Retina und bindegewebiger Auflagerung unversehrt zu verfolgen. Erst wo bei der beschriebenen Degeneration der Retina auch die Limitans interna geschädigt ist, treten die hypertrophirten Bindegewebselemente der Netzhaut mit dem in den Glaskörper hineinragenden Bindegewebe in gegenseitigen Faseraustausch. Nach oben und unten von der Papille erstreckt sich die Gewebsneubildung ungefähr zwei bis vier Papillenbreiten über die Retina hin und sendet an einzelnen Stellen kurze Zapfen nach dem Glaskörper hin. Erst an der Peripherie der Wucherung trifft man Haemorrhagien in den hintersten Theilen des Glaskörpers.

Kurz zusammengefasst wird der pathologisch-anatomische Befund in diesem Auge beherrscht:

1. durch die eigenartigen Veränderungen in den inneren Netzhautschichten,

2. durch die Erscheinungen der glaukomatösen Drucksteigerung, als deren Zeichen wir die Staphylombildung, die Anlagerung der Iris an die Cornea, die Verlegung des Kammerwinkels und die Excavation anzusehen gewohnt sind.

3. Durch eine von der Papille ausgehende, sich nach dem Glaskörper vorschiebende und die Retina streckenweise überlagernde Bindegewebsneubildung.

Es ergab sich daher die Aufgabe, diese Befunde zu verfolgen und sie mit den von anderen Seiten erhobenen zu vergleichen.

Zunächst galt es, über die Natur der eigenthümlichen Veränderungen innerhalb der inneren Netzhautschichten, die, so viel mir bekannt, bisher noch nicht genauer untersucht wurden, ins Klare zu kommen. Was sich dabei an Färbereactionen ergeben hat, ist Folgendes: Am leichtesten und intensivsten färben sich die Gebilde mit Hämatoxylin, sie nehmen dabei einen blauvioletten bis schwarzblauen Farbenton an. Die Affinität zu diesem Farbstoff ist so gross, dass bei stärksten Entfärbungen immer erst das übrige Gewebe seine Tinction verlor, während die Einlagerungen noch der Entfärbung widerstanden.

Die Gebilde färbten sich ferner nach der Weigert'schen Fibrinmethode intensiv blau. Mit Säurefuchsin wurden sie leuchtend roth. Es gelang ferner, sie bei einer Reihe von Doppelfärbungen zur Darstellung zu bringen: bei Hämatoxylin-Orangefärbung wurden sie goldgelb, mit Hämatoxylin-Bismarckbraun mattbraun, bei Hämatoxylin-Saffranin-Pikrinfärbung hoben sie sich als rothe Schollen neben den blauen Kernen schön vom diffus gelb gefärbten Gewebe ab. Ebenso liessen sich die Massen nach den verschiedensten Tuberkelbacillenfärbungen mit Fuchsin tingiren. Methylenblau wurde meistens von ihnen gar nicht angenommen oder bei der geringsten Entfärbung wieder abgegeben. In einem solchen Schnitt traten aus dem mattblauen Gewebe die glänzenden Schollen vollkommen ungefärbt zu Tage. Es sei ferner erwähnt, dass sie, nach der Gram'schen Methode behandelt, bei starker Entfärbung mit Alkohol ebenfalls leicht ihre Farbe wieder abgaben. Bei der Einwirkung der Osmiumsäure blieben sie ebenfalls ungefärbt. Die weitere Anwendung der mannigfachsten Farbstoffe und Färbungsmethoden ermöglichte aber noch immer kein Urtheil über die Natur der Einlagerungen. Nur das charakteristische Verhalten dem Hämatoxylin gegenüber deutete schon mit einiger Sicherheit darauf hin, dass es sich um eine Art von Verkalkung handeln müsse, die in den inneren Netzhautschichten Platz gegriffen hatte. Allein das knollenförmige Aussehen der Substanzen, ihr matter Glanz erinnerten nicht sehr an das gewöhnliche Aussehen verkalkter Gewebstheile, sondern mussten dazu auffordern, etwaige Beziehungen zur amyloiden und hyalinen Degeneration zu untersuchen. Die Gebilde nahmen aber bei der Einwirkung der Jodlösung keine stärkere Gelbfärbung als das Gewebe an, veränderten diesen Farbenton auch nicht bei Zusatz von Schwefelsäure. Ebenso blieb die Reaction auf Amyloid mit Methylviolett, und die Birch-Hirschfeld'sche Reaction regativ. Die Untersuchung auf Glycogen nach der Langhans'schen Jodmethode lieferte ebenfalls keinen Anhaltspunkt für ihre Herkunft, auch die Eisenreaction war negativ.

Dagegen zeigten bei Prüfung auf hyaline Entwicklung und Entartung die Einlagerungen eine entschiedene Neigung, sich nach Art des Hyalins mit der van Gieson'schen Lösung pupurroth zu färben. Wir werden daher zunächst annehmen können, dass die Gebilde zu einer Gewebsumwandlung in Beziehung stehen werden, die in der Richtung der hyalinen Degeneration zu suchen ist, ohne uns auf diesem wenig geklärten Gebiet der Pathologie an den Begriff des Hyalins klammern zu wollen.

Es war daher nur von der chemischen Untersuchung der Gebilde weiterer Aufschluss zu erhoffen. Bei der Behandlung der Schnitte mit concentrirter Schwefelsäure trat eine stürmische Gasentwicklung, aus den Concrementen heraus, ein. Weniger intensiv war die Gasbildung bei der Einwirkung der Salzsäure. Sobald die Gasentwicklung beendet ist — und dieselbe dauert ziemlich lange —, beginnt unter Schwefelsäurebehandlung eine langsame Auflösung der Einlagerung. Die Concremente hellen sich zunächst auf, blättern aus einander und zerfliessen allmählich. Bei Behandlung der Schnitte mit Oxalsäurelösung schied sich Kalkoxalat in feinsten Octaëdern aus. Wurden Schnitte mit molybdänsaurem Ammoniak behandelt, so bekamen die Schollen eine stärkere Gelbfärbung, während die Retina nur eine zarte gelbliche Färbung annahm.

Mit der Gasentwicklung war es nun in der That erwiesen, dass es sich um eine Verkalkung der inneren Netzhautschichten handelt. Und zwar müssen zunächst die Einlagerungen nach Ausfall der Reactionen eine organische Grundlage besitzen, die zum mindesten den Kalk in Form des kohlensauren Kalkes enthalten. Und wenn wir der mikroskopischen Färbereaction mit molybdänsaurem Ammoniak Werth beilegen wollen, so ist es wahrscheinlich, dass der Kalk zum Theil auch an Phosphorsäure gebunden ist. Würde ich mich mit diesen Reactionen auf Kalk begnügt haben, so hätte man annehmen müssen, dass es sich nur um die gewöhnliche Verkalkung gehandelt habe, bei der es in einem abgestorbenen Gewebe zur Ablagerung anorganischer Kalksalze gekommen war. Nun geht aber aus Leber's (49) Untersuchungen über die Conjunctivitis petrificans hervor, wie wichtig es ist, dass man das Verhalten des verkalkten Gewebes nicht blos den Mineralsäuren, sondern auch den Alkalien gegenüber genau beachtet. Und hier kann ich in Uebereinstimmung der Befunde Leber's an der Conjunctiva mittheilen, dass sich die Einlagerungen in der Retina ebenfalls in concentrirter Kali- und Natronlauge auflösten. Wir müssen daraus folgern, dass es sich auch bei unseren Veränderungen in der Retina nicht um die gewöhnliche Form der Verkalkung handeln kann, sondern dass hier eine organische Kalkverbindung mit im Spiele ist.

Derartige organische Kalkverbindungen werden wir in den in der betreffenden Gewebspartie zur Ablagerung gelangten Proteinen zu suchen haben. Wir kennen analoge Verhältnisse an der Cornea. So hat Best (52) nachgewiesen, dass Kalkconcremente der Cornea nur zum kleinen Theil aus Kalk bestehen können, dass sie eine vom Eiweiss abstammende

Grundsubstanz enthalten müssen. Nach seinen Untersuchungen haben gewisse Kalkablagerungen eine Vorstufe, in der sie sich noch nicht mit Hämatoxylin färben, wohl aber die Weigert'sche Fibrinreaction geben. Im weiteren Verlaufe des Processes können dann beide Reactionen, die auf Hämatoxylin und Weigert, neben einander bestehen. Dies trifft, wie aus den Färbungsresultaten hervorgeht, auch für unsere Verkalkung der Retina zu.

Was sind das nun für organische Grundlagen in diesen Kalkherden? Wir müssen annehmen, dass es sich hier um Eiweisszerfallsproducte handelt. Um dem Ablauf dieser Degeneration einen Schritt näher zu kommen, hat Best den Versuch gemacht, die in der Chemie üblichen Farbreactionen auf Eiweisskörper in die mikroskopische Technik zu übertragen. Ich habe die Versuche von Best nachgeprüft und kann bestätigen, dass diese Reactionen gelingen. Dieselben erscheinen geeignet, an einem grösseren Versuchsmaterial über die homogenen Gewebsdegenerationen wichtige Aufschlüsse zu geben. Unsere Einlagerungen geben zunächst beim Erwärmen auf 37—50° eine schöne Millon'sche Reaction in Gestalt einer Rothfärbung. Es soll damit nicht gesagt sein, dass unsere organischen Verkalkungsherde reines Tyrosin enthalten. Denn abgesehen davon, dass die Schollen nicht die Form des Tyrosins besitzen, wurden sie auch beim Erwärmen mit Schwefelsäure nur schwach röthlich. Aber so viel können wir sagen, dass die Einlagerungen in der Retina von degenerirtem Eiweiss abstammen, das in der Reihe der Spaltungsproducte vom Tyrosin nicht weit abgelegen sein kann. Die Einlagerung gaben ferner die Buiret-Reaction, nur mussten die Schnitte mehrere Stunden in ammoniakalischer Peptonkupfersulfatlösung gelegen haben. Dies würde dafür sprechen, dass auch der Atomcomplex der Harnsäure in den Einlagerungen vorhanden ist. Und endlich wurden die Concremente deutlich schwarz bei der Reaction auf Schwefel mit Natronlauge und Bleiacetat. Dagegen war die Reaction auf die Kohlehydratgruppe (Reaction nach Adamkiewicz und Molisch) vollkommen negativ.

Sind wir auf Grund dieser mikrochemischen Reaction auch keineswegs im Stande, die Substanz der Kalkherde in der Retina chemisch zu definiren, so können wir aus ihnen wenigstens folgern, dass sie einer Spaltung von Proteinen in einfachere Atomcomplexe ihre Entstehung verdanken, unter denen solche vorhanden sind, die mit Kalk eine organische Verbindung eingegangen sind. Und es fragt sich nun: Können wir uns von der Entstehung dieser Verkalkung der in-

neren Netzhautschichten in unserem Fall von chronischer Nephritis eine annehmbare Vorstellung machen?

Sind diese Kalkablagerungen einfach albuminurische Plaques, in denen es zu einer secundären Verkalkung gekommen ist? Ich glaube diese Frage verneinen zu müssen. Alle Autoren, die die pathologische Anatomie der Retina albuminurica bearbeitet haben, geben übereinstimmend an, dass die Herde durch eine fettige Degeneration charakterisirt sind. Dieselbe äussert sich in einer Anhäufung von Fettkörnchenzellen hauptsächlich in den beiden Körnerschichten und in der äusseren reticulären Schicht. Andere weissliche Flecke, welche die Netzhautgefässe decken, beziehen sich, wie die Untersuchungen von Dimmer und anderer Autoren ergeben haben, vorzugsweise auf Veränderungen des Stützgewebes und varicöse Entartung der Nervenfasern. Von alledem findet sich in unserem Bulbus nichts, nirgends sind Fettkörnchenzellenhaufen zu sehen. Es wäre doch auffallend, wenn in dem verhältnissmässig kurzen Zeitraume seit dem Auftreten der Sehstörungen alle Zeichen fettiger Degeneration verschwunden sein und ganz gleichmässig einer Verkalkung anheimgefallen sein sollten. Ganz hinfällig aber wird die Annahme, dass die Kalkeinlagerungen der gewöhnlichen Fettdegeneration bei Nephritis ihre Entstehung verdanken, sobald man die Localisation der Veränderungen näher berücksichtigt. An unserem Auge sind die Körnerschichten auffallend unversehrt gerade im Gegensatz zum gewöhnlichen Sitz der fettigen Degeneration bei Nephritis.

Als eine weitere Quelle der Verkalkung kämen die zahlreichen Netzhautblutungen in Frage. Sonstige pathologisch-anatomische Erfahrungen haben ergeben, dass Verkalkungen nicht selten der Ausgang von Blutungen sein können, zumal in Geweben mit gestörter Circulation. Aber die Befunde an unserem Auge sprechen nicht für eine solche Genese der Verkalkungen. Vor Allem ist es die Verbreitung der Netzhautblutungen selbst, die eine Erklärung für die Lage der Kalkconcremente aus ihnen wenig wahrscheinlich macht. Netzhautblutungen finden sich kaum jemals schalenförmig in den innersten Netzhautschichten ausgebreitet, sondern durchdringen meist regellos verschiedene Netzhautschichten. Dagegen ist gerade für unsere Verkalkung der Retina charakteristisch, dass sie in flachen, dünnen Schalen innerhalb der innersten Netzhautschichten ausgebreitet ist.

Dies eigenartige Verhalten deutet meines Erachtens auf ursächliche Beziehungen zu dem Gefässsystem der Netzhaut und dessen

Verbreitung hin. Und ich stelle mir die Genese der Netzhautverkalkung in unseren Falle etwa folgendermassen vor: Im Verlaufe der chronischen Nephritis bei dem Patienten ist an dem Auge zuerst eine Neuritis aufgetreten. Wir finden ihre Anzeichen noch in der interstitiellen Kernvermehrung im Opticus, in dem erhaltenen Oedem mit zahlreichen Blutungen in der Nachbarschaft der Papille. Die hochgradige Arteriosklerose der Körperarterien hat sich am rechten Auge auf die Gefässe des Opticus fortgesetzt. Wir constatiren eine enorme Verdickung der Gefässwandungen an den Centralgefässen, die sich in die Netzhautgefässe fortgesetzt hat. In Folge der Erhöhung der Widerstände in der Netzhautcirculation wird es zu immer mehr Blutungen gekommen sein. Wir finden solche selbst in dem hinteren Glaskörperabschnitt. Die inneren Netzhautschichten, welche vor Allem auf dies Gefässsystem angewiesen sind, haben dadurch in ihrer Ernährung gelitten und sind. einer zunehmenden Degeneration verfallen. Neben den Blutkörperchen werden aber durch solche Gefässwandungen auch flüssige Bestandtheile ausgetreten sein, die in der veränderten Netzhaut nicht mehr resorbirt werden konnten und hier in der unmittelbaren Nähe und Verbreitungsschicht der Gefässe liegen blieben. Solche flüssige Exsudate sind dann zu homogenen Schollen geronnen und haben nun ihre weitere Spaltung durchgemacht, die zuletzt zu einer Verkalkung geführt hat. Dass flüssige Exsudate in degenerirten Geweben gerinnen und dort weitere Umwandlungen erfahren, dürfte nichts fremdes bieten. Mit einer solchen Annahme wäre die Ausbreitung der Einlagerungen in unmittelbarer Nachbarschaft der Gefässe sowohl wie ihre Form erklärt. Die Schollen sehen, wo sie einzeln liegen, wie erstarrte Tropfen aus, die dann in einander geflossen sind.

Solche flüssige Exsudate sind bekanntlich bei der Retinitis albuminurica etwas ganz geläufiges, dieselben können, wie Leber. Vossius, Michel u. A. angeben, zu glasigen Massen gerinnen. Das Besondere unserer Beobachtung liegt daher darin, dass solche Exsudate auf die inneren Netzhautschichten beschränkt blieben und hier in einer eigenthümlichen Weise verkalkten. Der positive Ausfall der Weigert'schen Fibrinfärbung spricht dafür, dass das Entstehen der Gebilde mit der Gerinnung und Fibrinbildung in ursächlicher Beziehung steht.

Ophthalmoskopisch werden solche weisse Kalkherde in den inneren Netzhautschichten je nach Sitz und Ausdehnung zu der mannigfachsten Deutung Anlass geben können und da man sie bisher ana-

tomisch nicht kannte, vielleicht schon gegeben haben. Es ist deshalb erforderlich, dass wir ihre Beziehungen zu anderen retinalen Veränderungen besprechen.

Ob solche weisse retinitische Plaques ihre Ursache in einem Diabetes oder einer Nierenerkrankung haben, wird die Urinuntersuchung bald ergeben.

Schwieriger wird ihre klinische Unterscheidung von der Retinitis circinata werden, deren anatomische Grundlagen noch zu wenig bekannt sind. Es ist nicht zu leugnen, dass, wie schon in der Krankengeschichte angedeutet wurde, eine gewisse Aehnlichkeit mit einem späten Stadium der Retinitis circinata vorhanden ist. Die Degeneration hat vorwiegend den centralen Netzhautbezirk ergriffen, es bestehen neben Blutungen zahlreiche gelbweisse Herde in der Maculagegend, die zu einer grösseren weissen Fläche zusammengeschmolzen sind. Die Anschauungen über die Entstehung der Herde bei Retinitis circinata sind noch getheilt. Fuchs (28) vermuthet, dass es sich an den Stellen der Flecke um einen Erguss eiweissreicher fibrinhaltiger Flüssigkeit handelt, aus denen durch Gerinnung schollenartige Massen hervorgehen, die die Herde bedingen können, eine Annahme, der sich unsere Auffassung der eben beschriebenen Netzhautveränderungen sehr nähert. Dagegen glaubt de Wecker (32), dass die weissen Flecke durch eine fettige Degeneration von Blutungen entstehen. Goldzieher (45) erklärt dieselben durch eine weisse Erweichung der Retinalsubstanz. Amman (46) hat nun in jüngster Zeit die erste anatomische Untersuchung eines Falles gegeben, den er als Retinitis circinata auffassen zu müssen glaubt. Da das makroskopische Aussehen des hinteren Bulbusabschnittes auf seiner Abbildung 3 mit unserem Befund eine sehr grosse Aehnlichkeit besitzt, so ist eine kurze Vergleichung der beiderseitigen Ergebnisse erforderlich. Es hatte sich in dem Falle von Amman wie in dem unserigen um ein Glaukom gehandelt, in dessen Verlaufe wiederholt im Urin Eiweiss gefunden war und bei dem um die Macula herum weisse Flecke erschienen, die ganz das Bild der Retinitis circinata boten. Die Flecken flossen später zu einer grösseren weissen Fläche zusammen. Im klinischen Verlaufe besteht also eine unverkennbare Aehnlichkeit mit unserem Falle. Auch in unserem Falle trat ein Glaukom im Laufe einer Nephritis auf und die weissen Flecke hatten sich vorwiegend in dem centralen Netzhautbezirk entwickelt. Doch in dem histologischen Befund bestehen so grosse Differenzen, dass ich nicht anstehe unsere Verkalkung der Retina und die von Amman unter-

suchte Form der Retinitis circinata als zwei verschiedene Processe zu bezeichnen. In dem betreffenden Falle waren die weissen Flecken durch Ansammlungen von Fettzellen vorwiegend innerhalb der Körnerschichten bedingt, die in unserem Falle völlig fehlen, und dort entstanden, wo früher Blutungen sich befunden hatten. Und die ausschliesslich in der Zwischenkörnerschicht aufgefundenen hyalinen Schollen liessen sich morphologisch und der Färbung nach von Blutungen ableiten. Amman glaubt daher, dass die Herde bei Retinitis circinata nur durch eine Fettmetamorphose aus Haemorrhagien entstehen, ebenso wie die Schollen aus zerfallenen rothen Blutkörperchen hervorgehen sollen. An der Stelle, wo die Flecke zu der grossen weissen Fläche zusammengeschmolzen waren, fehlten im Gegensatz zu unseren Befunden die Stäbchen und Zapfen vollkommen. Der Hauptunterschied zu unseren Kalkeinlagerungen bestand aber darin, dass sich die Amman'schen Schollen nicht mit gewöhnlichen Kernfarben tingirten. Eine so auffallende Affinität zum Hämatoxylin wie in unserem Falle würde Amman nicht entgangen sein. Es kann daher kaum einem Zweifel unterliegen, dass unsere Verkalkung der Retina eine wesentlich andere Degeneration repräsentirt als die von Amman gefundene Veränderung. Ob durch die Amman'schen Befunde die pathologische Anatomie der Retinitis circinata erschöpft ist, muss weiteren Untersuchungen geeigneter Fälle überlassen werden. In Rücksicht darauf, dass Goldzieher (45) bei seinen Fällen von Retinitis circinata eine atheromatöse Degeneration der Gefässe beobachtet hat, möchte ich es bei dem ausserordentlich chronischen Verlaufe der Retinitis circinata nicht für ausgeschlossen halten, dass in den centralen Herden organische Verkalkungen analog wie in unserem Falle eine Rolle spielen. Wenn durch meine Mittheilung die Aufmerksamkeit der Fachgenossen auf die Kalkdegeneration der Retina bei chronischer Nephritis und vielleicht bei anderen Erkrankungen gelenkt wird, so ist ihr Zweck erreicht.

Diese isolirte Verkalkung der inneren Netzhautschichten bei vollkommener Intactheit der äusseren Schichten gewinnt noch an Interesse, weil sie sich im Verlaufe der chronischen Nephritis mit glaukomatöser Drucksteigerung vergesellschaftet hat. Ein solcher Beitrag zur Lehre vom Glaukom bei Nierenerkrankung dürfte nicht uninteressant sein, weil nur wenige solcher Augen bisher untersucht sind. A. v. Graefe (2) schrieb: „Unter sämmtlichen die Albuminurie begleitenden Netzhautleiden habe ich nur ein einziges Mal Glaukom folgen sehen.

Und in diesem Falle schien es sich ebenfalls nicht um eine Nephritis, sondern um eine von Arteriosklerose abhängige Nierenatrophie zu handeln (nach Ausspruch des Herrn Prof. Traube)." Seit jener Zeit sind solche Beobachtungen nicht viel häufiger geworden. Landsberg (5) beobachtete klinisch ein doppelseitiges fulminantes Glaukom in einem Falle von Retinitis e morbo Brightii. Hierhergehörige Beobachtungen sind ferner von Brailey (35), Jocqs (47) gemacht. Auch Michel (50) erwähnt das Auftreten von Glaukom bei Nierenerkrankungen. Den ersten makroskopischen Sektionsbefund eines Glaukomauges bei Nephritis hat Hutchinson (1) gemacht. Das linke Auge eines 45jährigen Mannes war von acutem Glaukom befallen, nachdem es einige Wochen zuvor an Retinitis albuminurica erblindet war. Es fanden sich in der Maculagegend weisse Flecke und Blutungen. Schnabel (4) fand in einem analogen Fall: ringförmige Verlöthung der Iris mit dem Ligamentum pectinatum. Der Schlemm'sche Canal war leer, von normaler Form, in allen Schichten der Netzhaut waren Blutungen vorhanden, die Papille nicht excavirt. In einem Falle von Albuminurie mit Glaukom fand Brailey (35) Entzündung und periphere Adhärenz der Iris, Obliteration des Schlemm-schen Canales. Weeks (13) untersuchte einen Fall einer einseitigen hämorrhagischen Retinitis albuminurica, die mit Glaukom complicirt war: auch hier war der Iriswinkel durch Anpressung an die Cornea vollständig aufgehoben. Es bestand eine hochgradige hyaline Degeneration und Sklerose der Gefässwandungen, an der sich besonders die Intima und Media betheiligt hatte. Zuletzt hat Wehrli (48) zwei Fälle von Glaukom. nach Neuro-Retinitis albuminurica anatomisch untersuchen können. Und wieder fand sich bei denselben eine Verlegung des Kammerwinkels.

Unser eigener Fall bestätigt die bisherige Beobachtung, dass bisher noch kein Glaukomauge bei Nierenentzündung mikroskopisch untersucht ist, bei dem sich nicht eine Verlegung des Kammerwinkels gefunden hätte. Ob dieselbe als primäre Ursache der Drucksteigerung oder als ihre Folge anzusehen ist, wird aus den pathologisch-anatomischen Befunden wohl schwerlich zu erweisen sein. Nur eins geht aus unserer Beobachtung hervor, dass die Verlegung des Kammerwinkels nicht dadurch zu Stande gekommen sein kann, dass die Ciliarfortsätze die Iriswurzel in den Kammerwinkel hineinpressten. Denn die Ciliarfortsätze lagen an normaler Stelle und der Winkel zwischen ihnen und der Iris war nicht verkleinert, sondern vergrössert. Darüber, auf welche Weise der Kammerverschluss zu Stande gekommen

ist, wage ich eine positive Angabe nicht zu machen, weil wir im pathologisch-anatomischen Bilde einer vollendeten Thatsache gegenüberstehen, die einen Ueberblick über die ersten Anfänge nicht ermöglicht. Jedenfalls lassen sich intensivere Entzündungen nicht nachweisen. Ich will mich deshalb bei unserem Falle nicht in Hypothesen über die Auslösung der intraocularen Drucksteigerung verlieren, sondern nur noch in Rücksicht auf die Seltenheit der reinen Staphylombildung bei primärem Glaukom auf das in unserem Falle spontan entstandene Intercalarstaphylom und die Eigenart der Excavation hinweisen. Eine Verletzung des Auges wurde bestimmt negirt und die anatomische Untersuchung der Serien hat keinen Anhaltspunkt für eine solche ergeben. Die Untersuchung des Staphyloms zeigte, dass die Verdünnung der Bulbuswand nicht durch ein Auseinanderweichen der einzelnen Fasern, oder durch eine Dickenabnahme der einzelnen Lamellen, sondern durch eine scharf begrenzte locale Usur der Lamellen, wie sie Becker (53) in einem Falle von Buphthalmus abgebildet hat, zu Stande gekommen ist. Dabei lassen die benachbarten Theile keine stärkeren pathologischen Erscheinungen erkennen. Nur die tieferen Hornhautschichten in der Nähe des Staphyloms weisen eine geringe Vascularisation auf. Eine stärkere zellige Infiltration und Erweichung des Gewebes besteht nirgends. Alles dies deutet darauf hin, dass das Intercalarstaphylom als reine secundäre Druckerscheinung aufzufassen ist.

Als anatomische Ursache dafür, dass ein Zurückweichen und eine Ausbuchtung der Lamina cribrosa erschwert war, kann die der Drucksteigerung vorhergehende Schwellung der Papille und die von ihr ausgehende bindegewebige Neubildung angesehen werden. Dass ursprünglich eine Neuritis albuminurica bestanden hat, geht, wie bemerkt, aus der entzündlichen Veränderung des Opticus hervor und dem restirenden Oedem der Retina. Dazu kommt die aus der Excavation hervorwuchernde Bindegewebsmasse, die sich gegen den Glaskörper hin erstreckt und die Netzhaut eine Strecke weit überlagert. Wir haben Grund, diese Gewebsneubildung, welche besonders nach oben und unten die Gefässe der Netzhaut im ophthalmoskopischen Bilde verdecken musste, als ein Anfangsstadium der Retinitis proliferans anzusprechen. Ich finde ein Analogon zu unserer Beobachtung in dem von Wehrli (48) untersuchten ersten Falle von Glaukom bei Retinitis albuminurica, in dessen Verlaufe eine Retinitis proliferans klinisch beobachtet werden konnte. Anatomisch zeigte in dem Wehrlischen Falle die Adventitia der Gefässe eine ausgesprochene Neigung

zur Zellproliferation. Wehrli vertritt daher für seinen Fall die Anschauung, dass die Retinitis proliferans nicht von einer organisirten Blutung im Glaskörperraum abzuleiten ist, sondern theils von der hyperplastischen Adventitia der degenerirten Gefässe, theils von dem in Proliferation gerathenen Stützgewebe der Retina ausgegangen ist. Bekanntlich sind die Meinungen über die Pathogenese der von Manz zuerst beschriebenen Retinitis proliferans noch getheilt. Ein Theil der Autoren, Leber(3), Pröbsting(15), Schleich(16), Pflüger(17), Banholzer(23), Alexander(3), Martinet(18) etc. leitet die Entstehung der Bindegewebswucherung von Glaskörper- und Netzhautblutungen ab. Andere Beobachter, E. v. Hippel(24), Blessig(26), Goldzieher(36) konnten für die Entstehung aus Blutungen keinen Anhaltspunkt gewinnen und nahmen an, dass es sich um circumscripte Neubildungsprocesse handele, die von den Enden der Müller'schen Stützfasern ausgehen und zu Auflagerungen der Membrana limitans interna mit Ausstrahlungen in den Glaskörper führen. Bei diesen retinalen Bindegewebswucherungen werden wieder Betheiligungen der Blutgefässe bald zugegeben, bald negirt. Je mehr man aber die einzelnen Fälle an der Hand der Literatur vergleicht, um so mehr drängt sich die Ueberzeugung auf, dass das Krankheitsbild der Retinitis proliferans in anatomischer Beziehung kein einheitliches ist und dass für die Entstehung der Bindegewebswucherung alle die von den bisherigen Untersuchern namhaft gemachten Möglichkeiten zugegeben werden müssen. Für unseren Fall kann ich die Annahme von Wehrli bestätigen. Es liess sich mit Sicherheit erkennen, dass die Bindegewebsneubildung, welche die Retina überwuchert hatte, direct aus der Excavation herauskam und ihren Ausgang von dem gewucherten adventitiellen Gewebe der Centralgefässe genommen hatte. Hier lagen weder Blutungen, noch Reste derselben, und in der nächsten Umgebung der Papille liess sich zwischen dem neugebildeten Bindegewebe und der Retina die intacte Limitans interna streckenweise verfolgen. Erst weiter peripher, wo die Limitans interna in der verkalkten Retina zu Grunde gegangen ist, trat das neugebildete Gewebe mit dem proliferirenden Bindegewebsgerüst der Retina in unmittelbaren Faseraustausch. Damit dürfte ein weiterer Beitrag für die Entstehung der Retinitis proliferans aus dem wuchernden adventitiellen Gewebe der Gefässe mit Betheiligung der Stützfasern unter Ausschluss von Blutungen gegeben sein.

Literaturverzeichniss.

1) Hutchinson, J., Acute Glaucoma supervening in an eye previously lost by Retinitis from Renal Disease. The Royal London Hospital Reports V.
2) A. v. Graefe, Beiträge zur Pathologie und Therapie des Glaukoms. v. Graefe's Arch. f. Ophthalm. Bd. XV. Abth. 2.
3) Leber, Graefe-Saemisch V.
3a) Alexander, Deutsche med. Wochenschr. 1884.
4) Schnabel, Beiträge zur Lehre vom Glaukom. Arch. f. Augenheilk. 1878. Bd. VII.
5) Landsberg, M., Glaucoma fulminans beidseitig in einem Fall von Retinitis e morbo Brightii. Hirschberg's Centralbl. 1884. S. 292.
6) Ulrich, Rich., Studien über die Pathogenese des Glaukoms. v. Graefe's Arch. f. Ophthalm. 1884. Bd. XXX.
7) Kuhnt, H., Ueber den Halo glaucomatosus. Nebst Bemerkungen über pathol. Befunde beim Glaukom überhaupt. Versamml. d. ophthalm. Gesellschaft zu Heidelberg. 1885.
8) Birnbacher, A., u. Czermak, W., Beiträge zur pathol. Anatomie und Pathogenese des Glaukoms. v. Graefe's Arch. f. Ophthalm. Bd. XXXII. 1886.
9) Stilling, J., Ueber die Pathogenese des Glaukoms. Arch. f. Augenheilk. XVI. S. 296.
10) Herzog Carl Theodor, Ein Beitrag zur pathol. Anatomie des Auges bei Nierenleiden. 1887. Wiesbaden.
11) Pristley Smith, Glaukom-Pathologie. Bericht des VII. internat. ophthalm. Congresses.
12) Bock, Ansammlung von Kalkkörnern in der verdickten Adventitia der Retinalarterien. Hirschberg, Centralbl. f. prakt. Augenheilk. 1889.
13) Weeks, J. L., Beitrag zur Pathologie der Ret. albuminurica. Arch. f. Augenheilk. XXI. 1889.
14) Hirschberg, Die Entartung der Netzhautmitte bei Greisen. Hirschberg, Centralbl. f. prakt. Augenheilk. 1889.
15) Pröbsting, A., Ein Fall von Retinitis proliferans. Klin. Monatsbl. f. Augenheilk. 1890.
16) Schleich, Ein Beitrag zu der Entstehung der spontanen Bindegewebsneubildung in der Netzhaut und im Glaskörper. Klin. Monatsbl. f. Augenheilk. 1890.
17) Pflüger, Zwei Fälle von sogen. Retinitis proliferans. Correspondenzbl. f. Schweizer Aerzte. 1890.
18) Martinet, Deutsche med. Wochenschr. 1891. Nr. 9.
19) Knies, Der heutige Stand unserer Kenntnisse über die pathol. Anatomie des Glaukoms. Centralbl. f. allgem. Pathologie u. pathol. Anatomie I.
20) Deutschmann, Glaucoma haemorrhagicum. Deutschmann's Beiträge zur Augenheilk. S. 53. 1891.
21) R. v. Garnier, Einiges über Glaukom und die damit zusammenhängenden Gefässveränderungen. Arch. f. Augenheilk. XXV. S. 24. 1892.
22) Schnabel, Das glaukomatöse Sehnervenleiden. Arch. f. Augenheilk. XXIV. 1892.
23) Banholzer, M., Zur pathol. Anatomie und Pathogenese der Retinitis proliferans. Arch. f. Augenheilk. XXV. 1892.
24) v. Hippel, E., Ein Fall von Retinitis proliferans. Klin. Monatsbl. f. Augenheilk. 1892.
25) Schultze, Beitrag zur Entstehung der sogen. Retinitis proliferans. Arch. f. Augenheilk. XXV. 1892.
26) Blessig, Zur Casuistik und Aetiologie der präretinalen Bindegewebsbildung (Retinitis proliferans). Klin. Monatsbl. f. Augenheilk. 1893.
27) Speiser, E., Ein Beitrag zur Casuistik der Retinitis proliferans. Mellinger's Beiträge zur Augenheilk. 1893.
28) Fuchs, Retinitis circinata. v. Graefe's Arch. f. Ophthalm. Bd. XXXIX. 1893.
29) Dimmer, Ueber Retinitis albuminurica. Transact. of the VII. Internat. med. Congress. Edinbourgh. p. 65. 1894.

30) Hosch, F., Glaukom mit massenhaften Blutungen und eigenthümlichen Veränderungen in der Retina. Arch. f. Augenheilk. XXVIII. 1894.
31) Holmes Spicer, Retinitis circinata. Ophthalm. Review. 1894.
32) de Wecker, Faut-il différencier la rétinite circinée ou dégénérescence blanche de la rétinite apoplectiforme? Arch. d'Ophthalm. XIV. p. 1.
33) Hartridge, Case of Retinitis circinata. Ophthalm. Review. 1895.
34) Bentzen, Chr., u. Leber, Th., Ueber die Filtration aus der vorderen Kammer bei normalen und glaukomatösen Augen. v. Graefe's Arch. f. Ophthalm. 1895. Bd. XLI.
35) Brailey, W. A., The London Royal Hosp. Rep. Vol. X.
36) Goldzieher, W., Ueber die Retinitis proliferans. Bericht der 25. Versammlung der ophthalm. Gesellschaft Heidelberg. 1896.
37) Purtscher, V., Beitrag zur Kenntniss der spontanen Bindegewebsneubildung in Netzhaut und Glaskörper (Retinitis proliferans Manz), nebst einem Nebenblick auf die Aetiologie des haemorrhagischen Glaukoms. Arch. f. Augenheilk. XXXIII.
38) Elschnig, A., Anatomische Untersuchung zweier Fälle von acutem Glaukom. Arch. f. Augenheilk. 1896. Bd. XXXIII.
39) Weltert, Jos., Ein Fall von Retinitis circinata. Arch. f. Augenheilk. Bd. XXXII. 1896.
40) Fünfstück, W., Ueber Entstehung der Retinitis proliferans. Inaug.-Diss. Freiburg 1897.
41) Weeks, Retinitis proliferans. Transact. of the American Ophthalm. Society. 1897.
42) Stölting, Ueber Retinitis haemorrhagica mit nachfolgendem Glaukom. v. Graefe's Arch. Bd. XLIII. 1897.
43) Hess, C., Ueber einige seltene Glaukomfälle und über die Wirkung der Accommodation beim primären Glaukom. Sitzungsber. d. 26. Versamml. d. ophth. Gesellsch. Heidelberg. 1897.
44) Fridenberg, Zur Pathologie des haemorrhagischen Glaukoms. Arch. f. Augenheilk. XXXIV. 1897.
45) Goldzieher, W., Die Hutchinson'sche Veränderung des Augenhintergrundes (Retinitis circinata Fuchs). Arch. f. Augenheilk. XXXIV. 1897.
46) Amman, E., Ein Fall von Retinitis circinata mit anatomischer Untersuchung. Arch. f. Augenheilk XXXV. 1897.
47) Jocqs, Rétinite albuminurique et glaucome hémorrhagique. Clinique ophth. 1898.
48) Wehrli, Eugen, Glaukom nach Neuro-Retinitis albuminurica. Beitrag zur pathol. Anatomie des Glaukoms. Arch. f. Augenheilk. 1898. XXXVII. Bd.
49) Leber, Th., Die Conjunctivitis petrificans etc. v. Graefe's Arch. f. Ophthalm. 1900. LI. Bd.
50) Michel, Jahrbuch der Augenheilkunde. 1898.
51) Vossius, Grundriss der Augenheilkunde.
52) Best, Ueber die regressiven Ernährungsstörungen im Auge bei bandförmiger Hornhauttrübung. Deutschmann, Beiträge zur Augenheilk. 1900.
53) Becker, Atlas der pathol. Anatomie des Auges.
54) Gurwitsch, Ueber hyaline Bildungen im Sehnervenkopfe und in der Netzhaut bei Morbus Brightii. Centralbl. f. prakt. Augenheilk. Bd. XV. S. 225.

Die Prüfung des Ophthalmometers.

Von

E. Javal

in Paris.

Mit 3 Figuren im Text.

Durch den Verlust des Sehvermögens daran verhindert, die Herstellung der Ophthalmometer zu beaufsichtigen, will ich versuchen, diesem Missstand abzuhelfen, indem ich hier einige darauf bezügliche Mittheilungen mache.

Dass eine solche Arbeit zeitgemäss ist, hat sich bei der letzten Weltausstellung zu Paris gezeigt, bei welcher sich herausstellte, dass es zahlreiche Ophthalmometerfabrikanten, namentlich in Amerika giebt, deren Fabrikate bis jetzt jeder Controle entzogen waren.

Es ist nicht meine Absicht, hier die Theorie des Ophthalmometers zu wiederholen, oder die Art seiner Anwendung anzugeben. Dies ist bereits in meinen Mémoires d'Ophtalmométrie geschehen, einem Werk, in welchem ich eine Anzahl die Ophthalmometrie betreffender Arbeiten in der Sprache habe wieder abdrucken lassen, in welcher sie erschienen waren. Auch meine Studien sind in dieses Buch aufgenommen [1]).

Wer sich auf klinische Ophthalmometrie beschränken will, kann den grössten Theil dieser Schrift, der in kleineren Buchstaben gedruckt ist, überschlagen.

Wer kein Ophthalmometer besitzt, schaffe sich vor Allem ein möglichst vollkommenes Instrument an. Den Vorzug gebe man einem Ophthalmometer mit fester Scheibe, mit Wollaston'schem Prisma, Objectiv von 40 mm Durchmesser und durchsichtigen Einstellungsfiguren mit symmetrischer Einrichtung. Die Theilung von 0 bis 180° muss vom

[1]) Paris 1890, Masson 120 Boulevard St. Germain, franco gegen Anweisung von 6 Francs

Beobachter aus gesehen in dem Uhrzeiger entgegengesetzter Richtung gehen.

Nachdem man ein Instrument gewählt, ist es wichtig, seine Genauigkeit zu prüfen. Das Nähere über die zu diesem Zweck anzustellenden Versuche, welche ich vorerst nur kurz zusammenfassen will, ist eben der Zweck vorliegender Arbeit.

Hat man das Ocular seinem Auge so weit als möglich genähert, ohne dass der Spinnwebfaden an Schärfe verloren hat (es darf nur ein einziger Faden vorhanden sein), so beobachte man eine äusserst genau gearbeitete künstliche Cornea von 7,5 mm Radius (vgl. II, 4 und 9). Befindet sich nun die rechteckige Figur auf 20° der Theilung, so stelle man auf Berührung ein und bestätige, dass man zu diesem Zweck die Treppenfigur auf 25° bringen muss. Bei einem guten Beobachter darf der Fehler $^1/_{10}$ D nicht überschreiten. Ausserdem darf in dieser Stellung keine Denivellation auftreten, und die oberen und unteren Stufen der beweglichen Treppenfigur müssen genau gleich weit auf die rechteckige Figur übergreifen.

Wenn diese Bedingungen nicht vollständig erfüllt sind, kann man versuchen, die Fehler des Instrumentes zu verbessern, indem man die weiter unten gemachten Angaben befolgt.

Wenn ich recht unterrichtet bin, so weichen die Ophthalmometer der verschiedenen Fabrikanten, abgesehen von unbedeutenden Einzelheiten, wenig von einem der folgenden drei Modelle ab.

I. Modell vom Jahre 1881, hergestellt durch den sehr geschickten Optiker Laurent. Der vordere Rand des Bogens hat einen Radius von 344 mm; hieraus folgt, dass die Dioptrie, welche einem Bogengrade entspricht, 6 mm misst. Die Nachtheile des Instrumentes sind folgende.

a. Die abgestufte Figur hat die Form einer sechsstufigen Treppe. Bei dieser Einrichtung wird auf Berührung mit dem Rand der ersten Stufe eingestellt, d. h. mit einem Theil der Figur, welcher sich nicht in der Ebene der Fernrohrachse befindet.

Dies ist ein grosser Nachtheil, denn wegen der regelmässigen Verzerrung, welche in der Bildebene auftritt und mit der Distanz vom Centrum zunimmt, können die Ablesungen nur richtig sein, wenn man die Berührung oder das Uebereinandergreifen der Bilder in der durch die Fernrohrachse gehenden Ebene beobachtet, oder zum Mindesten nicht zu weit von derselben. Der Fehler, welcher bis zu $^1/_2$ D betragen kann, bleibt in diesem Fall unbeachtet, während er bei den neueren Instrumenten, wo die

Treppenfigur zur Grenzebene der Verdoppelung symmetrisch ist, schon an sich geringer ist und dem ungeübtesten Beobachter sofort ins Auge fällt. Man sieht den oberen und unteren Teil der Treppe übergreifen, während ihre Mitte das Bild des Rechteckes berührt. Ausserdem verräth sich die Denivellation bei den neuen Einstellungsfiguren nicht nur in der Mitte, sondern auch oben und unten, so dass eine Unregelmässigkeit in der Denivellation sofort eine Decentration der Cornea angiebt.

Endlich sei noch ein Nachtheil von grösserer Bedeutung erwähnt. Bei den älteren Einstellungsfiguren kam es häufig vor, dass unerfahrene Beobachter bei der Bestimmung der Hauptmeridiane anstatt die schwarzen Richtlinien zu benutzen, versuchten die Denivellation an den Basen der Figuren aufzuheben. Dieses Verfahren ist nur zulässig, wenn der zu messende Astigmatismus ganz regelmässig ist. Die sehr häufigen kleineren Unregelmässigkeiten werden dabei übersehen, während sie bei den symmetrischen Figuren sofort zur Wahrnehmung kommen.

Nehmen wir zum Beispiel an, dass die Oberfläche der beobachteten Cornea der eines nahezu wagerecht liegenden Eies ähnlich ist, dessen Spitze sich zur Rechten des Beobachters befindet. Auf einer solchen Oberfläche erzeugt die rechte Figur ein kleineres Bild, als die linke, was bei symmetrischen Figuren sofort zu erkennen ist. Wenn der Bogen wagerecht gerichtet ist, so erscheint die Treppe kürzer als das Rechteck. Das Fehlen von Denivellation verräth sich durch den Umstand, dass auf der Senkrechten, auf welcher die Berührung stattfindet, das rechtwinkelige Viereck oben und unten gleich weit auf die Treppe übergreift. Wenn man den Bogen in der Weise dreht, dass der Höhenunterschied entweder oben oder unten verschwindet, so entfernt man sich oft beträchtlich von dem Hauptmeridian. Indem man auf diese Weise mit der früher benutzten Treppenfigur verfuhr und deren Basis in eine Linie mit der Basis der anderen Figur brachte, glaubte man die Denivellation zum Verschwinden gebracht zu haben, und notirte einen ganz falschen Winkel für die Richtung des Hauptmeridians. Bei wenig symmetrisch gebauten Augen können also die alten Figuren leicht zu Irrthümern bezüglich der Stellung des schwächer gekrümmten Hauptmeridians führen. Beobachtet man den nahezu senkrechten Meridian des gleichen oben erwähnten Ovoids mit den symmetrischen Figuren, so bemerkt man sogleich, dass es unmöglich ist, eine regelmässige, wagerechte Berührungslinie zu erhalten: Die Ränder, deren Contact man erzielen will, kreuzen sich x-förmig, und verrathen sofort eine Unregelmässigkeit, welche bei den älteren Figuren meist unbeachtet blieb.

Endlich sind diese älteren Einstellungsfiguren undurchsichtig, während bei den heutigen Instrumenten nur noch durchsichtige zur Anwendung gelangen. Hinter letzteren sind kleine elektrische Lampen befestigt, so dass man an den dunkelsten Tagen die Bilder besser sieht, als früher beim schönsten Wetter. Bei hellem Tage brauchen diese Lampen natürlich nicht benutzt zu werden.

b. Der Gradbogen ist zu dünn, so dass er leicht verbogen wird, und er ist zu kurz, um beide Figuren zugleich weit nach rechts oder links zu verschieben. Ausserdem besitzt er keine genaue Theilung, welche die Krümmungsradien angiebt.

c. Die Objective haben einen zu kleinen Durchmesser (ungefähr 30 mm),

was zu geringe Helligkeit und einen zu grossen Spielraum in der Einstellung mit sich bringt. — Ausserdem sind diese Objective, welche Handelswaare sind, so eingerichtet, dass die parallelen Strahlen auf die Seite des Crownglases fallen sollen: man muss also die Flintseite nach aussen kehren, aber es ist unvortheilhaft, dieses weiche und chemisch leicht angreifbare Glas der Wirkung der Atmosphäre und dem immer wiederholten Abwischen auszusetzen, wodurch das Glas angegriffen werden kann.

d. Da die Scheibe entfernbar ist, anstatt, wie bei den neueren Instrumenten, festgeschraubt zu sein, so wird sie, wie mich die Erfahrung gelehrt hat, nicht so häufig benutzt, als nöthig wäre.

e. Zu diesen noch erträglichen Nachtheilen kommen bei den Ophthalmometern eines holländischen Fabrikanten, Namens Kagenaar, zwei andere hinzu. Er hat, wahrscheinlich aus Sparsamkeitsrücksichten, das doppeltbrechende Quarzprisma durch ein Doppelprisma aus Glas ersetzt, wodurch das Instrument zu genauen Messungen ungeeignet wird. Andererseits hat er die Richtung der Theilung, welche zur Bezeichnung der Hauptmeridiane dient, verändert und so in Deutschland für die Verordnung von Cylindergläsern eine Schreibweise eingeführt, wie sie in keinem anderen Land gebräuchlich ist.

Wenn man diese holländischen Ophthalmometer trotzdem benutzen will, so beeile man sich ihre Theilung zu ändern, sei es auch nur, indem man auf den getheilten Bogen ein Blatt Papier klebt, auf welchem die Grade in dem Uhrzeiger entgegengesetzter Richtung eingetragen sind.

Natürlich muss man dieselbe Aenderung auch an dem Probebrillengestell vornehmen, wenn dasselbe dem holländischen Ophthalmometer entsprechend vom allgemeinen Gebrauch abweichend getheilt sein sollte.

Uebrigens scheint aus Kagenaar's Prospecten hervorzugehen, dass er nicht mehr als 200 Ophthalmometer hergestellt hat, während die Zahl der in Paris, theils von Laurent, theils von seinem Nachfolger Jobin und von Goubeaux construirten die Zahl 500 übertrifft. Ausserdem seien noch diejenigen Ophthalmometer erwähnt, welche die Firma Giroux täglich liefert, und die viel zahlreicheren, welche in Amerika fabricirt werden, von Meyrowitz in New York, Hardy in Chicago, Chambers, Traskeep and Co., Fox and Stendicut, der Geneva Optical Co. etc.

Alle in Paris und Amerika hergestellten Instrumente sind in derselben Richtung getheilt, so dass, was die Theilung angeht, Kagenaar's Apparate die Minderheit darstellen.

Bekanntlich habe ich im Jahre 1865 den Vorschlag gemacht, den Gebrauch der stenopäischen Spalte (nach Donders) zu ersetzen durch den eines

im Fernpunkt des schwächstbrechenden Meridians aufgestellten Zifferblattes mit Radien, deren ungleiche Deutlichkeit durch Vorsetzen eines concaven Cylinderglases aufgehoben wird. Ich verzeichnete auf dem Zifferblatt damals ausser den Stunden auch die Winkel in der Richtung des Uhrzeigers. Der Nullpunkt befand sich auf 12 Uhr, und je 30 Grade entsprachen einer Stunde, und so fort. Daraus folgte nothwendiger Weise, dass der am unteren Theil der Probebrille befindliche graduirte Rand, welchen ich gleichzeitig herstellen liess, und der den Augen zugewandt war, für den Patienten, (wie aus der Zeichnung Fig. 1 ersichtlich), die Theilung von 0—180 im Sinne des Uhrzeigers hatte; der Nullpunkt befand sich rechts, 90° unten und 180° links. Man erhielt dieselbe Schreibweise, wenn man den getheilten Rand auf der vorderen Seite des Brillengestells anbrachte, aber die Theilung in entgegengesetztem Sinne vornahm (Fig. 2). — Die Concavgläser meines Brillenkastens trugen einen Pfeil in der Richtung ihrer Achse, während die Convexgläser einen zu ihrer Achse senkrechten Pfeil besassen. Ich vermerkte 0 für den directen Astigmatismus, welches auch das benützte Cylinderglas sein mochte (Javal'sche Schreibweise).

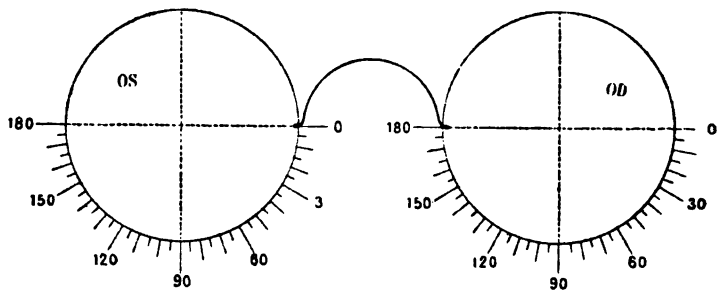

Fig. 1.

Die Amerikaner nahmen mein Probebrillengestell an und stellten dasselbe in vielen Tausend Exemplaren her, brachten aber sowohl auf ihren convexen, als auch auf ihren concaven Cylindergläsern den Pfeil auf der Achse an. Sie notiren also die Richtung der Achse des Cylinderglases, sei es concav oder convex, nach seiner Stellung in der Probebrille.

In dem Berichte, welchen Parent im Jahre 1887 im Namen einer von der Société française d'ophtalmologie ernannten Commission verfasste, schlug er vor, die amerikanische Art der Bezeichnung anzunehmen.

Landolt und Meyer waren die einzigen Mitglieder der Gesellschaft, welche den Beschlüssen der Commission entgegentraten. Beide gaben einer symmetrischen Bezeichnung den Vorzug.

Im Ganzen giebt es vier symmetrische Methoden der Bezeichnung, welche man in zwei Gruppen eintheilen kann: 1. Eine von 0 bis 180° graduirte Theilung für jedes Auge, wobei der Nullpunkt für jedes Auge sich entweder auf der nasalen oder temporalen Seite befindet. Eine oder die andere dieser Methoden bevorzugen Knapp und Meyer. 2. Gleiche Bezeichung für beide Augen, von 0 bis 90°, aber verschieden, je nachdem man den Nullpunkt oben oder unten hinsetzt, dabei müssen noch die Buch-

staben *t* und *n* hinzugefügt werden, um die temporale und nasale Seite anzugeben, ausserdem die Worte oben oder unten. Eine dieser letzteren Methoden benutzen Landolt und Dufour.

Diese symmetrischen Bezeichnungsweisen haben zu viele Nachtheile und zu wenig Anhänger, um mit ihnen zu rechnen, trotz dem grossen Ansehen der Urheber.

Da meine Bezeichnungsweise aufgegeben ist, so erübrigt nur zu wählen zwischen der amerikanischen und derjenigen, welche unser Fachgenosse Pfalz in der Zeitschrift für Augenheilkunde vorschlägt (Bd. II, 1899, S. 16 und 155). Pfalz hat ein Schema empfohlen, welches von einer Anzahl seiner deutschen Fachgenossen angenommen worden ist, auf welchem sich für beide Augen der Nullpunkt rechts befindet und die Theilung von 0 bis 180 längs der unteren Hälfte des Kreises fortläuft. Das rechte Auge befindet sich links und das linke Auge rechts. Das Schema von Pfalz giebt somit die von ihm benutzte Probebrille wieder, so wie sie vom Arzt gesehen wird.

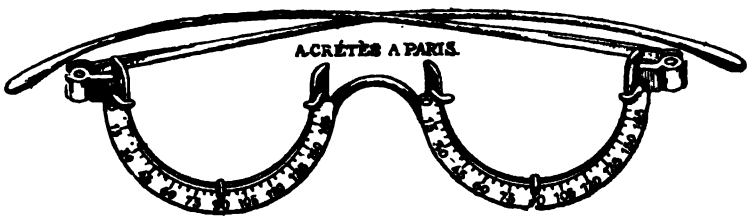

Fig. 2.

Um zur amerikanischen Bezeichnungsweise überzugehen, brauchen Pfalz und seine Anhänger nur O. S. auf die linke Seite, O. D. auf die rechte des Schemas zu setzen, wie aus Fig. 1 ersichtlich ist; an der Probebrille brauchen sie nur die graduirten Halbkreise abschrauben und auf derjenigen Seite des Gestells befestigen zu lassen, welche den Augen des Patienten zugekehrt ist. Dieses Verfahren ist ausserdem richtiger, denn heutigen Tages, wo die Probebrille eigentlich nur noch zur Controle dient, hat es keinen Nutzen mehr, dass die Theilungen sich auf der Seite des Beobachters befinden. Und da es sich empfiehlt, die Cylindergläser der Cornea so nahe wie möglich zu bringen, ist es ganz natürlich, dass man den graduirten Rand in dieselbe Ebene wie das Cylinderglas bringt. In diesem Falle ist die Probebrille, flach aufgesetzt, mit den Armen nach oben, mit dem Schema Fig. 1 identisch.

Zu der Zeit, da Parent's Bericht erschien, hatte ich die Absicht, seine Beschlüsse der Abstimmung eines Congresses zu unterwerfen. Heute scheint mir dies weniger zweckmässig, da die Dinge ihren Lauf genommen haben. Selbst wenn die Bezeichnungsweise von Pfalz vorzuziehen wäre, was mir nicht der Fall zu sein scheint, würde sie doch allmählich dem Zwang der Verhältnisse weichen.

Ich zögere also nicht, den Fachgenossen, welche den Ankauf eines Ophthalmometers beabsichtigen, ein solches zu empfehlen, welches in der

angegebenen Weise graduirt ist. Nöthigenfalls werden sie sich eine entsprechende Probebrille beschaffen müssen.

Wenn der Gradbogen nur zur Hälfte seines Umfanges getheilt ist, so ist dies deshalb geschehen, damit, wenn man den Bogen dreht, die Treppenfigur niemals über die horizontale Lage hinaufbewegt wird. Wenn die Figur oberhalb der Horizontalen steht, so erhält sie das Tageslicht in schiefer Richtung, ist also weniger gut beleuchtet. Je tiefer sie sich befindet, um so besser wird sie vom Tageslicht getroffen[1]).

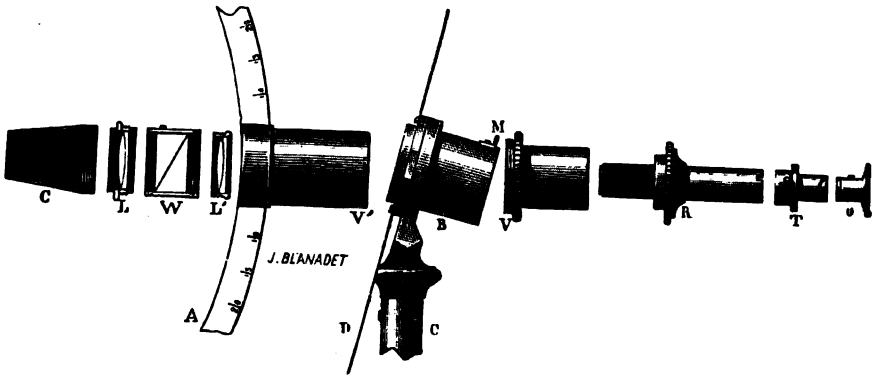

Fig. 3.

II. Modell vom Jahre 1889. Bei Gelegenheit der Ausstellung im Jahre 1889 liess ich in Paris bei Goubeaux ein Instrument herstellen, welches von den erwähnten Fehlern frei war, aber wegen der bedeutenden Grösse seiner Scheibe in Europa als zu umständlich bezeichnet wurde (vgl. für das Nähere der Construction die Fig. 3). Dieses Modell hat den meisten amerikanischen Mechanikern als Vorbild gedient. Die amerikanischen Fabrikanten haben sich die grösste Mühe gegeben, Instrumente von gefälligem Aeusseren zu liefern. Ihr mechanischer Theil ist besser, als in dem von Goubeaux gelieferten Apparate, über ihre optischen Leistungen kann ich aber durchaus nichts angeben.

III. Das Modell vom Jahre 1900 verdient als das neueste den Vorzug. Was ich im Folgenden ausführen werde, bezieht sich namentlich auf die jetzt vom Hause Giroux[2]) angefertigten Instrumente.

[1]) Das Rechteck steht gewöhnlich auf 20°, nicht nur weil man leicht 20° zu der Ziffer, welche die Stellung der Treppenfigur angiebt, zuzählen kann, sondern auch deshalb, weil es bei senkrechter Stellung des Bogens seltener vorkommt, dass der zu benützende Randtheil des Bildes der oberen Figur verschwindet, wenn man Patienten untersucht, denen es schwer fällt, die Augen weit zu öffnen.

[2]) 17 rue de l'Odéon, Paris

Selbstverständlich sind bei diesen Instrumenten die Nachtheile der älteren Modelle vermieden worden. Der Durchmesser der Objective beträgt 40 mm. Die Treppenfigur ist symmetrisch. Vermöge ihrer Durchsichtigkeit können die Einstellungsfiguren durch kleine elektrische Lampen erleuchtet werden; sie sind einzeln oder zusammen verschieblich. Die Scheibe endlich ist festgeschraubt und wird vom Beobachter unter einem Winkel von nur 30° gesehen.

Für Beobachtungen am Lebenden schreibt man, ohne für die Richtigkeit vollkommen einzustehen, die Decimalziffer auf, welche der Zahl der Dioptrien folgt: man vermerkt die Zehntel und nicht die Viertel Dioptrien; an lebenden Augen finden zwei Beobachter, welche daran gewöhnt sind zusammen zu arbeiten, niemals Differenzen von einer Vierteldioptrie zwischen den Messungen, welche sie an einem Tage an demselben Auge vornehmen. Diese Sicherheit beruht darauf, dass bei den mit weiter Oeffnung und doppeltbrechendem Prisma versehenen Instrumenten die geringste Schwankung in der Einstellung undeutliche Bilder hervorruft, schon bevor sich eine nennenswerthe Differenz in der Berührung der Figuren bemerkbar gemacht hat.

I. Allgemeines.

Es ist vielleicht angebracht, hier einige Mittheilungen einzuschalten, welche wenig Werth für den Ophthalmologen haben, aber für den Ophthalmometerfabrikanten unentbehrlich sind. Der optische Apparat besteht der Reihe nach von vorn nach hinten aus folgenden vier Theilen: dem vorderen Objectiv, dem Wollaston'schen Prisma, dem hinteren Objectiv und dem Ocular. Die beiden ersten zusammen bilden, was ich als Duplicator bezeichnen will, während ich die beiden letzteren unter dem Namen Kollimator zusammenfasse.

Beginnen wir mit dem Kollimator. Die Brennweite des Objectivs des Kollimators ist von geringer Bedeutung. Zur Bequemlichkeit des Fabrikanten ist dieses Objectiv dem des Duplicators an Stärke gleich. Man könnte aber dieses Objectiv auch durch ein solches von grösserer Brennweite ersetzen, wenn man die Genauigkeit der Ablesungen steigern wollte.

Das Objectiv des Kollimators muss gut aplanatisch und einigermassen genau centrirt sein. Es braucht nicht vollkommen achromatisch zu sein.

Da die Theorie des Duplicators in den Mémoires d'ophtalmométrie nicht behandelt ist, habe ich Herrn Tscherning gebeten, diese Lücke auszufüllen, zu welchem Zweck er mir folgende Mittheilung zusandte:

„Wenn die Strahlen zwischen beiden Objectiven parallel sind, so ist die Wirkung des Prismas so, wie sie sein würde, wenn das Prisma mit dem Brennpunkt des vorderen Objectivs zusammenfiele.

Der Winkel i des Prismas ergiebt sich aus folgender Formel, in welcher F die Brennweite des Objectivs darstellt, D die Verdoppelung und n_0 und n_e die beiden Brechungsindices für den ordinären und extraordinären Strahl des Quarzprismas

$$\operatorname{tg} i = \frac{D}{2F(n_e - n_0)}.$$

Nach Mascart ist $n_e - n_0 = 0{,}00915$, wenn $D = 2{,}94$ mm, wir haben somit

$$\operatorname{tg} i = \frac{2{,}94}{0{,}0183\,F} = \frac{160{,}7\text{ mm}}{F}$$

und wenn $D = 1{,}47$ mm, so ist

$$\operatorname{tg} i = \frac{1{,}47}{0{,}0183\,F},$$

woraus wir folgende Werthe erhalten:

i	F	i
26° 40′	32 cm	14° 6′
27° 24′	31	14° 32′
28° 10′	30	14° 59′
28° 59′	29	15° 29′
29° 51′	28	16°
30° 45′	27	16° 34′
31° 43′	26	17° 10′

Ein Irrthum von einem Viertel Grad im Winkel der Prismen der ersten Reihe entspricht einem Fehler der Ablesung von einem Drittel Dioptrie[1]).

Die Zweckmässigkeit der Construction des Ophthalmometers beruht also auf einer geeigneten Zusammenstellung von Objectiv und Prisma, welche den Duplicator darstellen. Das vordere Objectiv habe ich nach Gutdünken in der Nähe des vorderen Randes des Gradbogens angebracht. Wenn man dasselbe weiter vorrückte, würde man den Vortheil haben, den Durchmesser des Tubus zu verringern, und ohne das Instrument zu verlängern, die Vergrösserung durch den Gebrauch eines längeren Kollimators zu steigern. Aber dann müsste man den Winkel des doppeltbrechenden Prismas vergrössern, wodurch ein ganz unzulässiger Grad von Chromatismus entstehen würde. Diese

---

[1]) Die letzte Reihe der obigen Tabelle enthält die Wollaston'schen Prismen, welche eine Abweichung erzeugen, die genau halb so gross ist, als die der gewöhnlich verwandten. Diese Prismen mit halb so grosser Verdoppelung sind von viel geringerem Werth für die Praxis, denn bei ihrer Verwendung erscheint die Dioptrie halb Mal kleiner; ausserdem haben sie aber noch den Nachtheil, dass sie den Astigmatismus einer zu central gelegenen Stelle der Cornea messen.

Bei diesen schwachen Prismen kann man die rechteckige Figur durch eine Figur ersetzen, welche mit einem halbkreisförmigen Ausschnitt zur Aufnahme der Hälfte des Tubus versehen ist. Hierdurch erhält man eine Berührungslinie, welche sich in der Achse des Ophthalmometers befindet. Bei dieser Vorrichtung ist es sehr interessant, nachdem man die Berührung in einem Meridian hergestellt hat, den Tubus um 180° zu drehen. Man sieht dann sofort, wie weit die beiden Hälften desselben Meridians davon entfernt sind, den gleichen Radius zu besitzen.

Ueber den Gebrauch des schwachen Prismas vgl. die Mittheilung von Herrn v. Brudzewski. (Arch. f. Augenheilk. Bd. XI. Heft 3. S. 296.)

Lösung hätte Kagenaar annehmen sollen, um von dem einzigen Vorzug seines Prismas Nutzen zu ziehen, welcher darin besteht, dass dasselbe weniger Irisation hervorruft, als die doppeltbrechenden, welche aber in jeder anderen Hinsicht vorzuziehen sind.

Um den Duplicator zu prüfen, begnügte ich mich früher damit, ihn in ein wohl controlirtes Ophthalmometer einzusetzen, wobei ich das ganze Instrument genau in der gleichen Entfernung von dem Controlspiegel liess. Dieses Prüfungsverfahren genügte, wenn der Duplicator richtig war. War er hingegen fehlerhaft, sei es am Objectiv, sei es am Prisma, so konnte man die Grösse dieser Fehler nicht bestimmen. Für die Prüfung des Duplicators scheint mir daher jetzt eine Einrichtung den Vorzug zu verdienen, wie ich sie lange Zeit verwendet habe, um die Brennweite und die Centrirung der Objective zu controliren. Dieselbe besteht aus einem Fernrohr, welches am Gesims eines Fensters befestigt und auf ein am gegenüberliegenden Hause befindliches Beobachtungsobject gerichtet wird. Dieses enthält ausser Buchstaben verschiedener Druckschrift, zwei senkrechte Linien, in geeigneter Entfernung von einander, um ein genaues Mass für den gewünschten Grad der Verdoppelung zu liefern. Der hintere Theil des Tubus enthält einen zweiten Tubus von geringerem Durchmesser, welcher an seinem Ende ein Ocular trägt. Dieser Tubus lässt sich leicht vor- und rückwärts bewegen und trägt eine Marke, an welcher man die Brennweite des Objectivs controliren kann. In die vordere Oeffnung ist der Duplicator einzusetzen, welcher mit dem Prisma nach vorn eingeschoben werden muss. Mit diesem Fernrohr lässt sich, wie man leicht einsieht, die Brennweite des Objectivs, seine Centrirung und der Grad der durch das Prisma erzeugten Verdoppelung prüfen. Ausserdem kann man mit demselben leicht feststellen, ob Objectiv und Prisma des zu prüfenden Apparates mit den gleichen Theilen eines Normalapparates übereinstimmen. Nehmen wir ferner an, dass ein zu prüfender Duplicator in diesem Fernrohr eine zu starke Verdoppelung giebt, so kann derselbe nur richtig sein, wenn er für das Objectiv eine entsprechend zu kurze Brennweite nachweisen lässt. Ein solcher Duplicator kann nur dann ein genau construirtes Ophthalmometer liefern, wenn er in dem Tubus weiter vorgeschoben wird.

Dagegen kann man bei dem Verfahren, wo man den Duplicator in ein bekanntes Ophthalmometer einsetzt, nicht a priori erkennen, ob ein Fehler in der Verdoppelung von dem Prisma oder von einer unrichtigen Brennweite des Objectivs herrührt.

Da die Herstellungsweise der Prismen eine gegebene ist, so beruht, abgesehen von unwahrscheinlichen Mängeln an den zur Fabrikation dienenden Modellkeilen und von unerlaubter Nachlässigkeit des Arbeiters bei Bestimmung der Krystallachse, der Fehler immer auf dem Objectiv. Man wird weiterhin sehen, wie man sich mit dem Fehler abfinden kann, wenn er nur wenige Millimeter für die Brennweite des Objectivs beträgt.

Wie schon erwähnt ist die Brennweite des hinteren Objectivs von geringer Bedeutung. Um dies verständlich zu machen, wollen wir annehmen, dass wir an einem genau regulirten Ophthalmometer das hintere Objectiv durch eines von der doppelten Brennweite ersetzt hätten, dann würde das

Instrument vollständig in Ordnung bleiben; wenn wir nun noch an dem Tubus ein Ansatzrohr anbringen, um das Ocular doppelt so weit von dem Objectiv zu entfernen, so erhalten wir eine doppelte Vergrösserung und eine mehr als doppelte Genauigkeit, denn die Schwankung des ganzen Apparates wird bei der Einstellung eine geringere sein.

Der Fabrikant muss also die Objective aussuchen, und diejenigen, welche nicht die gewünschte Brennweite haben, anstatt sie überarbeiten zu lassen, als hintere Objective verwenden.

Wenn die optischen Bestandtheile tadellos sind, so beginnt der Fabrikant damit, das hintere Objectiv (mit oder ohne Prisma) an seine Stelle zu bringen und auf unendlich einzustellen, indem er den Oculartubus vor- und zurückschiebt, um den Spinnwebfaden in den Hauptbrennpunkt zu bringen. Hiermit wäre der Kollimator eingerichtet. Nachdem dies geschehen, wird der Duplicator eingeschoben und das Instrument in die theoretisch bestimmte Entfernung von dem Controlspiegel gebracht. Wenn alles dieses mit mathematischer Genauigkeit ausführbar wäre, so würde der Apparat für die Bilder der Figuren eingestellt sein und letztere würden, wenn sie sich auf einer Entfernung von 45° des Gradbogens befänden, sich berührende Bilder geben.

Eine solche Vollkommenheit ist jedoch unmöglich. Um scharfe Bilder zu erhalten, muss man das ganze optische System um einige Millimeter vor- oder zurückrücken, dann berühren sich aber die Bilder der Figuren nicht mehr, die nothdürftige Regulirung muss daher mit einem gewissen Kunstgriff vorgenommen werden, welcher weiter unten beschrieben wird, der aber keinen zu grossen Fehler einführen darf.

Wenn die Zusammenstellung des ersten Objectivs und des Prismas richtig ist, so kann man, ohne die Stellung des Instruments zu verändern, d. h. indem man den Bogen in der richtigen Lage lässt, die Regulirung so ausführen, dass man das vordere Objectiv vor- oder zurückschiebt. Dies ist das Verfahren von Jobin, Nachfolger von Laurent, welcher eine grosse Anzahl vorzüglicher Ophthalmometer hergestellt hat, bei denen aber Objectiv und Prisma ein wenig zu schwach waren.

Falls Prisma und Objectiv zwar zu einander passen, aber nicht ganz die gewünschte Stärke haben, oder wenn ihr gegenseitiges Verhältniss etwas zu wünschen übrig lässt, so muss man sich eben, wenn die Abweichungen nur gering sind, mit dem doppelten Fehler abfinden, dass man, nämlich

1. dem Kollimator nicht ganz parallele Strahlen zuführt, und
2. sich mit einem Ophthalmometer begnügt, dessen Bogen nicht vollständig concentrisch zu dem Corneamodell ist.

Die Art der Regulirung wird, wie gesagt, weiter unten beschrieben werden, es schien mir aber nicht überflüssig, hier ihre Mängel anzugeben.

II. Prüfung der Bestandtheile.

1. Das Ocular. — Es ist unerlässlich, dass sich nur ein und nicht zwei gekreuzte Spinnwebfäden im Brennpunkt des Oculars befinden. Wenn der Spinnwebfaden abfallen sollte, so müsste man ihn sogleich ersetzen.

Das Ocular muss stets bei vollständig aufgehobener Accommodation des Beobachters scharf auf den Faden eingestellt sein. Da die Ausführung dieser Vorschrift namentlich für jugendliche Beobachter schwierig ist, so muss man sich stets auf der Spirale des Ocularstücks den Punkt der Theilung merken, der diesem Erforderniss entspricht. Zu diesem Zweck ist es am geeignetsten, den Ocularlubus, welcher die Blende enthält, abzuschrauben, dann nach dem hellen Himmel zu sehen, indem man sich bemüht, die Ocularlinse mittels der Spirale so weit als möglich zu entfernen, ohne dass das Bild des Fadens noch undeutlich wird. Man wiederholt den Versuch verschiedene Male und notirt dann sorfältig den betreffenden Theilstrich. Man verwendet dann das Ophthalmometer niemals, ohne das Ocular auf diesen Theilstrich eingestellt zu haben. An demselben befindet sich der Nullpunkt der Theilung der Spirale, wenn der Beobachter emmetrop oder richtig corrigirt ist und seine Accommodation vollständig abspannt, und wenn ausserdem die Theilung der Spirale genau ist. Wenn im Gegentheil diese Bedingungen nicht vollständig erfüllt sind, so ist der gefundene Punkt mehr oder weniger von dem Nullpunkt verschieden, dies ist aber von wenig Belang, wenn man sich nur immer in die gleichen Bedingungen versetzt und das Ocular auf den gleichen Punkt einstellt. — Wenn man so verfährt und jeder Beobachter seinen Punkt bestimmt hat, so werden verschiedene Beobachter übereinstimmende Zahlen finden, wenn sie nach einander denselben Meridian desselben Auges messen. Wenn man diese Vorschriften nicht befolgt, so lohnt es sich nicht der Mühe, die Refraction der Cornea aufzuzeichnen, man würde aus dem Abgrund von individuellen Irrthümern der verschiedenen Beobachter nicht herauskommen.

Bei gutgebauten Ophthalmometern entsprechen die Theilungen der 1889 eingeführten Spirale bald einem, bald einem halben Millimeter Verschiebung des Oculars. Gewöhnlich entspricht 1 mm ungefähr einer Refractionsanomalie des Beobachters von 3 D, während der Nullpunkt der Spirale der Emmetropie entspricht. Mit anderen Worten, wenn das Ocular auf den Nullpunkt eingestellt ist, steht der Spinnwebfaden im Hauptbrennpunkt dieser Linse.

Um den Nullpunkt genau zu erhalten, muss der Fabrikant einen kleinen Kollimator benutzen, auf dessen Objectiv er die Kappe des Oculars setzt. Indem er dann mit der Spirale die fadentragende Blende vor- oder zurückschiebt, hält er sie in dem Augenblicke an, wo der Faden scharf im Kollimator sichtbar ist. Nachdem dies geschehen, bohrt er ein Loch dem Nullpunkt gegenüber, und schraubt den Stift in dieses Loch hinein. Da aber dies nicht ganz leicht auszuführen ist, so nimmt er nachträglich noch eine

Prüfung mit dem Kollimator vor. Besser noch ist es, wenn er die Theilungen der Spirale erst einzeichnet, nachdem er vorher die Lage des Nullpunktes an der Stelle vermerkt hat, auf die er den vorher fixirten Stift des Ocularlubus bei der Beobachtung mit dem Kollimator eingestellt hatte.

Wäre man genöthigt, einen abgefallenen Spinnwebfaden durch einen neuen zu ersetzen, so wäre nicht zu erwarten, dass dieser genau in dieselbe Ebene wie der erste zu liegen käme. Demnach befindet sich der Besitzer des Ophthalmometers in der unangenehmen Lage, eine Prüfung der Einstellung des Oculars vornehmen zu müssen, nach welcher er eventuell mit einer Federmesserspitze die neue Lage des Nullpunkts auf der Spirale eingraviren muss.

Bei einigen Ophthalmometern ist die den Faden tragende Blende zu gross, wodurch schädliches Licht zum Beobachter gelangen kann. Häufiger ist die Blende zu klein; dies ist ganz unzulässig, weil das Gesichtsfeld dadurch beschränkt wird, so dass es schwer fällt, das zu beobachtende Auge zu finden. Eine Oeffnung von 8 mm ist passend. Bei einer Oeffnung von dieser Grösse sieht man ausser den Bildern, deren Berührung oder Uebereinandergreifen man beobachtet, die beiden anderen Bilder der Figuren, welche zwar nicht für die Messungen verwandt werden, die es aber erleichtern, die beobachteten Bilder in die Mitte des Gesichtsfeldes zu bringen.

Wenn das Ophthalmometer auf eine helle Fläche gerichtet ist, so bemerkt der mit einem schwachen Convexglas bewaffnete Beobachter, wenn er nicht kurzsichtig ist, hinter dem Ocular einen kleinen hellen Kreis, dessen Ausdehnung er mit der der Blendungsöffnung vergleichen kann. Um diesen Vergleich besser auszuführen, bewegt er seinen Kopf etwas von rechts nach links und umgekehrt. Es ist ausserordentlich wichtig, dass die Oeffnung der Blendung ein wenig kleiner als der in Frage stehende Kreis ist, und wenn diese Bedingung nicht erfüllt ist, so ist es unerlässlich, die Blendung verändern zu lassen.

Dieser helle Kreis, bekannt unter dem Namen Ramsden'scher Kreis, ist das durch das Ocular entworfene reelle und umgekehrte Bild des Objectivs, es ist um so kleiner, je stärker das Ocular ist.

Da die Ränder des Objectivs immer mehr oder weniger mangelhaft sind, ist es zweckmässig, dass die Blendung die von denselben kommenden Strahlen abhält. Selbst wenn das Instrument fehlerfrei abgeblendet ist, darf die Blendung nicht grösser als der Ramsden'sche Kreis sein, da sich im Tubus immer ein wenig zerstreutes Licht befindet. Sie darf aber auch nicht viel kleiner sein, weil dadurch ein Verlust an Helligkeit entstehen würde.

Es kommt nur zu häufig vor, dass die besten Fabrikanten in dieser Hinsicht ganz fehlerhafte Apparate liefern, indem der Durchmesser der Blendung viel zu gross ist.

Bei den mit einem Doppelprisma aus Glas versehenen Apparaten ist die Grösse des vorderen Ocularloches von grösster Wichtigkeit. Hier liefern nämlich die beiden Hälften des Objectivs jede die Hälfte des Ramsden'schen Kreises, so dass der Beobachter, wenn er bei abgenommenem vorderem Ocularloch sein Auge seitwärts verschiebt, das eine oder das andere der

Doppelbilder nicht mehr sieht. So kommt es, dass bei den Apparaten mit einem Doppelprisma aus Glas der Fabrikant sich veranlasst sieht, den Durchmesser des Ocularloches zu verringern. Daraus folgt schon, wenn der Apparat noch neu ist, ein mehr oder minder schädlicher Lichtverlust. Was aber schlimmer ist, sobald der Tubus auch nur ein wenig verbogen wird, so hört die Berührungslinie der beiden Lichtbündel auf, durch die Mitte der Blendung zu verlaufen, und es entsteht dadurch ein Helligkeitsunterschied der beiden Bilder, deren Berührung man beobachtet.

Keine dieser Unzuträglichkeiten kann bei den Ophthalmometern mit doppeltbrechendem Prisma vorkommen.

2. Das Prisma. — Das Prisma muss doppeltbrechend sein und aus Quarz bestehen. Es ist unmöglich, gute Messungen zu erzielen, wenn man zur Verdoppelung entweder wie Helmholtz spiegelnde Glasplatten benutzt, oder wie Kagenaar Doppelprismen aus Glas, oder wie ich es häufig versucht habe, halbirte Linsen. Als Beweis genügt es, auf die geringe Verbreitung der Ophthalmometrie hinzuweisen in den Ländern, wo Ophthalmometer mit Glasprismen gebraucht werden.

Zur Prüfung der Prismen hatte Laurent, dessen Arbeitszimmer im Hause Nr. 21 der Rue de l'Odéon so zu sagen in einem Brunnenschacht lag, einen Präcisionsapparat gebaut, mit dem man in kleinem Raum und bei künstlichem Licht arbeitete. Dieser Apparat, den er der Société de physique und der Académie des sciences[1]) vorlegte, giebt die Fehler des Winkels und der Kittung an. Ein Exemplar dieses Apparates befindet sich im ophthalmologischen Laboratorium der Sorbonne. Mit diesem konnten wir die allerdings bedeutend geringere, aber genügende Genauigkeit des Tscherning-schen Verfahrens bestätigen.

Es genügt nicht, dass die Winkel und die Kittung der beiden Hälften des Wollaston'schen Prismas genau sind, die Flächen müssen ausserdem eben, der verwandte Quarz hinreichend rein und die Stücke richtig im Verhältniss zur Achse zurechtgeschnitten sein. Unseres Wissens erfüllen die in Paris hergestellten und von Laurent, Goubeaux, Jobin und Giroux gelieferten Prismen in genügendem Masse diese Bedingungen; doch ist bei einigen der Winkel der Verdoppelung ein wenig zu schwach. Weiter unten werde ich auf den Nachtheil dieses Fehlers eingehen, welcher bei manchen ausländischen Instrumenten eine völlig unzulässige Grösse erreicht.

3. Die Objective. — Zuerst hat man den Parallelismus der Strahlen zwischen beiden Objectiven zu prüfen. Man ziehe den Zapfen nach vorn, um den ganzen Objectivapparat herauszunehmen, man nehme das vordere Objectiv von ihm ab, und bringe das hintere Objectiv und das Prisma wieder an ihre Stelle. Unter diesen Umständen muss der Apparat ziemlich genau auf die Ferne eingestellt sein.

[1]) Mémoires d'Ophtalmométrie p. 586.

Höchstens darf es erforderlich sein, um durch das so gebildete Fernrohr in die Ferne zu sehen, das Ocular um wenige Millimeter vor- oder zurückzuschieben. Die Ophthalmometer, bei denen diese Bedingung nicht erfüllt ist, sind ganz minderwerthig, man muss sie dem Fabrikanten zurückschicken, und entweder das Prisma, oder das vordere Objectiv, oder alle beide ersetzen lassen.

Die erwähnte Prüfung hat den Zweck zu zeigen, dass wenn das vordere Objectiv sich an seiner Stelle befindet, parallele Strahlen durch das Prisma gehen. Ein Prisma, welches convergente oder divergente Strahlen empfängt, arbeitet unter sehr schlechten Bedingungen. Namentlich sieht man in diesem Fall die Entfernung der Figuren zu- oder abnehmen, wenn man die Entfernung des Ophthalmometers vom beobachteten Auge nur um ein Geringes ändert.

Ausserdem müssen die Objective centrirt sein. Die schlechte Centrirung verräth sich durch den grossen Nachtheil, dass wenn man bei einer bestimmten Stellung des Instrumentes die Berührungslinie der Figuren auf die Mitte des Feldes eingestellt hat, die Figuren sich dem Rande des Feldes nähern, oder selbst seine Grenzen überschreiten, wenn man den Apparat um 90° dreht. Es kann vorkommen, dass dieser Fehler bei einem neuen Apparat nicht vorhanden ist, aber plötzlich nach einer Reinigung auftritt. Der Fehler der Centrirung des einen Objectivs kann nämlich durch einen entgegengesetzten Fehler der Centrirung des anderen Objectivs mehr oder weniger ausgeglichen werden; hat man dann beim Reinigen das eine Objectiv um ungefähr 180° gedreht, so müssen die Fehler der Centrirung, anstatt sich aufzuheben, sich addiren, wodurch das Instrument beinahe unbrauchbar wird.

Man braucht für die Centrirung keine grosse Vollkommenheit zu verlangen, denn man kann diese nur bei sehr theueren Objectiven erreichen. Wenn der Fehler der Centrirung nur gering ist, so lernt man unwillkürlich bei Benutzung desselben Ophthalmometers die Bilder bei Messung des ersten Meridians in eine schwach decentrirte Lage zu bringen, so dass dieselben bei der zweiten Stellung des Bogens das Gesichtsfeld nicht verlassen können.

Betrachten wir nun den Achromatismus und den Aplanatismus der Objective. Man weiss, dass die Anwendung eines Flintglases dazu dient, ein Objectiv achromatisch und aplanatisch zu machen. Wenn ein Objectiv nicht ganz achromatisch ist, so verbessert man dasselbe, indem man die Krümmung der sich berührenden Crown- und Flintglasflächen verändert und zwar so, dass man die achromatisirende Wirkung des Flintglases steigert oder verringert. Durch diese Correction wird nothwendigerweise die Brennweite verändert, zugleich ist aber auch die Gefahr einer Decentrirung des Objectivs gegeben. Andererseits, wenn die Aplanasie mangelhaft ist, so verändert man die äusseren Oberflächen, eine Verstärkung der Krümmung des Crownglases

verringert die Aplanatisation, und eine Verstärkung der Krümmung der äusseren Fläche des Flintglases, welches einen Meniscus darstellt, verringert die Aplanatisation ebenfalls.

Wenn also ein Objectiv nicht genügend aplanatisch ist, so kann man es nicht verbessern, ohne seine Brennweite zu verlängern; wenn es dagegen hyperaplanatisirt ist, so hat die Verbesserung den Nachtheil, die Brennweite zu verkürzen und zugleich die Centrirung zu stören. Um das gewünschte Ziel zu erreichen, musste ich also, nachdem ich das Objectiv nach den Berechnungen hatte herstellen lassen, auf einander folgende Verbesserungen vornehmen, welche ein Objectiv ergaben, dessen Brennweite nicht genau die gewünschte Lage besass. Es erübrigte dann nur, durch eine einfache Proportionsrechnung die drei Krümmungsradien eines dem ersten ähnlichen Objectivs zu bestimmen, welches genau die gewünschte Brennweite besass. Meine Unerfahrenheit machte mir die Ausführung dieser Arbeit sehr langwierig und mühsam.

Gegenwärtig haben wir in Paris genügend unveränderliches Material, so dass es möglich ist, fortgesetzt dem Modell entsprechende Objective herzustellen, und da die Winkel der Wollaston'schen Prismen, dank der angenommenen Herstellungsweise, niemals verschieden sein können, so haben wir stets zu einander passende Objective und Prismen.

Für denjenigen, welcher Ophthalmometerobjective herstellen will, bemerke ich,

1. das es nicht richtig ist, die Gläser möglichst achromatisch zu machen: es wäre vorzuziehen, den Achromatismus mit einer geringen Nuance nach Roth herzustellen, da das secundum artem achromatisirte Objectiv es nicht mehr ist, wenn man das Licht durch ein gelbes Glas dämpft;

2. dass der Achromatismus unserer Objective wegen des unvermeidlichen, durch das Prisma verursachten Chromatismus von geringer Bedeutung ist.

Wenn man die Undeutlichkeit der Ablesung, welche durch die Irisation der Bilder hervorgerufen wird, vermeiden will, so muss man, was sehr leicht geht, das Spectrum des Lichtes, welches die Einstellungsfiguren beleuchtet, verkürzen. Dies erreicht man leicht, indem man ein gelbes Glas oder eine Platte aus doppeltchromsaurem Kali auf das Ocular setzt. Man erreicht es ebenfalls mit geringerem Lichtverlust, wenn man das Ocular aus gelbem Glas herstellen lässt. Bei den elektrisch beleuchteten, durchsichtigen Figuren hat es gar keinen Zweck mehr, ganz achromatische Objective zu benutzen, wenn man eine ziemlich dunkelgelbe Scheibe zwischen die Lampe und die aus Milchglas bestehende Figur einschiebt.

Wenn man mit gelbem Licht zu arbeiten beginnt, so ist der Apparat, welcher für weisses Licht eingerichtet war, nicht mehr in Ordnung, die Bilder berühren sich nämlich an ihren blauen Rändern; die Absorption der blauen Strahlen hat somit zur Folge, dass die Bilder, welche sich scheinbar berührten, jetzt um eine Länge von $^2/_{10}$ oder $^3/_{10}$ D von einander entfernt

sind. Der Versuch ist ganz überraschend, wenn man die Bilder auf Berührung eingestellt hat und, ohne etwas zu ändern, einfach ein gelbes Glas hinter das Ocular bringt.

Die Achromasie unserer Objective ist von geringer Bedeutung, wegen der unvermeidlichen Chromasie, welche von dem Prisma herrührt.

Wer Ophthalmometer mit Glasprisma und Objective von geringem Durchmesser gebraucht hat, ist unangenehm überrascht, wenn er zum ersten Mal mit einem guten, neueren Instrument beobachtet, namentlich wenn das Object ein Controlspiegel aus weissem, stark glänzendem Metall ist. Er schreibt die Irisation der Bilder der Unvollkommenheit der Objective zu. Dieser von der Verwendung eines doppeltbrechenden Prismas herrührende Mangel wird aber reichlich aufgewogen durch die Schärfe der Einstellung, welche die neuen Instrumente ermöglichen, und welche die Grundbedingung für genaue Messungen ist.

Ganz anders verhält es sich mit der Aplanasie. Es ist von Wichtigkeit, dass diese so vollkommen wie möglich ist. Denn die Aplanasie, bei welcher sämmtliche Strahlen, welche die Objective mehr oder weniger weit von der optischen Achse durchlaufen haben, in ein und demselben Punkt dieser Achse vereinigt werden, sichert eine ganz genaue Einstellung, so dass die Bilder gleich undeutlich werden, sowie man das Ophthalmometer nur etwas nach vorn oder nach hinten bewegt. Diese wichtige Eigenschaft erhält man mit um so grösserer Genauigkeit, je grösser der Durchmesser des Objectivs und je vollkommener die Aplanasie ist.

Um die Aplanasie eines Objectivs zu prüfen, bedecke man nach einander seine Mitte und seinen Rand mit einer undurchsichtigen Scheibe, resp. mit einem undurchsichtigen Ring, nachdem man dasselbe in das Fernrohr eingeschoben hat, von dem wir im ersten Theil dieser Abhandlung gesprochen haben. Die Einstellung muss mit beiden Blendungen die gleiche sein.

4. Künstlicher Controlspiegel. Das Instrument muss mit einer aus Metall hergestellten künstlichen Cornea von sphärischer Gestalt versehen sein, welche so glänzend wie möglich und deren Krümmungsradius bekannt ist. Es ist zweckmässig, ausser dieser sphärischen Cornea noch eine astigmatische zu haben, welche an dem Kinnstück befestigt ist, und deren Radien ebenfalls bekannt sind.

Vor Kurzem habe ich kleine sphärische Spiegel von Werlein anfertigen lassen, welche eine Cornea von 45 D oder 7,5 mm Krümmungsradius darstellen und als Controlspiegel dienen können.

Ungefähr 700 Ophthalmometer, sowohl französischen als auch amerikanischen Ursprungs, tragen am vorderen Theil des Kinnstücks eine künstliche Cornea aus vergoldetem Metall, mit dem Vermerk As = 44,2—42,5 = 1,7. Dieselbe wird durch einen beweglichen Halter getragen, den ich nicht zu beschreiben brauche, da sein Gebrauch auf den ersten Blick verständlich ist. Nebenher sei bemerkt, dass man bei der Benutzung zuerst die Cornea mit in rothes Pulver getauchtem Wildleder abreiben muss (mit dem Pulver, welches allgemein dazu benutzt wird, um Silbersachen zu reinigen). Die künstliche Cornea leuchtet alsdann in hellem Glanz, und dank ihrer gelben Färbung wird man nicht zu sehr durch die Chromasie der Bilder gestört.

Man kann mit der künstlichen Cornea einen Versuch anstellen, welcher zugleich eine sehr nützliche Uebung für den Anfänger ist. Man sucht den schwächer gekrümmten Hauptmeridian auf, indem man die Bilder auf gleiches Niveau bringt. In dieser Stellung bringt man die Bilder zur Berührung, dann dreht man das Instrument um 90°, um eine zweite Lage ohne Denivellation zu finden. Durch das Uebereinandergreifen der Bilder muss man nun einen Astigmatismus von 1,7 D finden; ausserdem muss man in dieser zweiten Stellung auf dem Gradbogen des Ophthalmometers die gleiche Winkelziffer ablesen, wie die, welche auf dem Ring des Halters die Stellung der Cornea angiebt. Auf dem Gradbogen muss die Treppenfigur genau auf die Ziffer 22,5 eingestellt sein. Nachdem dies geschehen ist, braucht man sie nur noch so weit zu verschieben, dass man Berührung der Bilder erhält, und dann auf dem Bogen die zweite Stellung der Treppe abzulesen, welche 24,2 D entsprechen muss. — Es ist möglich, dass die eine oder andere Cornea nicht die oben angegebenen Radien besitzt, es kann aber auch sein, dass die Nichtübereinstimmung in der Unerfahrenheit des Beobachters ihre Ursache hat.

Um hierüber Aufschluss zu erhalten, ist es empfehlenswerth, mehrere Beobachter sich gegenseitig controliren zu lassen. Auf jeden Fall wird ein guter Beobachter für die beiden Hauptmeridiane Werthe in Dioptrien finden, deren Differenz genau übeinstimmt mit dem von dem gleichen Beobachter für den Astigmatismus derselben Cornea nach der gewöhnlichen Methode erhaltenen Werth.

5. Der Kegel. Der Nutzen des am vorderen Theil des Fernrohrs befindlichen Kegels besteht darin, dass er das Eindringen überflüssigen Lichtes verhindert, welches um so schädlicher ist, als die durch die lebende Cornea gelieferten Bilder der Objecte natürlich sehr lichtschwach sind. Es ist daher nothwendig, dass die innere

Fläche des Kegels nicht spiegelt und dass sie auch nur in geringem Masse lichtzerstreuend wirkt. Zu diesem Zweck muss die Innenfläche des Kegels mit sammetartigem schwarzem Papier überzogen sein. Es genügt durchaus nicht, das Innere des Kegels und des Fernrohrs durch Säure zu schwärzen, so wie es nur allzu häufig geschieht.

Es ist klar, dass die Spitze der Kegelfläche mit dem beobachteten Auge zusammenfallen muss. — Um sich davon zu überzeugen, muss der Beobachter, welcher das Instrument prüft, sich an die Stelle des Patienten stellen, während ein Gehilfe den Apparat einstellt. Wenn der Winkel an der Spitze des Kegels zu gross ist, so sieht der Beobachter die äussere Oberfläche des Kegels, und wenn dieser Fehler einigermassen gross ist, so bildet die vordere Oeffnung des Kegelstumpfes eine Blende und lässt einen mehr oder weniger grossen Theil des Randes des Objectivs verlieren. Alle Bemühungen, welche wir seit 1889 gemacht haben, um aplanatische Objective mit grosser Oeffnung zu erhalten, sind nutzlos, wenn man auf diese Weise den Apparat wider Willen abblendet.

Wenn der Kegel im Gegentheil nicht spitz genug ist, so lässt er mehr zerstreutes Licht eindringen, und der Rand der Oeffnung verhüllt dem Auge des Beobachteten den weissen Kreis der Kegelbasis, welcher zur Bildung des keratoskopischen Bildes der Scheibe beitragen muss. Dieser Nachtheil ist eher zulässig, als der umgekehrte.

Ich glaube, dass es in Zukunft gut sein wird, den Kegel zu verlängern. Je näher sich seine Oeffnung dem beobachteten Auge befindet, um so weniger zerstreutes Licht wird in den Apparat eindringen, aber um so genauer muss auch die Kegelgestalt dieses Theiles sein.

6. Die Einstellungsfiguren. — Alle Javal-Schiötz'schen Ophthalmometer weisen eine Fehlerquelle auf, welche bei den von 1881 bis 1889 benutzten Apparaten völlig unbemerkt blieb, obwohl sie grösser war, als bei den Instrumenten, wo die Treppenfigur zu der Verdoppelungsebene symmetrisch ist. Man sieht, dass wenn die mittleren Theile der Figuren sich zu berühren scheinen, der obere und untere Abschnitt der Treppenfigur auf das Rechteck übergreift. Dieser Fehler zeigt sich sofort, sowie man die gespiegelten Figuren auf Berührung einstellt, entweder bei einem Auge, von dem man einen Hauptmeridian beobachtet, oder besser bei einer metallischen sphärischen Cornea.

Um diese Fehlerquelle zu vermeiden, hätte man die Ränder der Figuren hyperbolisch machen müssen. Dies lohnt übrigens nicht einmal der Mühe, denn wer wirklich genaue Messungen des Astigmatismus der Cornea machen will, wird nicht die Theile der Treppenfigur benutzen, welche nothwendigerweise über den Hauptmeridian hinausreichen und ausserdem nur Vierteldioptrien zu

messen gestatten, während ein geschickter Beobachter bei intensiver Beleuchtung der Einstellungsfiguren, mit durch gelbe Glasplatten filtrirtem Lichte, keine Schwierigkeit hat, die Refraction bis auf Zehntel von Dioptrien zu bestimmen, wobei er den Grad des Astigmatismus aus der Refraction der beiden Hauptmeridiane erhält.

Wenn wir der beweglichen Figur die Form einer Treppe geben, so geschieht dieses nur wegen der Chromasie des doppeltbrechenden Prismas. In der That gelingt, dank dieser Stufenform, trotz der Chromasie eine annähernd genaue Abschätzung, da die blauen Ränder der Figuren auf dem dunkeln Grunde verschwinden. Man bringt es durch Uebung dahin, die Einstellung auf Berührung immer gleichmässig zu beurtheilen. Hierzu gelangt man weniger durch die Betrachtung der Berührungslinie, als durch die Beobachtung der Breite des dunkeln Zwischenraums. Der Raum zwischen dem Rechteck und der zweiten Stufe soll nämlich genau halb so breit erscheinen, als der zwischen dem Rechteck und der dritten Stufe. Um genauere Messungen zu machen, muss man ein schwächeres Prisma benutzen, z. B. ein Prisma mit halb so starker Verdoppelung, so dass man den Radius eines Kreises misst, welcher dem osculirenden Kreis der zu beobachtenden Curve bedeutend näher liegt. Dieses schwächere Prisma giebt viel weniger verzogene Bilder, und wenn man ausserdem gelbes Licht benutzt, so hindert nichts daran, die Treppenfigur durch einen getheilen Massstab zu ersetzen, welcher z. B. aus weissen und schwarzen Quadraten bestehen kann, und die andere Figur durch eine senkrechte, weisse Linie. Auf dem Massstab kann man die Zahlen 40, 45 und 50 umgekehrt aufzeichnen, so dass sie aufrecht auf dem beobachteten Auge erscheinen.

Bei dem letzten Modell von Giroux ist die Einrichtung getroffen, dass der Experimentator die Milchgläser leicht herausnehmen und durch Figuren ersetzen kann, welche er selbst zu den Zwecken seines Versuches auf weisser Pappe aufgezeichnet hat [1]).

7. Die Beleuchtung. Wenn das Ophthalmometer bei künstlichem Licht gebraucht wird, und man, wie es im Jahre 1881 meist der Fall war, keine Elektricität zur Verfügung hat, so bringt man auf dem oberen Theil der Kopfstütze mit Reflectoren versehene Auerbrenner an. Wenn aber Elektricität zur Verfügung steht, so ist es in jeder Hinsicht vorzuziehen, die Figuren von hinten her zu erleuchten. Man erreicht diesen Zweck vollkommen durch zwei Milchglasplatten, auf welchen die undurchsichtigen Theile in Gestalt von sehr dünnen Metallplatten aufgelegt sind. Das Glas muss das Licht gut zerstreuen und gar nicht durchsichtig sein, so dass die ganzen Flächen leuchtend werden und die Lichtquellen nicht wahrnehmbar sind.

Mit auf diese Weise eingerichteten Figuren arbeitet man sehr gut bei hellem Tageslicht; wenn die Beleuchtung ungenügend wird, steigert man dieselbe augenblicklich durch Anzünden der elektrischen

[1]) Vgl. die Mittheilung Sulzer's beim internat. med. Congress im Jahre 1890.

Lampen. — Hat man diese Einrichtung einmal benutzt, so wünscht man sich keine andere.

Wenn man sich in vollständiger Dunkelheit befindet, so braucht man eine dritte Lampe zur Beleuchtung der keratoskopischen Scheibe und zur allgemeinen Beleuchtung, damit Beobachter und Beobachteter einander sehen können.

Um sich in der Ophthalmometrie über die Beleuchtung Rechenschaft zu geben, ist es sehr zu empfehlen, eine gut reflectirende künstliche Cornea zu benutzen. Man erkennt dann, welch grosses Hinderniss für den Beobachter helle oder glänzende Objecte sein können, welche sich im Raum befinden und deren Bilder in Folge der Verdoppelung in der störendsten Weise die Spiegelungsbilder bedecken können.

Wenn man eine gute künstliche Cornea beobachtet, macht es in der Regel keine Schwierigkeit, ein für alle Mal die allzu störenden äusseren Objecte zu beseitigen, wie z. B. einen Spiegel oder einen vergoldeten, an der dem Beobachter abgewendeten Wand hängenden Rahmen. Es ist aber nicht möglich, in dieser Hinsicht alles Wünschenswerthe zu thun: man müsste den Beobachter z. B. dazu anhalten, dunkle Kleider zu tragen und, wenn der Apparat weder eine keratoskopische Scheibe besitzt, noch einen Schirm beim Ocular[1]), sich das Gesicht mit einer schwarzen Sammtmaske zu bedecken. Ohne so weit zu gehen, möchten wir doch bemerken, dass wenn ein Ophthalmometer bei Tageslicht gebraucht werden soll, es wünschenswerth ist, dass die dem Beobachteten gegenüber liegende Wand weder zu hell ist, noch sich zu nahe befindet. Alle für den Beobachteten sichtbaren Theile des Instrumentes, ausser den Figuren und der Scheibe, müssen sorgfältig geschwärzt sein. (Dieses gilt besonders für die Messingsäule, welche das Fernrohr trägt.) Noch nothwendiger ist es aber für das Innere des Tubus; man muss sich vergewissern, nachdem man das Objectivsystem herausgenommen hat, dass weder eine Schraube, noch der Rand des Ocularrohrs, noch sonst etwas im Tubus des Fernrohrs Enthaltenes glänzend ist.

Im Gegentheil müssen die für den Beobachteten nicht sichtbaren Theile des Tubus glänzend sein, um die Absorption der Wärmestrahlen zu verringern. Da die Quarzprismen mit Canadabalsam verkittet sind, ist es wichtig, dass man den Apparat nicht der Erwärmung aussetzt, was leichter geschehen könnte, wenn er in ganz geschwärztem Zustand zufällig den Sonnenstrahlen ausgesetzt würde.

Ueberdies darf man nicht vergessen, ausgenommen bei den

[1]) Vgl. Absatz 8.

Apparaten mit sehr grosser Scheibe, einen leichten, am Ocular hängenden Schirm zu benutzen.

8. Der Schirm. Der Schirm muss in seinem unteren Abschnitt, welcher für das beobachtete Auge das Hemd des Beobachters verdecken soll, geschwärzt sein. Sein oberer Abschnitt dagegen muss nach der Seite des Beobachteten hin weiss sein in der ganzen Ausdehnung, welche für den Beobachteten durch die Scheibe verdeckt ist, so dass ein Reflex entsteht, welcher die Ablesung der Winkel erleichtert. Ausser der kreisförmigen Oeffnung, welche dazu dient, den Schirm auf den dem Ocular benachbarten Tubustheil aufzuschieben, muss der Schirm eine Oeffnung besitzen, welche gestattet, über den Tubus hin zu visiren, wenn man den Apparat auf das zu beobachtende Auge richtet.

Der Schirm, welcher bei gewissen Einrichtungen der künstlichen Beleuchtung überflüssig sein mag, ist unerlässlich, wenn man bei Tageslicht arbeitet. Da die Helligkeit der beobachteten Bilder mehr als tausend Mal geringer ist als die des Himmelslichtes, so müssen, um sie gut zu sehen, die beiden Augen des Beobachters gegen dieses Licht sorgfältig geschützt werden. Der Schutz durch eine breite, das Ocular umgebende Kappe, welche das eine Auge beschattet, könnte bis zu einem gewissen Grade den Schirm für dieses Auge überflüssig machen, aber das Licht, welches durch die Lider des anderen, fest geschlossenen Auges dringt, ist eine sehr beträchtliche Quelle der Störung.

9. Der Gradbogen. In der Lage, welche das Ophthalmometer bei der Einstellung einnimmt, muss der Bogen mit der künstlichen Cornea concentrisch sein. Um sich davon zu überzeugen, misst man die Entfernung des Bogens von der Cornea. Für den vorderen Rand des Bogens, oder richtiger für den durch die Einstellungsfiguren im Raum beschriebenen Kreisbogen, muss sie 286 mm betragen bei den Ophthalmometern, wo die Stufen der beweglichen Figur, was jetzt allgemein der Fall ist, 5 mm betragen. Für die Instrumente des ältesten Modelles, wo diese Stufen 6 mm messen, muss die Entfernung = 344 mm sein.

Die Hauptbedingung, welche der Bogen erfüllen muss, ist die, dass er ganz eben ist. Es kommt leider zu häufig vor, dass der Bogen bei der Montirung durch einen ungeschickten Arbeiter verbogen wird. Oefter noch erfährt der Bogen eine solche Veränderung während des Transportes, oder was noch häufiger und ärgerlicher ist, durch den Stoss eines Dieners. Ein solcher Fehler des Bogens hat eine mehr oder weniger bedeutende Denivellation zur Folge, welche sich zeigt, wenn man eine nicht astigmatische Cornea beobachtet.

Es folgt daraus, dass wenn man mit einem in dieser Weise verbogenen Apparat ein astigmatisches Auge untersucht, die Denivellation in einem anderen Meridian als in den Hauptmeridianen verschwindet. Es ist besser, sich ohne Ophthalmometer zu behelfen, als mit einem so falsche Angaben machenden Apparat zu arbeiten.

Man muss also von Zeit zu Zeit sich vergewissern, ob der Bogen vollständig eben ist, was in wenigen Augenblicken geschehen kann, wenn man über eine künstliche, sphärische Cornea verfügt. Wenn man eine solche Cornea beobachtet, darf, wenn die Bilder der Objecte sich berühren, keine Denivellation vorhanden und die Bilder nicht schief gegen einander gerichtet sein. Man beobachtet zuerst, indem man die Figuren ungefähr in gleicher Entfernung vom Tubus lässt und dann nach einander jede derselben dem Tubus nähert, während die andere bis nahe an das Ende des Bogens verschoben ist.

Diese Prüfung ist minder genau bei den älteren Apparaten, wo die Stufenfigur die Form einer Treppe besass, und bei denen überdies noch die Bogen minder widerstandsfähig waren; da die Fabrikanten ausserdem keine künstlichen sphärischen Corneae lieferten, ist es wahrscheinlich, dass manche Besitzer dieser älteren Instrumente noch immer bei der Bestimmung der Richtung der Hauptmeridiane falsche Werthe erhalten, wobei der Fehler um so grösser ausfällt, je geringer der Grad des Astigmatismus ist.

Ein sorgsamer Fabrikant begnügt sich nicht mit einer Cornea von 7,5 mm Radius, um jede Denivellation zu vermeiden. Er benutzt zur Regulirung einen Spiegel von grösserem Radius, z. B. von 10 mm, so dass er stärkere Vergrösserung und folglich grössere Genauigkeit in der Vermeidung einer Denivellation erreicht. Selbstverständlich ist es überflüssig, den Radius des für diese letzte Prüfung angewandten Spiegels genau zu kennen.

Wenn bei dieser Prüfung die Denivellation dieselbe bleibt, wenn man die beiden Figuren gleich weit nach rechts oder nach links verschiebt, so beruht dies darauf, dass der Bogen der Verdoppelungsebene nicht parallel ist, oder dass die Figuren sich nicht in der gleichen Höhe über dem Bogen befinden. Wenn im Gegentheil bei der Verschiebung der beiden Figuren der Grad der Denivellation sich verändert, so liegt dies an einer Verbiegung des Bogens, und dann sind die Bilder auch schief gegen einander gerichtet. Dieser Fehler, welcher bei den älteren Figuren unbeachtet bleiben kann, springt in die Augen, wenn die Treppenfigur symmetrisch ist, denn dann greifen die obere und untere Stufe nicht gleich weit auf die rechteckige Figur über. Fast ohne Ausnahme rührt diese Schiefheit daher, dass der Bogen nicht eben ist. Wenn diese Verbiegung des Bogens, welche

meist durch eine zufällige Beschädigung des fertigen Apparates zu Stande kommt, die Ursache der Schiefheit der Bilder ist, so kann man dies leicht erkennen. Wenn man in diesem Falle die beiden Figuren um eine gleiche Strecke verschiebt, so dass die Bilder stets in Berührung bleiben, so sieht man, dass die Denivellation sich verändert. Ist diese Veränderung nur einigermassen beträchtlich, so ist der Apparat unbrauchbar, theils weil die Feststellung der Hauptmeridiane und des Werthes des Astigmatismus ungenau wird, theils weil der Fehler des Instrumentes die Bilder eines Auges mit regelmässigem Astigmatismus so erscheinen lässt, wie sie von einer decentrirten Cornea entworfen werden. Diese decentrirten Augen, die leicht kenntlich sind an dem blasebalgartigen Aussehen ihrer skiaskopischen Bilder, entgehen somit leicht der ophthalmometrischen Wahrnehmung, wenn der Bogen gegen seine Ebene gekrümmt ist.

Wenn man keine künstliche sphärische Cornea zur Verfügung hat, so kann man den Bogen leicht mit einer Libelle prüfen. Man beginnt damit, das Fernrohr mit der Libelle wagerecht aufzustellen, setzt dann letztere auf die Fläche des Bogens und dreht das Fernrohr um seine Achse, bis die Luftblase in die Mitte kommt. Diese muss nun stets dieselbe Lage einnehmen, an welche Stelle des Bogens man die Libelle auch bringen möge.

Um einen verbogenen Gradbogen wieder eben zu machen, braucht man den Apparat nicht aus einander zu nehmen. Die Libelle giebt die Richtung der zu beseitigenden Verbiegungen an, und mit einiger Geschicklichkeit gelingt es, wenn man den Tubus mit einer Hand festhält, und mit der Hand, nahe beim Tubus, die Hälfte des Bogens fasst, welche zurecht gebracht werden soll. Man fasse dabei den Bogen nicht an seinem Ende an, man würde sonst Gefahr laufen, ihn nicht an der Stelle, wo die Verbesserung vorgenommen werden soll, zurecht zu biegen, sondern ihm eine neue, zwar entgegengerichtete, aber wegen ihrer Lage unerwünschte Biegung beizubringen.

Um allen diesen ärgerlichen Störungen vorzubeugen, wäre es zweckmässig, in Zukunft Bogen herzustellen, deren Fläche senkrecht zu derjenigen der bisher gebräuchlichen wäre, damit ein Stoss sie nur im Sinne der Krümmung mehr oder weniger verändern könnte, was nur von geringem Nachtheil wäre.

Um, ohne etwas aus einander zu nehmen, zu sehen, ob der Bogen den richtigen Radius besitzt, bringt man jede der Figuren auf 30° Entfernung von der Mitte des Bogens; ihre gegenseitige Entfernung von Rand zu Rand gemessen muss dann dem Radius gleich sein, d. h.

344 oder 286 mm, je nachdem die Dioptrien auf den Figuren 6 oder 5 mm entsprechen.

Einzelne Fabrikanten haben den Rand des Bogens gezahnt, um ungeschickten Beobachtern die Bewegung der Figuren zu erleichtern. Andere haben eine Einrichtung getroffen, welche gestattet, beide Objecte symmetrisch zu bewegen. Es ist aber vorzuziehen, die beiden Objecte durch eine Zahnstange zu verbinden, welche gestattet:

1. die Figuren durch einen Trieb zu bewegen, 2. was viel nützlicher ist, die beiden Figuren zu einem Paar zu vereinigen, welches man verschieben kann, ohne dass ihre gegenseitige Entfernung sich verändert. — Diese Einrichtung, welche hier zum ersten Mal beschrieben wird, ermöglicht die Krümmungsdifferenzen zwischen den verschiedenen Theilen derselben Meridiane sofort aufzufinden. Man kann in der That viel schneller das Figurenpaar nach einander um 10° oder 15° nach rechts oder links verschieben, als den Patienten Bewegungen des Auges ausführen lassen, indem man die Scheibe benutzt, um ihm zu zeigen, wo er hinsehen soll.

Die Ebene des Bogens muss der Verdoppelungsebene des Prismas genau parallel sein. Wenn dies der Fall ist, so zeigen die Figuren bei Spiegelung auf der künstlichen sphärischen Cornea gar keine Denivellation. Entdeckt man eine solche, wie klein sie auch sein mag, so muss man, um ihre Ursache zu erkennen, die beiden Figuren in gleicher Richtung um eine gleiche Länge auf dem Bogen verschieben, so dass ihre Bilder in Berührung bleiben. Wenn der Bogen ganz eben ist, so bleibt die Denivellation constant und ist einer unrichtigen Befestigung des Bogens zuzuschreiben; es sei denn, dass durch einen unwahrscheinlichen Missgriff die Figuren nicht in gleicher Höhe über dem Bogen aufgestellt worden sind. Um diesen Fehler zu beseitigen, kann man zur Noth eine der Figuren in die Höhe bringen und in der Stellung befestigen, welche die Denivellation zum Verschwinden bringt.

Das richtige Verfahren, um die Denivellation zu beseitigen, besteht darin, dass man die Verbindung des an den Bogen gelötheten Tubus löst; dieser ist meist an dem Fernrohrtubus mit zwei Schrauben befestigt, von denen die eine durch Druck wirkt, während die andere durch die beiden Tubusse durchgebohrt ist. Wenn die zweite fortgenommen ist, löst man die erste etwas, wodurch es gelingt, wenn man das Instrument auf die künstliche sphärische Cornea richtet, die Denivellation aufzuheben, indem man mit der einen Hand den Bogen dreht, während die andere, indem sie das Fernrohr festhält, dieses verhindert, die Rotationsbewegung mitzumachen. Wenn die Regulirung vollkommen ist, zieht man die erste Schraube fest an, und nachdem man sich vergewissert hat, dass bei dieser Anziehung keine neue Denivellation entstanden ist, bohrt man ein neues Loch für die zweite Schraube.

Wenn dasselbe Ophthalmometer abwechselnd Prismen aufnehmen soll, bei denen die Verdoppelung eine verschiedene ist, kann man das eben angegebene Verfahren nur für ein einziges dieser Prismen anwenden, während man für die anderen genöthigt ist, auf den Stift des Tubus zu wirken, in welchem sie enthalten sind, eine sehr schwierige Operation, welche Laurent vortrefflich ausführte.

Es darf eigentlich nicht vorkommen, dass die Gradtheilung ungenau ist. Was die zweite Graduirung betrifft, welche den Krümmungsradius angiebt, so muss man sich, indem man die Figuren gleiten lässt, durch die an denselben befindlichen Merkzeichen vergewissern, dass die Theilungen mit folgender Tabelle übereinstimmen.

Refraction	Radius	Refraction	Radius
50 D	6,75 mm	43 D	7,85 mm
49 D	6,89 mm	42 D	8,04 mm
48 D	7,03 mm	41 D	8,23 mm
47 D	7,18 mm	40 D	8,44 mm
46 D	7,34 mm	39 D	8,65 mm
45 D	7,50 mm	38 D	8,89 mm
44 D	7,67 mm		

10. Prüfung der Verdoppelung. Wenn eine Ungenauigkeit vorkommt, sei es in der Gradtheilung des Bogens, was aber selten ist, sei es in der verdoppelnden Wirkung des vorderen optischen Theiles des Instrumentes, so verbessert man annähernd diese Fehler im Ganzen durch folgendes Verfahren. Man beobachtet den Controlspiegel von 7,5 mm Radius, und stellt das Instrument ein, nachdem man das Rechteck auf 20° der Theilung gebracht hat, wobei man aber darauf achten muss, den Apparat eher zu sich heranzuziehen, als nach vorn zu schieben. Durch eine leichte Bewegung des Kopfes senkrecht zur Richtung des Ocularfadens überzeugt man sich davon, dass dieser sich gegen das Bild der Figuren nicht zu verschieben scheint: dieser Mangel einer Parallaxe beweist, dass im Raum das reelle Bild der Figuren sich in derselben Ebene wie der Ocularfaden befindet. Nachdem dies geschehen, verschiebt man die Figuren, bis sie mit ihrer Mitte den Rand des Rechtecks berührt. Wenn man richtig experimentirt hat und der Apparat genau ist, muss man die Treppenfigur genau auf 25° der Theilung gebracht haben, wobei also die Entfernung zwischen beiden Figuren 45° beträgt, was 45 D Refraction oder 7,5 mm Radius entspricht. Diese Prüfung lässt keinen Ausgleich zu, man muss sie verschiedene Male wiederholen und sich davon überzeugen, dass der Fehler $^1/_{10}$ D nicht überschreitet. Wenn der Versuch nicht gelingt und man mehr oder weniger als 45° abliest, so kann man das Instrument zur Noth doch gebrauchen, indem man die feste Figur innerhalb oder ausserhalb von 20° anbringt und

ein für alle Mal in der Lage fixirt, bei welcher die bewegliche Figur genau auf 25° der entgegengesetzten Seite zu stehen kommt. Dieses Verfahren ist aber nicht zu empfehlen. Viel genauer ist es, in folgender Weise zu verfahren:

Man muss den Theil *R* (Fig. 3) abschrauben und mit einem Schraubenzieher die Schraube entfernen, welche den langen Ocularlubus befestigt. Nachdem dies geschehen, bringt man die Figuren auf 45° der Theilung; das Ophthalmometer wird an seinen Platz gebracht und durch eine Gesammtbewegung für das von dem Controlspiegel entworfene Bild eingestellt. — Erster Fall: Wenn die Figuren sich nicht berühren, so zieht man den Apparat langsam an sich und giebt dem Bilde seine Schärfe wieder, indem man den langen Ocularlubus sachte einschiebt. Indem man dies mehrere Male wiederholt, erhält man endlich die Berührung der Figuren. Dann kann man mit einem Schlag ein neues Loch schlagen lassen, welches durch den kleinen Tubus des Stückes *R* und den langen Ocularlubus hindurch geht, und man befestigt dann endgültig beide Theile an einander mit einer kleinen Schraube [1]). Zweiter Fall: Greifen die Objecte auf einander über, so verfährt man auf ähnliche Weise, aber in entgegengesetzter Richtung, indem man allmählich den langen Ocularlubus zurückzieht. Bei gewissen Apparaten ist die Regulirung in dieser Weise unmöglich; man muss sie dann an dem kleinen Ende des Ocularlubus vornehmen. Wenn dieser Tubus verlängert werden muss, schraubt man den kleinen Ocularträger um das nöthige Mass ab, lässt einen kleinen Ring von entsprechender Breite herstellen, welchen man zwischen die beiden Tubusse einsetzt. Wenn man dagegen die Länge dieses Theiles des Apparates verringern muss, so lässt man das Ende des langen Ocularlubus abschneiden. Wenn diese Regulirung beendigt ist, so wird der Gradbogen sich natürlich nicht mehr in der richtigen Entfernung von der Cornea befinden und das Fernrohr, dessen vorderes Objectiv man entfernt hat, wird nicht mehr auf unendlich eingestellt sein. Wenn diese beiden Fehler ein annehmbares Mass überschreiten [2]), muss man das Instrument dem Fabrikanten zurückschicken, damit er entweder das Prisma oder das vordere Objectiv, oder selbst beide Theile verändert, auf deren Genauigkeit die Güte des Apparates beruht.

Wenn man sich darauf beschränkt, den Astigmatismus der Corneaoberfläche zu messen, so kann man weniger peinlich sein; man muss aber wissen, dass man nur mittelmässige Messungen erhält.

11. Die Scheibe. Da die Scheiben durch Lithographie hergestellt sind, können sie nicht falsch sein, aber sie können sich in einer Entfernung befinden, für die sie nicht berechnet sind.

Die Durchmesser der auf den keratoskopischen Scheiben aufgezeichneten Kreise nehmen nach dem Tangentengesetz zu. Die Scheibe vom Jahre 1881 (Laurent) ist für eine Entfernung von 20 cm her-

[1]) Man darf nicht vergessen, den Kopf dieser Schraube zu schwärzen.

[2]) Obige Correctur halte ich für zulässig, wenn der ursprüngliche Fehler nicht mehr als ca. 1—2 D beträgt.

gestellt, die der neueren Ophthalmometer für eine Entfernung von 32 cm vom beobachteten Auge. Es ist gut, sich dies zu merken, da man die Scheibe zur Prüfung des Gradbogens benutzen kann.

Wenn man die peripherischen Theile der Cornea untersuchen will, muss man die Stellung des beobachteten Auges durch Polarcoordinaten bestimmen. Um diesem Erforderniss zu entsprechen, trägt die Scheibe zwei Gradtheilungen. Die eine, von 5 zu 5 Graden vom Centrum aus, dient dazu, die Parallelkreise zu bestimmen, die andere von 15 zu 15 Graden, von 0 bis 360, giebt die Meridiane an. Zwei Zahlen m und p bestimmen also die Stellung des beobachteten Auges [1]).

Da die richtige Vereinigung von Prisma und vorderem Objectiv zur Folge hat, dass wenn der Apparat eingestellt ist, der Gradbogen und die keratoskopische Scheibe sich in der richtigen Entfernung von der Cornea befinden, so kommt es, dass wenn diese Bedingung erfüllt ist, die Kreise der keratoskopischen Scheibe unter dem richtigen Winkel gesehen werden. Man kann sich davon überzeugen, wenn man sich an die Stelle des Patienten setzt und den Apparat durch einen Gehilfen einstellen lässt; man wird dann sehen, dass wenn man die Figuren auf 5, 10 und 15 Grad Abstand vom Centrum bringt, ihre Ränder den Kreisen 5, 10, 15 Grad der Scheibe genau entsprechen.

Man kann dies auch in der Weise feststellen, dass man auf einer lebenden oder auch einer künstlichen Cornea das Zusammenfallen der Ränder der Figuren mit den Kreisen der Scheibe beobachtet.

Bei diesem Versuch sieht man, dass wenn die Figuren scharf eingestellt sind, dies für die Scheibe nicht der Fall ist, welche nur dann ganz scharf gesehen wird, wenn man den ganzen Apparat ein wenig vorschiebt. Aber dies schadet nichts, da die in Rede stehende Prüfung nicht sehr genau zu sein braucht.

Bei diesen beiden Methoden muss der Bogen zu dem beobachteten natürlichen oder künstlichen Auge concentrisch sein. Man muss sich vorher davon überzeugen, dass dies der Fall ist, und dass die Entfernung vom beobachteten Auge zum Bogen bezw. 344 oder 286 mm beträgt, je nachdem die Dioptrie auf der Treppenfigur einer Länge von 6 oder 5 mm entspricht.

[1]) Man muss nicht vergessen, dass die keratoskopischen Bilder durch das Fernrohr umgekehrt werden, und dass diese Umkehrung einer Drehung um 180° des Bildes in seiner Ebene entspricht. Mit anderen Worten, nehmen wir an, man wolle die zahlreichen keratoskopischen Bilder, welche sich in meiner Troisième Contribution à l'Ophtalmométrie (Mémoires d'Ophtalmométrie, p. 67) befinden, in ihrer wirklichen Stellung sehen, so genügt es, das Buch umzudrehen und den oberen Theil der Seite nach unten zu bringen.

Wenn der Bogen falsch befestigt ist, was leicht vorkommt, so bemerkt man es sofort bei der einen oder der anderen der obigen Prüfungen, denn in diesem Fall nehmen die Controlspiegel, welche in gleicher Entfernung vom Centrum befestigt sind, eine zur Scheibe unsymmetrische Stellung ein.

12. Der Kopfhalter muss auf der vom Beobachter gesehenen Seite und in der Höhe, in welcher sich die Augen des Beobachteten befinden müssen, zwei gut sichtbare wagerechte Striche zeigen, welche dazu dienen, vor dem Gebrauch des Apparates die Sicherheit zu geben, dass die Augen sich in gleicher Höhe befinden. Der Nutzen dieser Striche ist gross, denn es kommt sehr häufig vor, dass die Patienten den Kopf um mehrere Grade nach der einen oder anderen Schulter senken. Es folgt daraus ein Irrthum im Betrag der gleichen Gradzahl bei Ablesung des Winkels zwischen dem Hauptmeridian und der Senkrechten oder Horizontalen. Es kommt selbst vor, dass der zuerst richtig eingestellte Patient im Verlaufe der Messung den Kopf nach der einen oder anderen Seite senkt. Man entdeckt diese gar nicht selten vorkommende Abweichung, wenn man, nachdem man ein Auge beobachtet hat, zur Untersuchung des anderen übergehen will, indem man dasselbe bei wagerechter Verschiebung des Fernrohrs nicht im Gesichtsfeld findet.

In diesem Fall muss man sich wohl hüten, das Fernrohr zu heben oder zu senken. Man muss unter Benutzung der beiden wagerechten Striche des Kopfhalters die beiden Augen in die gleiche wagerechte Ebene bringen, und nachdem dies geschehen, die Messungen von Neuem beginnen [1]).

Wenn der Astigmatismus stark ist, so giebt das Ophthalmometer gewöhnlich die Richtung des totalen Astigmatismus mit grosser Genauigkeit an.

In Bezug auf das Verhältniss zwischen dem totalen Astigmatismus und den ophthalmometrischen Messungen möchte ich auf die Seite 131 meiner „Mémoires d'Ophtalmométrie", § C, verweisen.

Ströme von Tinte wurden vergossen durch Beobachter, welche diese Seite nicht gelesen hatten und welche, ohne die hier massgebenden Gesetze zu kennen, auf die Differenzen aufmerksam machten, welche normalerweise

---

[1]) Wenn ich diese Vorsichtsmassregeln besonders hervorhebe, so geschieht es, weil ich mehr Werth auf die Bestimmung der Achse der Cylindergläser lege, als auf die ihrer Stärke. Wenn ein Patient mit den verordneten Cylindergläsern nicht zufrieden ist, so liegt dies selten daran, dass man ihm zu starke oder zu schwache Gläser gegeben hat, sondern fast immer daran, dass ihre Achsen nicht genau die richtige Richtung haben.

zwischen den ophthalmometrischen Messungen und den durch die Skiaskopie und die subjective Beobachtung erhaltenen Zahlen bestehen[1]).

13. Der Fuss. Da der Fabrikant nur die metallische Cornea beobachtet, so kommt es vor, dass die Achse des Fernrohrs nicht genau senkrecht zu der Linie ist, welche die beiden vorderen Füsse des Basaldreiecks verbindet, so dass man nicht von einem Auge auf das andere übergehen kann, ohne den Kopf des Patienten seitlich zu verschieben. Nichts ist leichter als diesen Fehler zu beseitigen. Es genügt, die Schraube zu lösen, welche die Säule auf dem gusseisernen Dreieck befestigt, und sie wieder anzuziehen, nachdem man den Tubus etwas in der erforderlichen Richtung gedreht hat.

Zum Schluss drängt es mich, Herrn Dr. Druault meinen besten Dank auszusprechen für seine sachverständige und freundschaftliche Mitwirkung bei der Abfassung dieses Aufsatzes.

Nachschrift.

Nachdem ich mir soeben die obigen Seiten nochmals habe vorlesen lassen, bedauere ich den Lesern des „Archivs" keine besser geordnete Arbeit vorlegen zu können. Ausser Stande sie nochmals durchzunehmen, habe ich nur die Wahl, sie zurückzuziehen oder so zu veröffentlichen, wie sie ist. Ich entschliesse mich zu Letzterem in der Hoffnung, dass früher oder später sich Jemand finden wird, der die Construction des Ophthalmometers in dem Stadium, in welchem ich sie hinterlasse, wieder aufnimmt. Derselbe wird wohl aus obigem Wirrwarr Andeutungen herausfinden, die ihm Irrwege ersparen. Die Uebersetzung dünkt mich klar und deutlich. Es scheint mir jedoch nützlich zu sagen, dass ich die Absicht habe, vor Jahresschluss und nach eventueller Verbesserung den französischen Text, nach welchem diese Uebersetzung gemacht wurde, in den Annales d'Oculistique zu veröffentlichen.

Paris, den 7. Juli 1901. E. J.

[1]) Bei nochmaligem Durchlesen der Stelle, auf die ich soeben verwiesen habe, finde ich, dass darin einige Punkte zu verbessern sind.

Zuerst scheint es, dass die mit R bezeichnete Grösse, welche von 0,25 bis 0,75 variirt, dem Astigmatismus der hinteren Corneafläche zugeschrieben werden soll. Dann muss die Grösse p verringert werden, denn sie ist zum Theil dem Umstand zuzuschreiben, dass ich bei subjectiver Untersuchung stets Concavgläser verwende, deren Wirkung durch ihre Entfernung von der Cornea verringert wird. Endlich habe ich zu jener Zeit der astigmatischen Accommodation einen zu grossen Werth zugeschrieben.

Die Einführung des Jequirity in die ophthalmologische Therapie.

Von

L. de Wecker

in Paris.

In seiner so werthvollen Arbeit: Experimentelle Untersuchungen über Abrin-(Jequiritol)-Immunität als Grundlage einer rationellen Jequirity-Therapie giebt Dr. Römer (dieses Archiv LII. 1. S. 75) einen „Geschichtlichen Theil", welchen etwas zu erläutern mir hier gestattet sein möchte.

Offenbar hat der geehrte College sich nicht hierfür die Mühe genommen, die Art und Weise, wie das Jequirity in die ophthalmologische Therapie eingeführt worden, etwas genauer zu revidiren, sonst würde derselbe nicht ein so scharfes Urtheil gefällt haben, indem er sagt: „Das Verdienst, das Jequirity in die wissenschaftliche Augenheilkunde eingeführt zu haben, gebührt de Wecker. Aber dieses Verdienst ist sehr geschmälert dadurch, dass de Wecker, ohne das wirksame Princip des Arzneimittels begrenzt zu haben, das Jequirity enthusiastisch als gefahrloses Allheilmittel gegen Trachom empfiehlt."

College Römer scheint nicht zu wissen, dass, nachdem ich die so merkwürdige Wirkung des Jequirity auf die Conjunctiva gezeigt, ich es nicht als Allheilmittel des Trachoms empfohlen habe, sondern in meiner ersten Anzeige nur angerathen, die Jequirityophthalmie der so gefährlichen Inoculation des Trippereiters zu substituiren.

Ausschliesslich für die, dieser Inoculation zugängliche Form des Trachoms wurde das Jequirity empfohlen, denn ich sagte: „Il m'a paru utile de signaler surtout aux confrères qui ont de nombreux cas de granulations à soigner et qui sauront rapidement discerner, après avoir antérieurement experimenté l'inoculation jusqu'à quel point l'ophtalmie factice du Jequirity pourra avantageusement la remplacer, en fournissant une rapide guérison des granulations." Ich füge noch hinzu: „Une expérience prolongée pourra seule indiquer dans quelle mesure la purulence fournie par le Jequirity sera susceptible d'être préjudicable ou utile dans les affections ulcéreuses de la cornée."

Wie hätte Römer, wenn er die speciell von ihm citirte Arbeit gelesen hätte, angeben können, dass ich das Jequirity als ein „gefahrloses Allheilmittel" empfohlen hätte?

In meiner zweiten Arbeit, die auch mit der Bekämpfung der Inoculationscuren des Trachom beginnt, sage ich: „Il ne faut pas se dissimuler que tout est encore à étudier dans ce remède si peu connu. Tout d'abord son principe actif est à rechercher, puis le dosage de ce principe, ainsi que son meilleur mode d'emploi et les affections pour lesquelles le liane de reglisse constitue un moyen curatif. A défaut de connaissances précises nous nous sommes tenu dès le principe à la méthode populaire, tout en augmentant, suivant le degré d'inflammation que nous voulions obtenir, la force de l'infusion, ainsi que le nombre et la durée des lotions."

Bekenne ich hier nicht offen, ein Heilmittel, dessen wirksames Princip mir unbekannt, nach dem Volksgebrauch verwendet zu haben, und mein Enthusiasmus beschränkt sich ausschliesslich darauf, dass dieses Mittel die so gefährliche Inoculation bannen und diejenigen Fälle rasch heilen könne, welche man früher für die Inoculation reservirt hatte. Glücklicher Weise ist gerade Römer's Arbeit die Bestätigung, dass ich mich hier nicht geirrt habe.

Dass sich der geehrte College durchaus nicht die Mühe genommen hat, meine eigenen Arbeiten zu lesen, sondern es ihm genügt hat, die, welche gegen mich gerichtet waren, zu consultiren, geht klar aus folgendem Satze hervor: „Kurze Zeit nach einer wirksamen Pinselung mit dem Infuse trat eine mässige Injection der Conjunctiva auf, die sich schnell steigerte. Nach ungefähr 16 Stunden waren die Lider verklebt und begannen anzuschwellen, manchmal bis zum Orbitalrand und darüber hinaus. Sie sehen glänzend aus, fühlen sich heiss an und waren bei Berührung äusserst empfindlich. Die Application war also durchaus nicht, wie de Wecker meinte, schmerzlos."

Hiernach sollte man glauben, dass ich entweder nie eine Jequirityophthalmie gesehen, oder absichtlich das Gegentheil der Wahrheit angebe. Ich habe einfach gesagt, dass die Application des Infusum auf die Conjunctiva schmerzlos sei — was in der That der Fall ist —, habe aber in der oben angeführten zweiten Arbeit erwähnt: „Ce qui est surprenant c'est que quelque pénible que soit l'état de purulence factice par lequel passe le malade, dont les paupières et la face ne laissent que de présenter une tumefaction fort désagréable, nous n'en avons rencontré aucun qui se soit refusé à un nouvel emploi d'un remède aussi energique."

Meine klinischen Beobachtungen, die College Römer in der soeben angegebenen Weise geprüft hat, haben für ihn keinerlei Werth, denn: „Sachliche Klarheit und objective Prüfung kam in der Frage der Jequirityanwendung erst durch die Untersuchungen seines hochverehrten früheren Lehrers und Chefs Herrn Geheimrath v. Hippel."

Ich hoffe, die unparteiischen Leser meiner Veröffentlichungen und der einzigen von Prof. v. Hippel gegebenen Arbeit, werden beurtheilen, was einem jeden hier zukommt und ob in der That „unter der sondirenden Hand vorurtheilsfreier Nachprüfung sich denn auch bald von de Wecker's stolzen Thesen ein Stein nach dem anderen abgebröckelt hat".

Um hier aber vorurtheilsfrei ein Urtheil fällen zu können, muss man vor Allem genau wissen, wie und wofür das Jequirity in die Augenheil-

kunde eingeführt worden, und dies hat College Römer beim Schreiben seines „Geschichtlichen Theiles“ vollständig unberücksichtigt gelassen.

Es möge mir noch gestattet sein, zu diesem Zwecke auf meine „stolzen Thesen“ zurückzukommen. Ich habe behauptet:

1. Ohne irgend welchen Zweifel erzeugt man mit den Waschungen eine „ophthalmia purulenta cruposa“. Das ist wohl von Niemand — mit Ausnahme von Vossius geleugnet worden, der dann später diese Wirkung als höchst gefahrvoll angab — „deren Intensität man dosiren kann je nach der Zahl der Waschungen und der Stärke der Infusion“.

An dem zweiten Theile dieser These kann, glaube ich, auch nach der Entdeckung des Abrins nicht gezweifelt werden. Was ich hätte hinzufügen müssen ist: so lange es sich um eine nicht secernirende Conjunctiva handelt, wie man solche bei veraltetem Trachom, bei Trübungen nach früherer Keratitis pustulosa, parenchymatosa etc. vorfindet. Für die, welche meine früheren Arbeiten gekannt, war aber dieser Zusatz überflüssig.

Die Stärke der Infusion und die Zahl der Waschungen, sind diese etwas anderes als der Abringehalt des Collyriums und die Frequenz der Instillationen?

Jede Confusion würde hier vermieden sein, wenn man nur an gesunder Conjunctiva Versuche angestellt haben würde, wenn man das Mittel, wie das Menacho zuerst gethan, nur bei alten Trübungen der Cornea ohne bestehendes Conjunctivalleiden experimentirt hätte. So wurde es aber für die Granulationen empfohlen und man vergass schnell, dass man hier, nur die Form veralteten Trachoms, die früher mit Inoculation behandelt, für die Jequiritycur zu verwerthen habe; dass man bei normaler Conjunctiva mit Jequirityinfusion oder Abrinlösung je nach ihrer Stärke der Frequenz der Anwendung die zu erzeugende Entzündung so zu sagen in der Hand hat, bezeugt ja gerade Römer's Arbeit.

2. Meine zweite These, ohne irgend welchen Zweifel heilt die Ophthalmia jequiritica rasch die Granulationen, wird für Jeden verständlich sein, der sich die Mühe geben will, meine vorhergehenden Publicationen zu lesen. Aus denselben geht klar hervor, dass ich hier nur das alte Trachom meine, nicht aber jede Form der Granulationen, ganz insbesondere nicht solche mit acuten Erscheinungen und Secretion. Das rasche Heilen, im Vergleiche zu den mit den gebräuchlichen Behandlungsweisen erzielten, konnte ja nur einen relativen Begriff haben, denn schon in der im folgenden Jahre (1883) erschienenen Arbeit (De l'emploi clinique du Jequirity. Ann. d'Ocul. Tom. LXXXIX. p. 225) führe ich an: „Si j'ai employé le mot rapidement c'est que je l'ai trouvé approprié ne comparent ce que reclame de temps le traitement usuel des granulations“ und zwar die des veralteten Trachoms.

Auch hier nach beinahe 20 Jahren behaupte ich, dass es kein Mittel giebt, trockene Granulationen, mit oder ohne Pannus, schneller und ausgiebiger zu heilen als das Jequirity, und ich bin beruhigt über dessen spätere allgemeine Anwendung, besonders wenn das Abrinantitoxin die ophthalmologische Welt mehr, wie meine so angezweifelten Versicherungen, von der Ungefährlichkeit des Jequirity überzeugt haben wird.

Bis jetzt habe ich schon die Genugthuung, dass auch ohne das Abrin-antitoxin Tausenden von Blinden das Sehen wiedergegeben worden ist, denn welche auch die vorwiegende Stellung sein mag, die Deutschland in der Ophthalmologie einnimmt, welcher auch der Schaden sein kann, den die so ungerechtfertigte Bekämpfung des Jequirity, besonders von Seiten deutscher Collegen erlitten hat, so irrt College Römer doch sehr, indem derselbe, nur nach den deutschen Kliniken schliessend, glaubt: „dass heute das Jequirity in ophthalmologischen Heilanstalten nur ein kümmerliches Dasein fristet“ [1]).

3. Meine dritte These, die am meisten angegriffen wurde: „Ohne irgend einen Zweifel läuft die Cornea keinerlei Gefahr während des Bestehens der Ophthalmia Jequiritica“, wird auch jetzt nicht von denen angegriffen werden, die bei der Anwendung des Jequirity genau meine Indicationen befolgt haben, und die genügende Erfahrung gesammelt haben [2]).

---

[1]) Coppez, welcher ein sehr grosses Material von Granulösen in Belgien hat, schreibt mir (9. Avril 1901): „Ceux qui s'imaginent que nous n'y avons plus recours, pour le motif que nous n'avons plus rien publié à ce sujet se trompent fort. — Je continue l'usage du jequirity depuis le jour où vous l'avez lancé dans la pratique et j'ai trouvé que nous n'avons pas encore un remède, ni un moyen plus efficace contre la pannus granuleux que le jequirity. Plus de 2500 malades ont été ainsi soignés à notre clinique: le jequirity est supérieure au raclage, au brossage avec ou sans scarefications, moyens beaucoup plus cruels et laissant des cicatrices indelebiles, que ne produit pas le Jequirity.“

[2]) Ich habe Dr. Menacho, der über ein grosses Material in Barcelona verfügt, gebeten, mir brieflich mitzutheilen, welche Erinnerung derselbe über die erste Anwendung des Jequirity behalten hat. Folgende Antwort erhielt ich von meinem früheren Assistenten: „Ich besitze noch die Statistik, welche ich erhoben habe, als ich in Ihrer Klinik mit der Anwendung des Jequirity beauftragt war und auf welche mich stützend, ich auf dem zweiten Pariser Congresse de la Société Fr. d'Ophtalmologie ich die Schlüsse gezogen habe. In Ihrem Briefe fragen Sie mich: 1. was ich jetzt noch von der Ungefährlichkeit des Jequirity halte; 2. welche die Zahl der Kranken ist, die ich behandelt, als ich bei Ihnen war, und wie viele Complicationen der Cornea ich damals beobachtet habe; 3. ob dieses Heilmittel bei mir ausser Gebrauch gekommen ist. Um die erste Frage zu beantworten, kann ich nur wiederholen, was ich auf dem letzten Pariser Congresse im August 1900 gesagt habe, dass das Jequirity ein vorzügliches Heilmittel gegen Hornhautaffectionen, dass es nicht schwieriger zu dosiren ist, als alle anderen .... Was den zweiten Punkt anbetrifft, so habe ich eine Statistik von 100 mit den verschiedensten Hornhautaffectionen bei Ihnen behandelten Kranken conservirt, von welchen nur ein einziger eine schwere Complication, die aber nicht dem Jequirity zuzuschreiben ist. Es handelte sich um einen 15jährigen Kranken, welcher am zweiten Tage seiner Jequirityophthalmie einen heftigen Stoss auf das Auge mit Ruptur der Cornea erhielt, welcher zum Verluste des Auges geführt. Ausser diesem Fall und obgleich man sich in der Versuchszeit des Jequirity befand, kann ich versichern, dass wir keinerlei nennenswerthe Complicationen der Cornea gehabt haben.

Bei nicht secernirender Conjunctiva (trockenen Granulationen) behaupte ich, wie früher, dass die Cornea keinerlei Gefahr läuft. Ganz anders verhält es sich aber, wenn man Jequirity bei purulenten Krankheiten der Conjunctiva anwendet. Hier können in der That desaströse Resultate eintreten, wie bei Kapp's Patienten. Dagegen hat unter 2500 Applicationen Coppez nur ein einziges Mal eine Complication notirt, und das betraf einen Fall „papillären" Trachoms mit blennorrhagischem Charakter (Briefliche Mittheilung 9. Avril 1901).

Zwei Jahre nach Einführung des Jequirity habe ich (Ann. d'Oculist. Tom. XCII. p. 9, 1884) gesagt: „Promptement on a acquis la conviction que la présence d'une ophthalmie purulent chronique, accompagnant une affection granuleuse de la conjonctive, ou une affection cornéenne quelconque (pustule maligne de la cornée) exclut imperieusement la methode substitutive du jequirity." Will man sich die Mühe geben, die Complicationen, welche von Seiten der Cornea das Jequirity hervorgerufen hat, zusammenzustellen, so wird man sich leicht überzeugen, dass es sich immer um solche Kranke gehandelt hat, bei welchen ein purulenter Zustand der Conjunctiva vor Anwendung des Jequirity constatirt worden ist.

Auch hatte Warlomont vollständig recht, wenn derselbe meine letzte Publication über Jequirity (Un dernier mot sur le Jequirity. Rev. clin. d'Oculist. Avril 1886) anführend sagt: „Le Jequirity n'a plus besoin de se justifier, c'est à ceux qui en dehors du respect d'indications bien déterminées, ont echoué, ou qui par un mauvais emploi de cet agent héroique, l'ont vu produire des accidents, qui ne sont imputables qu'à leur inexperience, à apporter leur justification devant le tribunal de l'opinion." (Ann. d'Oculist. Tom. XCV, p. 283.)

Seit dieser letzten Veröffentlichung (1886) habe ich mich begnügt, meinen Schülern zu sagen, dass ich trotz aller Angriffe über die Zukunft der Jequiritybehandlung völlig beruhigt sei, dass meine persönliche Intervention unnöthig sei, denn ein so unbestreitbar wirksames Heilmittel werde sich von selbst Bahn brechen, um zu allgemeiner Anwendung zu kommen. Die Arbeiten von Terson, de Lapersonne, Masselon, Römer etc., bestätigen meine Voraussage.

Welches auch die Ansichten des Collegen Römer sein und bleiben können, was meine Intervention hier anbetrifft, so kann derselbe meines besten und aufrichtigsten Dankes versichert sein, sich mit der Jequirity-Ophthalmie in so ausführlicher Weise beschäftigt und deren Werth in so klarer und wissenschaftlicher Weise demonstrirt zu haben.

Paris, 10. April 1901.

Was den dritten Punkt anbetrifft, so habe ich 1000 Augen mit Jequirity behandelt, deren Beobachtungen ich gesammelt habe und die für eine nächstens in den Archivos de Oftalmologia Hispano-Americanos verwerthet werden sollen (Barcelona, 6. IV. 1901).

Druck von Pöschel & Trepte in Leipzig.

Fig. 1.

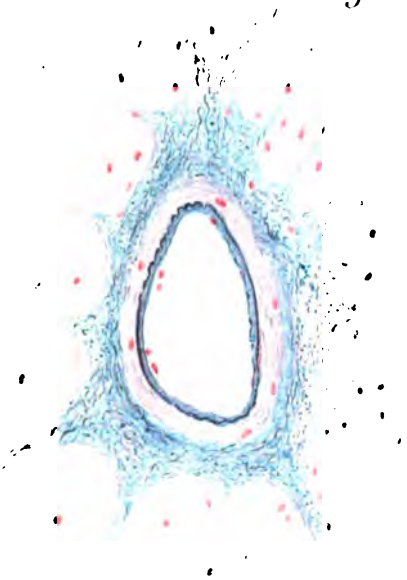

Fig. 3.



Fig. 2.

Fig. 4.



Fig. 5.

Verlag von Wilhelm Engelmann in Leipzig. Alte Akademie E. A. Funke Leipzig.

Fig. 6.

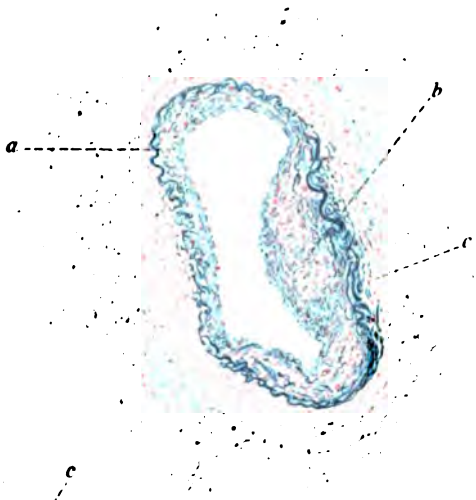

Fig. 7.



Fig. 9.

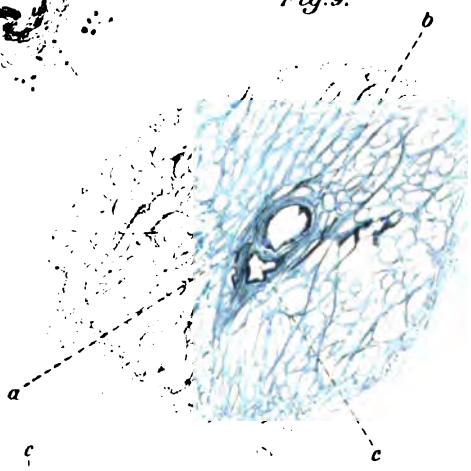

Fig. 8.



Verlag von Wilhelm Engelmann in Leipzig. Lith. Anst. v. E. A. Funke Leipzig.

Wilhelm Engelmann

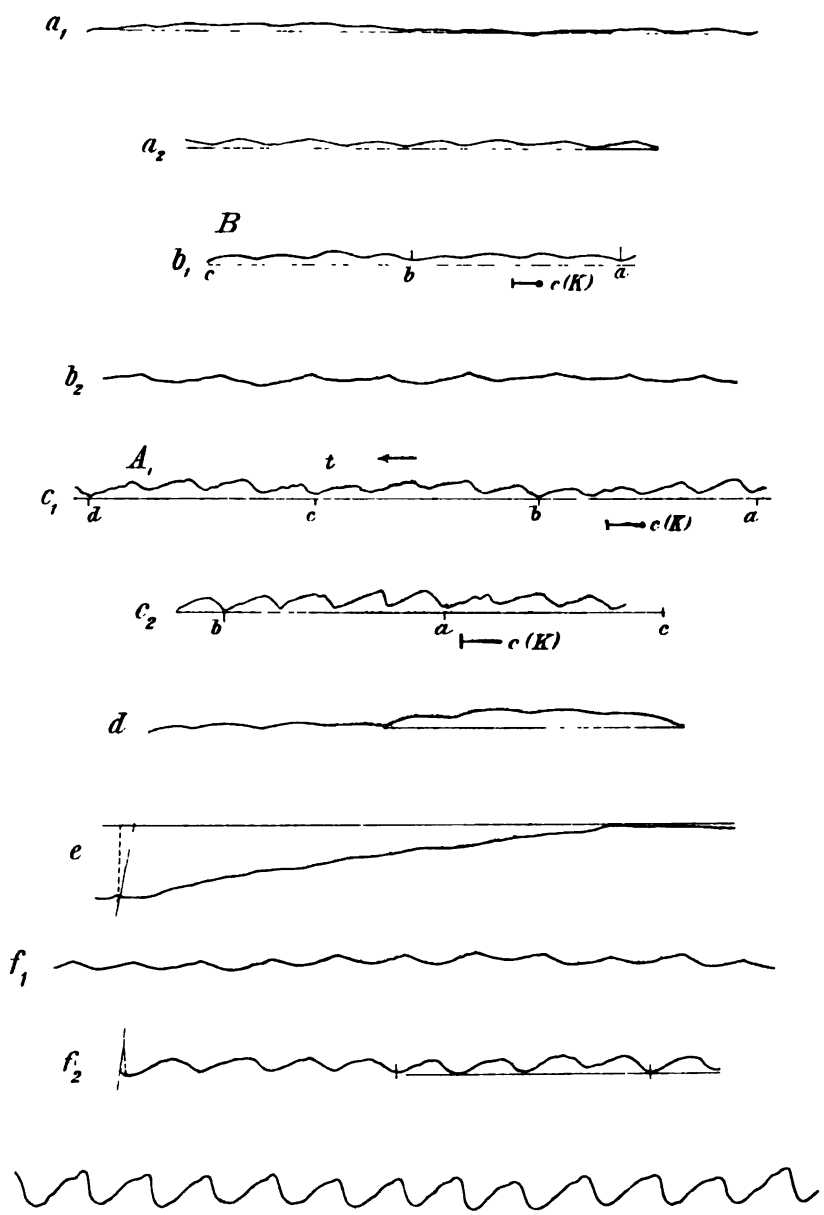

Über das graphische Registriren der Vorwärts- u. Rückwärts-bewegungen des Auges.

A. Tuyl.

Verlag von Wilhelm Engelmann in Leipzig.

temporal



Fig. 1.

Verletzung im Vierhügeldach.

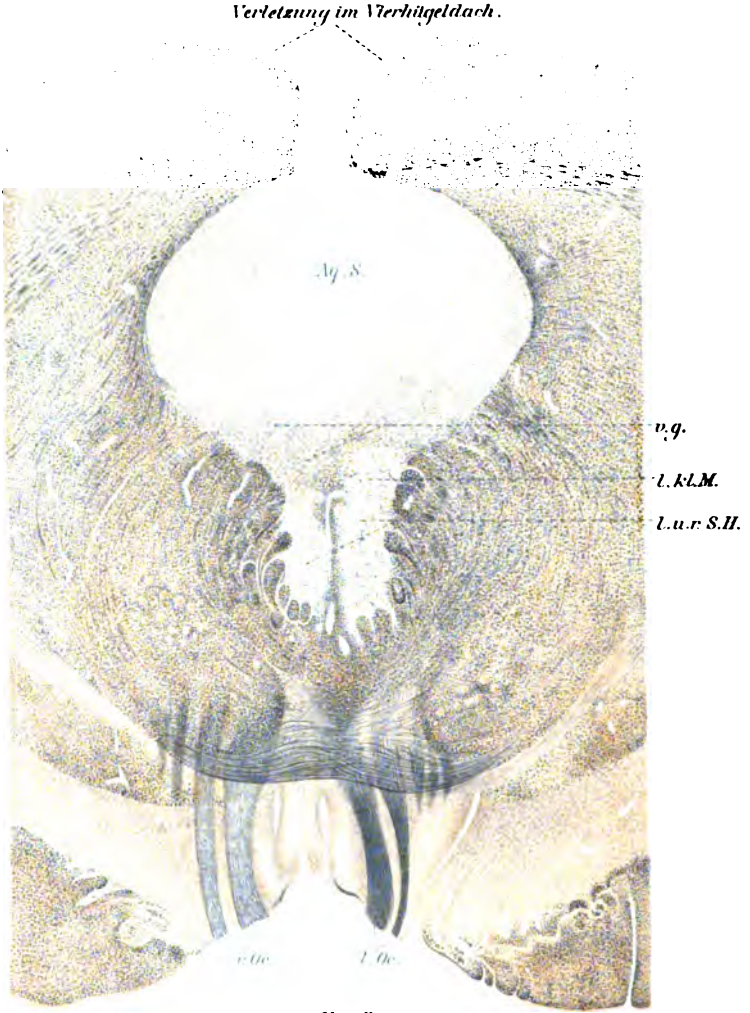

Fig. 3.

Fig. 2.

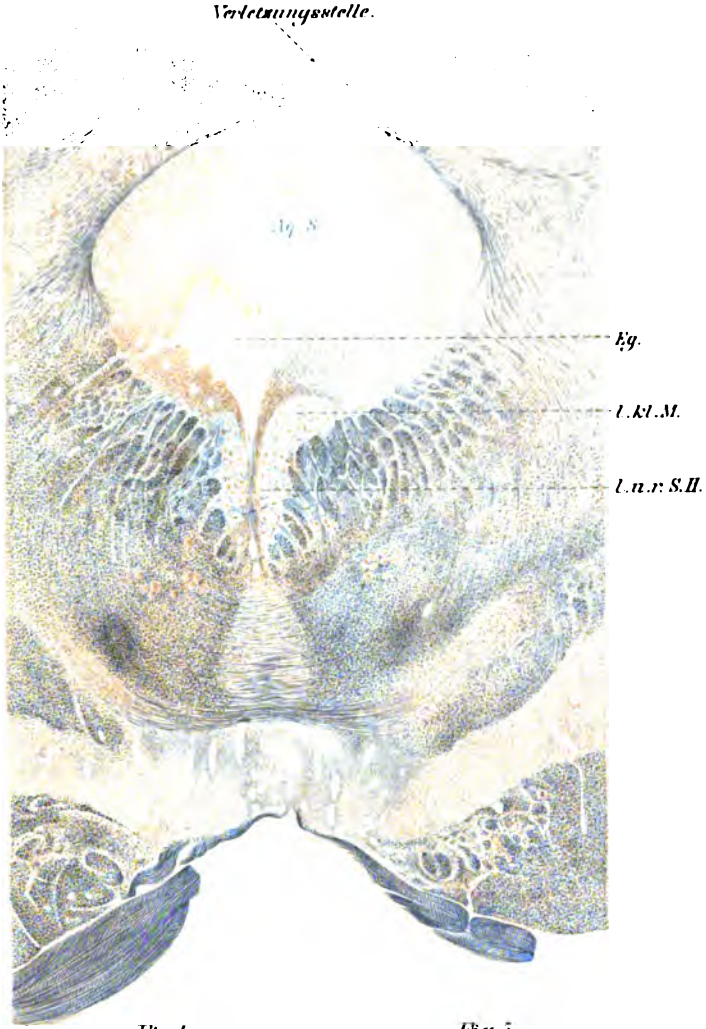

Fig. 4.

Fig. 5.



Fig. A.

Fig. B.

Lichtdruck von C. G. Röder, Leipzig.

Verlag v. **Wilhelm Engelmann** in Leipzig

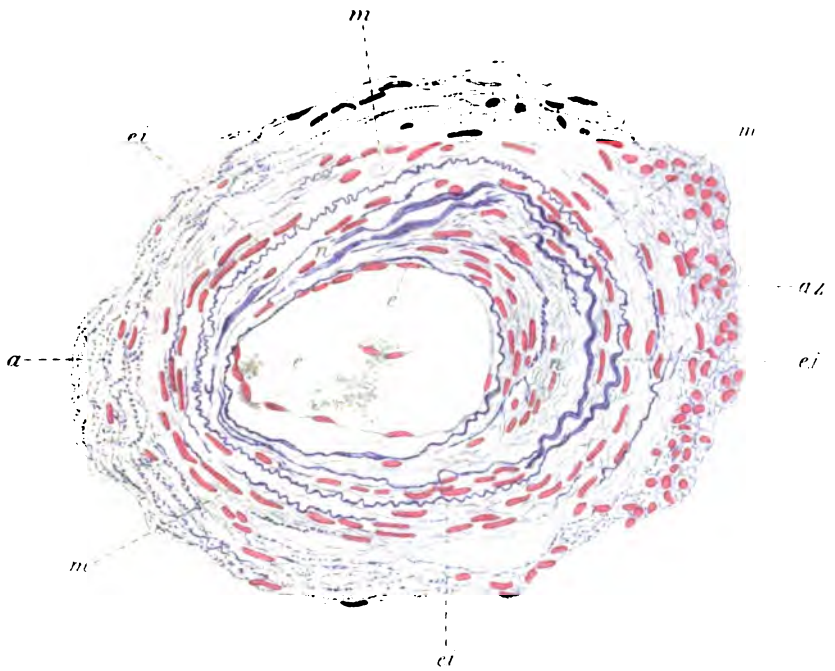

Wilhelm Engelmann in Leipzig

Fig. 1.

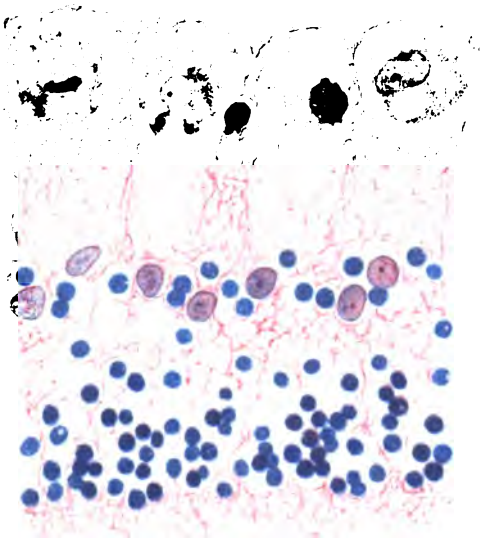

Fig. 2.

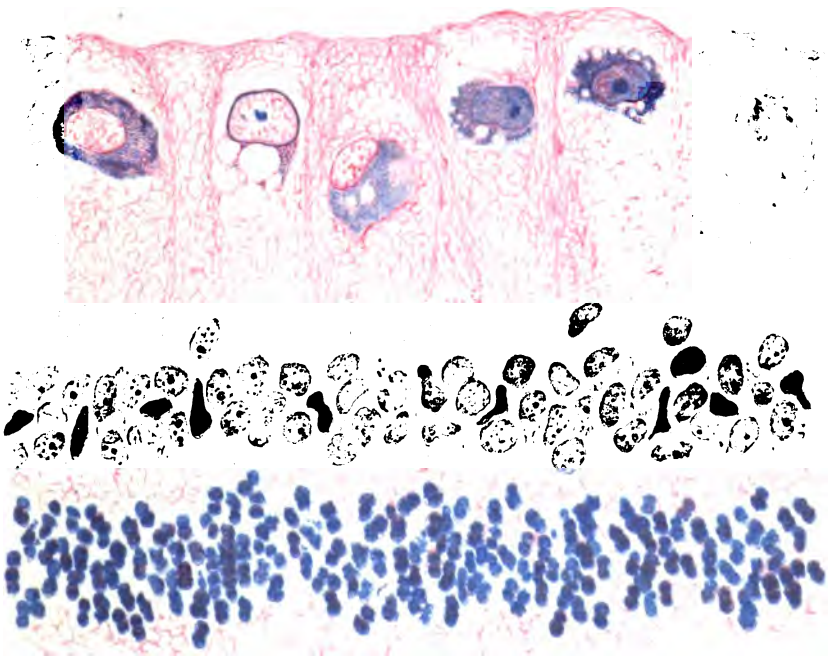

Wilhelm Engelmann

Fig. 3.

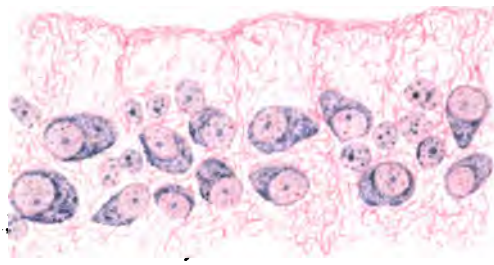

Fig. 4.

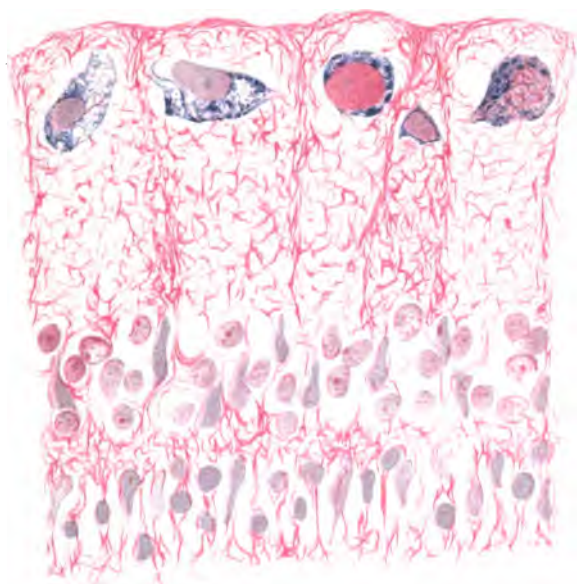

Wilhelm Engelmann m

Fig. 1.

Verletzung im Vierhügeldach.

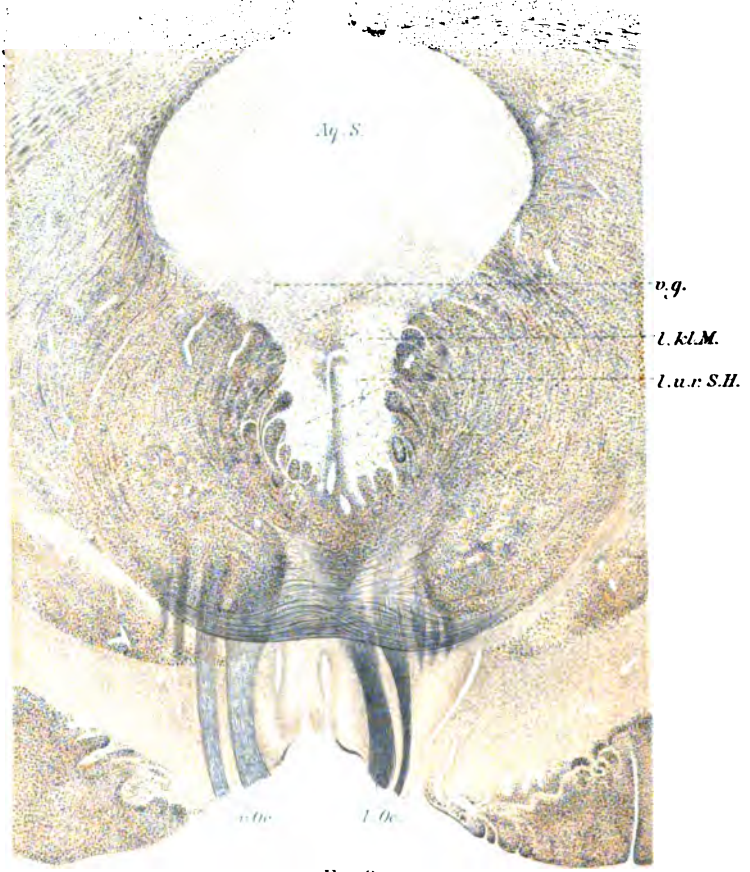

Fig. 3.

Fig. 2.

Verletzungsstelle.

Fig. 4.

Fig. 5.

Fig.1.

Verletzung im Vierhügeldach.

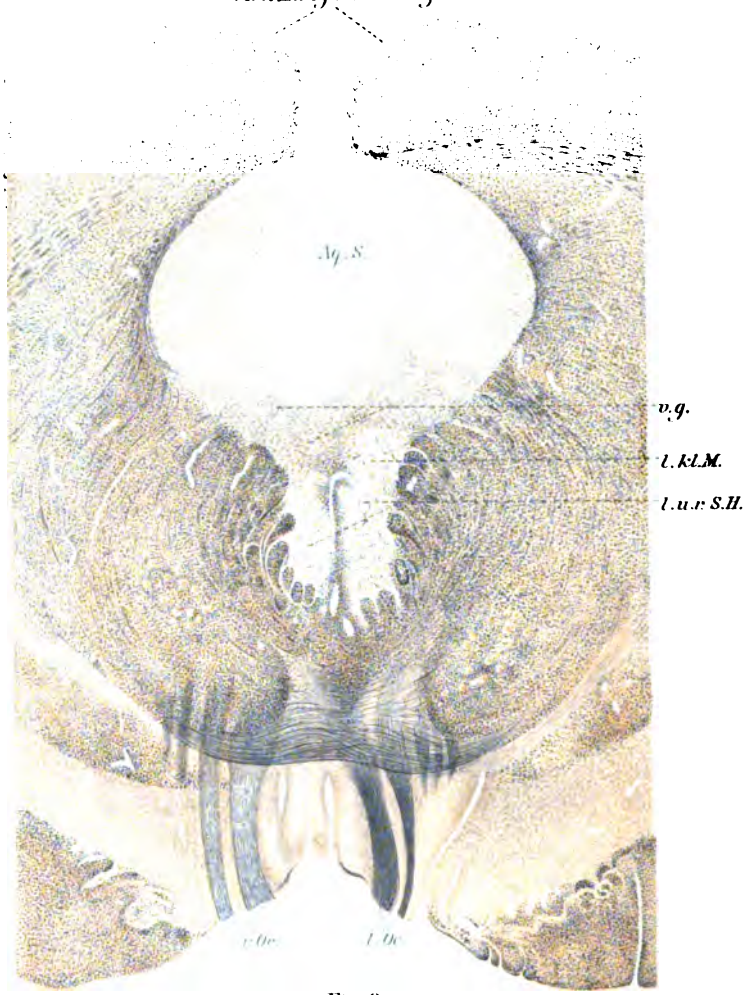

Fig.3.

Fig. 2.

Verletzungsstelle.

Fig. 4.

Fig. 5.

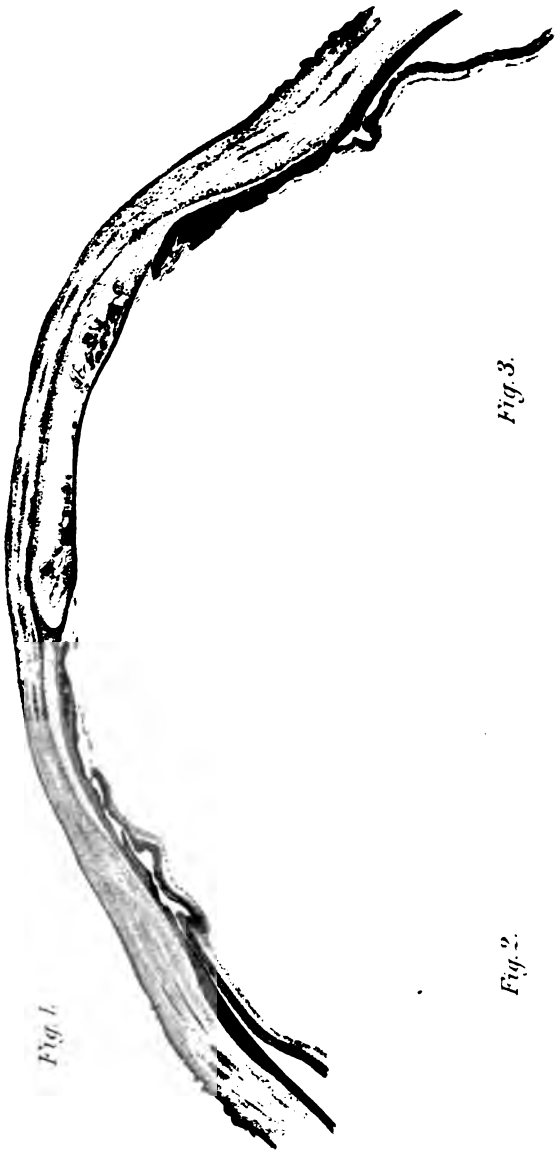

Fig. 1.

Fig. 3.

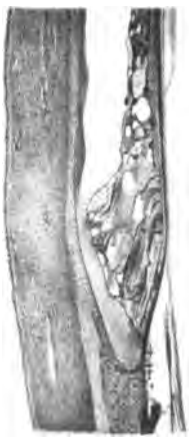

Fig. 2.

Wilhelm Engelmann



Fig. 1.



Fig. 3.

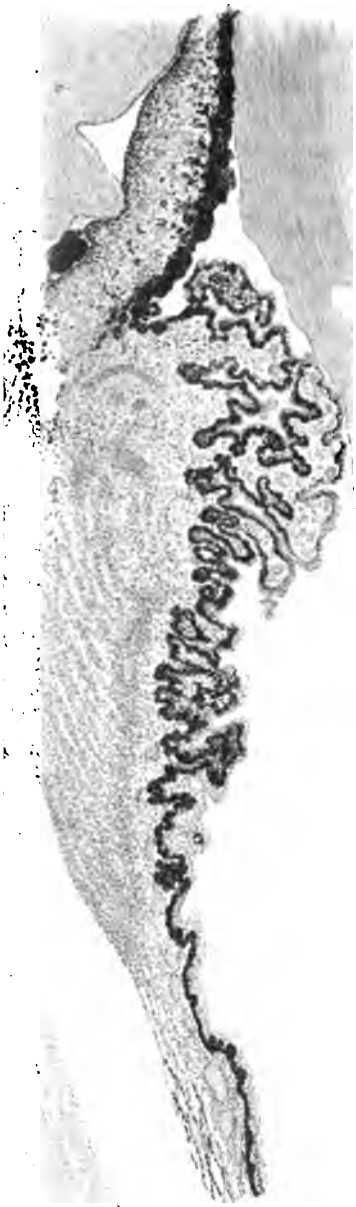

Fig. 2.

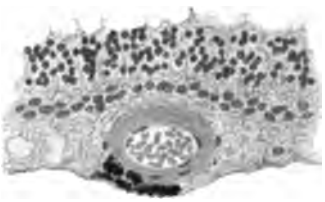

Fig. 4.

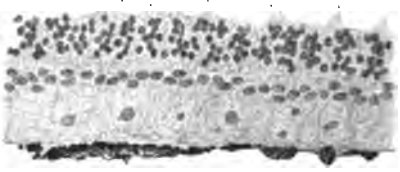

Fig. 5.

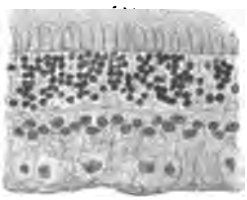

Fig. 6.

mn in *Leipzig.*

12 4788

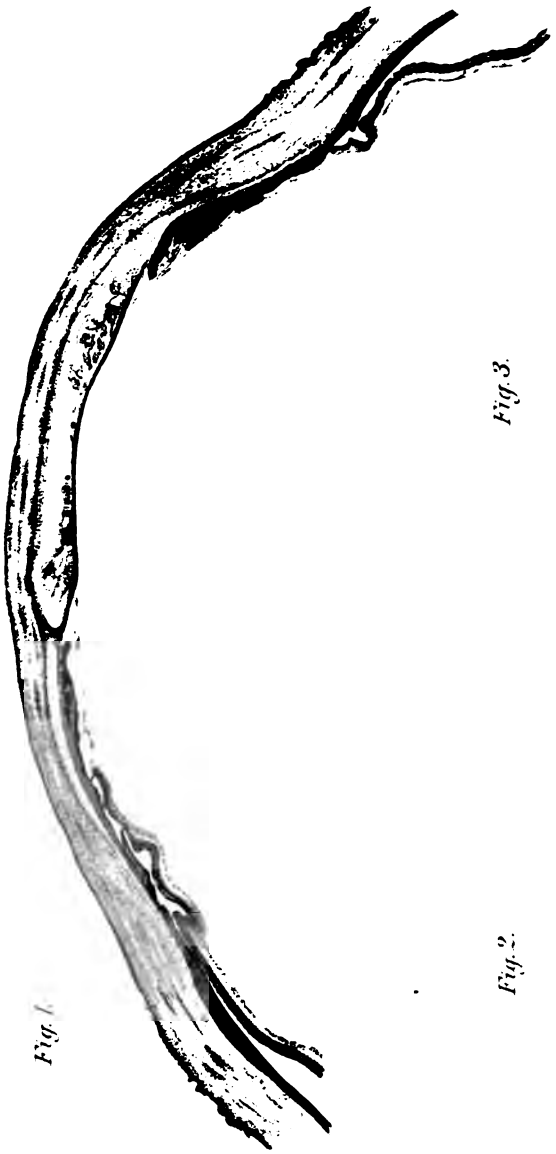

Fig. 1.

Fig. 3.

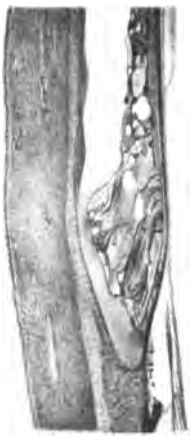

Fig. 2.

Wilhelm Engelmann



Fig. 1.

Fig. 3.

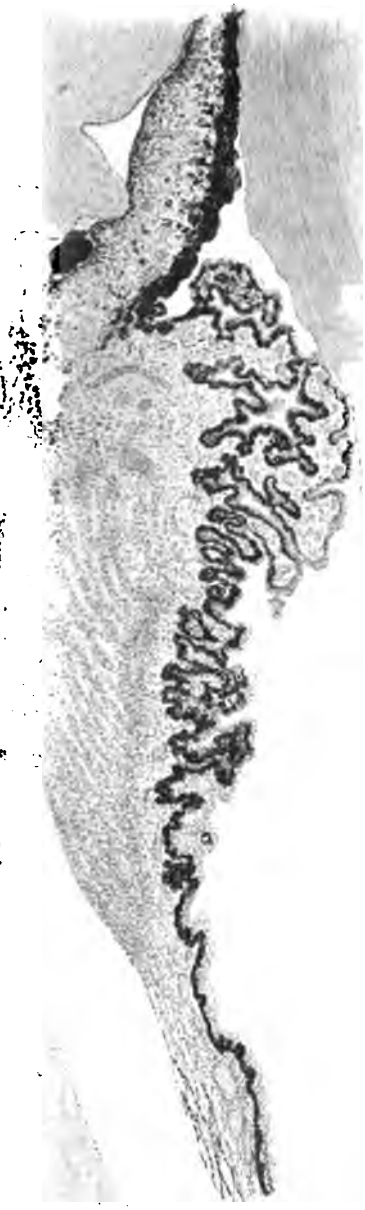

Fig. 2.

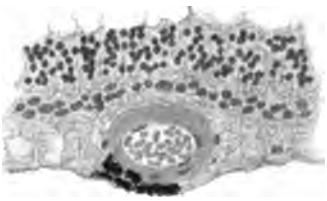

Fig. 4.

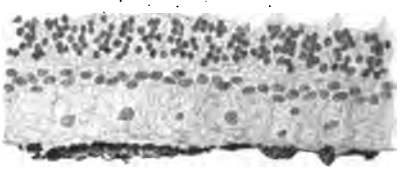

Fig. 5.

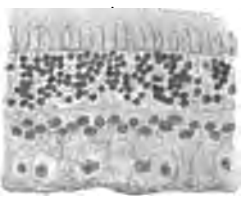

Fig. 6.

ann in *Leipzig.*

12 4788

ST

125